12/2

B 31

BRITISH MEDICAL
Library
ASSOCIATION

Beiträge

zur

pathologischen

Anatomie und Physiologie.

Herausgegeben

von

Dr. Ernst Ziegler,
Professor der allgemeinen Pathologie und der pathologischen Anatomie an der Universität Tübingen

und

Dr. C. Nauwerck,
a. o. Professor und Assistent am pathologischen Institut an der Universität Tübingen.

Erster Band.

Jena,
Verlag von Gustav Fischer.
1886.

WELLCOME INSTITUTE
LIBRARY
Coll. WelMOmec
Call.
No.

BRITISH MEDICAL
Library
ASSOCIATION

Vorwort.

Die Arbeiten, welche in dem vorliegenden ersten Bande der Beiträge zur pathologischen Anatomie und Physiologie enthalten sind, sind sämmtlich im Laboratorium des pathologischen Institutes der Universität Tübingen ausgeführt worden. An einen Theil derselben werden sich noch weitere Arbeiten anschliessen, und wir beabsichtigen dieselben mit anderen Mittheilungen in Heften, welche die Fortsetzung des ersten Bandes unserer Beiträge bilden sollen, zur Publication zu bringen.

Leider haben wir einen unserer besten Mitarbeiter, Herrn Dr. Mögling, inmitten seiner Thätigkeit durch den Tod verloren. Seine Arbeit über die Entstehung des hämorrhagischen Infarctes ist danach unvollendet geblieben, doch hoffen wir dieselbe später zum Abschluss bringen zu können.

Die Arbeit des Herrn Wild über die amyloide und die hyaline Degeneration des Bindegewebes wurde bereits vor einem Jahre gedruckt und in Würzburg als Inauguraldissertation eingereicht. Es erklärt sich daraus, dass die Untersuchungen von Litten (Sitzungsberichte der Berliner med. Ges. Sitzung v. 4. Nov. 1885) und von Stilling (Virch. Arch. 103. Bd.) über amyloide und hyaline Entartung keine Berücksichtigung gefunden haben.

Tübingen im Mai 1886.

E. Ziegler.
C. Nauwerck.

Inhaltsverzeichniss.

		Seite
I.	Nauwerck, Beiträge zur Kenntniss des Morbus Brightii.	1
II.	Krafft, Zur Histogenese des periostalen Callus. Mit Taf. I und II	85
III.	Hückel, Zur Kenntniss der Biologie von Mucor corymbifer. Mit Taf. III	115
IV.	Mögling, Zur Entstehung des hämorrhagischen Infarcts. Erster Theil. Historischer Rückblick	133
V.	Wild, Beitrag zur Kenntniss der amyloiden und der hyalinen Degeneration des Bindegewebes. Mit Taf. IV.	175
VI.	Lewy, Beiträge zur pathologischen Anatomie des Magens. Mit Taf. V	201
VII.	Hürthle und Nauwerck, Beiträge zur Kenntniss des Fibroma molluscum und der congenitalen Elephantiasis	235
VIII.	v. Podwyssozki, Experimentelle Untersuchungen über die Regeneration der Drüsengewebe. Erster Theil. Regeneration des Lebergewebes. Mit Taf. VI—XV . .	259
IX.	Ziegler, Können erworbene pathologische Eigenschaften vererbt werden und wie entstehen erbliche Krankheiten und Missbildungen?	361
X.	Nauwerck, Ueber Chorea	407

I.

Beiträge

zur

Kenntniss des Morbus Brightii.

Von

C. Nauwerck.

Einleitung.

Die Veröffentlichung neuer Untersuchungen über die Nephritis des Menschen bedarf keiner ausführlichen Rechtfertigung; ein Blick auf die zeitgenössische klinische und anatomische Literatur, ein Blick auf die Verhandlungen nationaler und internationaler medicinischer Congresse, zu deren fast ständigem Besprechungsgegenstand die Lehre vom Morbus Brightii geworden, lehrt ohne Weiteres, dass die Zeit der Ruhe, wie sie wenigstens für Deutschland nach dem Buche Bartels' eingetreten war, vorbei ist, dass das gegenseitige Verständniss nicht nur zwischen Klinikern und Anatomen, sondern auch zwischen den Fachgenossen selbst sogar in fundamentalen Fragen eine bedauerliche Unsicherheit aufzuweisen hat.

Die nachfolgenden Aufsätze und Mittheilungen wollen einerseits noch bestehende Lücken in den Kenntnissen über die Nephritis ausfüllen helfen, andererseits bisher unentschieden gebliebene Probleme durch Beibringung weitern Materials der endgültigen Erledigung näher zu bringen suchen.

Den Schwerpunkt lege ich dabei auf eine einlässliche mikroscopische Untersuchung von Einzelfällen menschlicher Nephritis unter Anwendung einer möglichst vorwurfsfreien Technik.

Das Thierexperiment wurde nur zu Hülfe gezogen, wenn es sich darum handelte, ganz bestimmte Fragen zum Austrag zu bringen, welche auf anderem Wege nicht gelöst werden konnten. Die willkürliche Art und Weise, wie heutigen Tags einseitig vorgenommene Thierversuche vielfach zu weitgehenden Schlüssen verwerthet werden, scheint nur geeignet, noch mehr Verwirrung in die Lehre von der Nierenentzündung hineinzutragen.

Nach Kräften habe ich mich bemüht, die anatomischen Befunde in die belebende Fühlung mit der klinischen Beobachtung zu bringen, und in diesem Sinne wurden auch regelmässig die Krankengeschichten in Kürze beigefügt. Ich halte es für eine nicht nachahmungswerthe

Seite pathologisch-anatomischer Forschung, sich von der Klinik zu emancipiren, geschehe es nun absichtlich oder unbewusst.

Ueber die durch den Titel angedeutete Abgränzung des Themas möchte ich noch einige Bemerkungen beibringen.

Eine befriedigende Definition des Begriffes Morbus Brightii, welche einerseits den auf Grund klinischer und grob-anatomischer Merkmale aufgestellten Krankheitsstadien Bright's, über deren einheitliche Auffassung er selbst sich übrigens vorsichtiger ausspricht als einige der modernsten Autoren, andererseits der historischen Entwicklung der Lehre von dieser Krankheitsgruppe sowie den gegenwärtig herrschenden Anschauungen gleichermaassen Rechnung tragen würde, lässt sich nicht geben. Hält man trotzdem in wohlberechtigter Pietät an der durch halbhundertjährige Gepflogenheit eingebürgerten, Anfangs freilich wohl mehr als bequemer Ausweg [1]) gewählten Bezeichnung fest, so verknüpft sich mit derselben nothwendigerweise eine mehr oder weniger subjectiv gefärbte Deutung. Immerhin finden sich in den Schriften Bright's bestimmte Angaben über das Wesen der von ihm beschriebenen Krankheit, welche auch heute noch geltend gemacht werden dürfen. Bright nimmt wiederholt für seine Krankheit den entzündlichen Charakter in Anspruch [2]); von diesem Standpunkte aus räth er z. B. das acute Stadium mit Merkur, Antimon, Opium und Blutentziehungen zu behandeln. Des Weitern schränkt er die Aetiologie des Nierenleidens in bestimmte Gränzen insofern ein, als er [3]) „die verschiedenen Schädlichkeiten durch die Vermitt-

1) Vergl. Christison, Ueber die Granulartentartung der Nieren. (Vorrede.)

2) Leyden (Verhandlungen des Congresses für innere Medicin. Erster Congress, Wiesbaden 1882, S. 20) bemerkt gegenüber Rosenstein, welcher gleichfalls die Meinung vertritt, dass bereits Bright die von ihm geschilderte Nierenkrankheit für eine Entzündung erklärt hat: „Ich habe diese Erklärung in den Arbeiten Bright's nicht finden können. Erst Reinhardt und Frerichs führten den Begriff der Entzündung, der diffusen Nephritis ein." — Bright redet allerdings nirgends von Nephritis, gebraucht dagegen an entscheidender Stelle wiederholt den Ausdruck entzündlich. (Guy's hosp. rep. 1836, I. p. 371, 377. 1840. V. p. 102). — Dass schon lange vor Reinhardt und Frerichs die Franzosen, namentlich Rayer, freilich ebenso wie Bright ohne Kenntniss der feineren anatomischen Verhältnisse, den Morbus Brightii — zu Lebzeiten Bright's (1840) — als Nephritis auffassten, ist bekannt genug; Bright scheint auch niemals gegen diese Anschauung Einwand erhoben zu haben. — Christison (l. c.) bezweifelt gegenüber Rayer bloss „für manche Fälle" den entzündlichen Charakter der Krankheit (1838).

3) Guy's hosp. rep. 1840. V. p. 102.

lung des Magens und der Haut auf die Nieren wirken lässt, so dass das normale Gleichgewicht der Circulation gestört und ein entschieden entzündlicher Zustand in den Nieren herbeigeführt wird. Dauert dies längere Zeit fort, so erfährt die Structur der Niere bleibende Veränderungen." Jedenfalls werden durch diese Sätze Bright's eine Reihe entzündlicher Nierenerkrankungen ausgeschlossen, so namentlich diejenigen, welche auf primären Läsionen der Harnwege beruhen. Verallgemeinert man den ätiologischen Begriff Bright's einigermaassen, so wird man diejenigen Nephritiden zum Morbus Brightii rechnen dürfen, deren Erreger den Nieren auf dem Blutwege zugeführt werden. — Dass Bright ausschliesslich krankhafte Zustände in Betracht zog, welche beide Nieren in diffuser Weise in Mitleidenschaft setzen, geht aus seinen Schilderungen ohne Weiteres hervor. — Unter den Symptomen des in Rede stehenden Leidens legt Bright den Schwerpunkt durchaus auf die Ausscheidung eines eiweisshaltigen Urines. — Gegenüber dem schon zu seinen Lebzeiten aufgetauchten Missverständniss, als ob im Hydrops das Wesentliche seiner Krankheit zu erblicken sei, äussert er sich in ganz unzweideutiger Weise dahin [1]): „Es kann den praktischen Aerzten niemals genügend ans Herz gelegt werden, dass das Anasarka, welches so oft mit dieser Krankheit verknüpft ist, nur ein Symptom darstellt. Die Krankheit kann in aller ihrer Stärke bestehen, mit ihren plötzlichen und verderblichen Attaken, ohne dass eine Spur von Hydrops vorhanden wäre [2])."

1) Guy's hosp. rep. 1836. I. p. 371.

2) Es ist schwer verständlich, wie Leyden (l. c), welcher bei seiner Darstellung des Morbus Brightii nach Kräften den historischen Standpunkt zu bewahren sich bemüht, geradezu im Gegensatz zu Bright, den Hydrops in den Vordergrund stellt. „Morbus Brightii ist diejenige Form der diffusen Nierenerkrankung, welche mit Albuminurie einhergeht und wenigstens der Regel nach während einer Periode ihres Verlaufes mit Hydrops verbunden ist. — Nephritis ist nur ein Theil derjenigen Nierenerkrankungen, welche zum Morbus Brightii gehören, und wir werden nicht einmal jede Nephritis zum M. Brightii rechnen, weil sie zum Theil so leicht sind, dass sie niemals zu Hydrops führen." — Man muss Rosenstein vollständig Recht geben, wenn er Leyden gegenüber, ganz in Uebereinstimmung mit Bright, daran festhält, dass der Hydrops keineswegs für die Diagnosestellung des M. Brightii ein unentbehrliches Symptom darstellt. Man kann Leyden nicht einmal insoweit beistimmen, dass der Hydrops als ein verlässlicher Maassstab für die Schwere eines Falles verwerthet werden könnte. Todesfälle insbesondere an acutem M. Brightii, z. B. durch Urämie, ohne dass Wassersucht vorhanden wäre, gehören nicht zu den grossen Seltenheiten; ganz ab-

Wenn ich demnach in wesentlicher Uebereinstimmung mit früher schon aufgestellten Definitionen den Begriff des Morbus Brightii, welche Krankheitsgruppe die nachfolgenden Mittheilungen zum Gegenstande haben sollen, dahin umschreiben möchte, dass er mit der diffusen, doppelseitig auftretenden, hämatogenen Nierenentzündung gleichbedeutend ist, so dürfte sowohl der Darstellung Bright's die gebührende Rücksicht getragen, als auch eine im weiteren Sinne einheitliche klinische, anatomische und ätiologische Auffassung ermöglicht sein. Die entzündliche Gefässalteration im Sinne Cohnheim's, welche zum Exsudat führt, bildet in erster Linie das klinisch und anatomisch durchgreifende Merkmal. Die Erregung der Nephritis durch Reize, welche auf dem Wege des Blutes den Nieren zugeführt werden, gränzt den Morbus Brightii von jenen Nierenentzündungen ätiologisch ab, für welche eine anderweitige Entstehung, von den primär erkrankten Harnwegen aus, durch Trauma u. s. w., geltend gemacht werden muss.

Sämmtliche in diesem ersten Theil verwertheten Fälle stammen aus Zürcher Kliniken. Ich bin den Herren Professoren Huguenin, Wyss und Krönlein für die bereitwillig ertheilte Erlaubniss, die betreffenden Krankengeschichten benutzen zu dürfen, zu aufrichtigem Dank verpflichtet.

---

gesehen davon, dass denn doch die directe Abhängigkeit des Hydrops von der Nierenveränderung namentlich durch Cohnheim zum Mindesten sehr zweifelhaft geworden ist. Bright steht in dieser Frage entschieden auf einem befriedigenderen Standpunkte als ein Theil seiner Nachfolger. — Zu welch' willkürlicher und verwirrender Systematik es übrigens führt, wenn das Vorhandensein oder sogar der Grad eines nicht constanten Symptomes zum leitenden Princip bei der Eintheilung der Krankheiten erhoben wird, zeigt sehr klar gerade die Leyden'sche Begriffsbestimmung des M. Brightii, gemäss welcher z. B. eine Nephritis bei croupöser Pneumonie, wenn sie mit Wassersucht verläuft, zum Morbus Brightii gerechnet, bei Abwesenheit des Hydrops dagegen von dieser Krankheitsgruppe ausgeschlossen werden müsste.

I. Zur Pathogenese des Morbus Brightii.

In der Discussion über das Wesen des Morbus Brightii steht heutzutage die Frage nach dem Beginne des entzündlichen Processes mit in erster Linie.

Bei der Erörterung dieses Gegenstandes, in dessen Auffassung die Autoren bekanntlich noch vielfach in entgegengesetzten Richtungen auseinandergehen, müssen meines Erachtens zwei Gesichtspunkte als grundsätzlich verschieden getrennt werden.

Es kann sich nämlich zunächst um die Entscheidung handeln, an welchen Theilen der anatomisch und functionell so different zusammengesetzten Drüse die Entzündung zuerst in die Erscheinung tritt, ohne dass man sich auf eine weitere Scheidung der den betreffenden Drüsenabschnitt bildenden in ihrer Bedeutung verschiedenen Gewebe einlassen würde. Erkranken zuerst die Glomeruli? Schliesst sich die Entzündung der Gefässe im übrigen Rindenparenchym zeitlich erst an die Glomerulonephritis an? Oder kann der Morbus Brightii einsetzen ohne von vornherein die Malpighi'schen Körperchen in Mitleidenschaft zu ziehen? Besteht überhaupt ein gewisses gegenseitiges Abhängigkeitsverhältniss zwischen diesen verschiedenen Lokalisationen der Entzündung?

Es leuchtet ohne weiteres ein, dass diese Auffassung des Streitpunktes, welche sich aus einer wohlbegründeten Berücksichtigung des eigenthümlichen Aufbaues des Organes ergibt, für die klinische und anatomische Auffassung des Morbus Brightii von nicht geringem Interesse sein muss. Um nur beiläufig auf einen Umstand aufmerksam zu machen, würde eine interstitielle plastische Nephritis, ohne primäre Betheiligung der Glomeruli, welche zu einer obliterirenden Arteriitis führt, sehr wohl zunächst im klinischen Sinne latent, späterhin, bei secundärer Verödung der Glomeruli in Folge der Circulationsstörung unter dem Bilde der arteriosklerotischen Schrumpfniere verlaufen können, ohne dass man das Recht

hätte, eine derartige Erkrankung aus dem Gebiete der Entzündung des Morbus Brightii, zu streichen.

Eine weitere Fragestellung geht mehr von einem allgemein-pathologischen Standpunkt aus, indem sie eine scharfe Gränze zwischen den specifischen und den nicht specifischen Formelementen der Niere als möglichen Ausgangspunkt der Entzündung zieht. In der kürzesten und zugleich allgemeinsten Fassung würde sie demgemäss lauten: Beginnt die Entzündung bei Morbus Brightii an den epithelialen Bestandtheilen oder an dem Blutgefässbindegewebsapparat?

Die Gleichstellung und Vermischung dieser beiden doch offenbar wesentlich verschiedenen Seiten unseres Problems, welche sich noch vielfach bis in die neuesten Veröffentlichungen hinein vorfindet, scheint mir in das sowieso schon genügsam verwirrende Bild des Morbus Brightii noch weitere Unklarheiten hineinzutragen. Insbesondere mit Bezug auf die Rolle, welche der Glomerulus bei der Nephritis zu spielen hat. Nimmermehr darf der Knäuel des Malpighi'schen Körperchens, wie dies wohl geschehen ist, in dem letztern, pathogenetischen Sinne als Einheit aufgefasst werden, so lange er functionirende Epithelien und Capillaren aufweist; im Gegentheil muss er, ganz in Uebereinstimmung zu den übrigen Drüsentheilen, als zusammengesetzt aus specifischen und nicht specifischen Elementen aufgefasst und demgemäss unter pathologischen Umständen in seinem Verhalten beurtheilt werden.

Die anfängliche Lokalisation der Entzündung soll an späterer Stelle noch Erwähnung finden; für gewisse chronische Formen des Morbus Brightii halte ich es zum Mindesten noch nicht für bewiesen, dass die gegenwärtig mit so grosser Vorliebe in den Vordergrund gestellte Glomerulonephritis in der That allemal den Ausgangspunkt bildet.

Die Ansichten, welche Seitens der Autoren über die theoretisch wenigstens wichtigere Frage, welche ich hier zur Sprache bringen möchte, ob die specifischen, ob die nicht specifischen Gewebe primär beim Morbus Brightii erkranken, geäussert worden, sind schon so vielfach, ganz neuerdings von Fischl[1]) in dankenswerther Weise zusammengestellt worden, sodass ich mich füglich

---

1) Beobachtungen über den Beginn der Nephritis. Zeitschrift für Heilkunde, Bd. V 1884.

darauf beschränken darf, nur die hauptsächlichsten Gesichtspunkte noch einmal in Kürze wiederzugeben.

Die Diagnose des Morbus Brightii kann nur aus dem klinischen oder anatomischen Nachweise des entzündlichen Exsudates erschlossen werden. Ich brauche somit das heikle Gebiet der „rein parenchymatösen Entzündung“ im Sinne Virchow's, „wo der Process im Innern des Gewebes und zwar mit Veränderungen der Gewebselemente selbst verläuft, ohne dass eine frei hervortretende Ausschwitzung wahrzunehmen ist[1])“, gar nicht zu betreten. Beiläufig bemerkt, habe ich mich in Fällen, welche dieser Entzündungsform allenfalls hätten zugerechnet werden können, vergebens bemüht, an den Epithelien im Zustande der „parenchymatösen Schwellung“ irgendwelche progressive Veränderungen, namentlich Kerntheilungsfiguren, nachzuweisen. Auf den Versuch Aufrecht's, die parenchymatös entzündeten Nierenepithelien mit der aktiven Leistungsfähigkeit der Exsudation zu begaben und derart den „folgenschweren Irrthum[2])“ Virchow's, „welcher der parenchymatösen Entzündung den degenerativen Charakter vindicirte“, einigermaassen wieder gut zu machen, muss ich später noch zurückkommen.

In etwas schematischer Darstellung lassen sich von vornherein etwa folgende Auffassungen des Verhältnisses zwischen den Erkrankungen des specifischen und nicht specifischen Nierengewebes als möglich anführen:

1. Die Veränderungen am Blutgefässbindegewebsapparat einerseits, am epithelialen Parenchym andererseits, mag man diese nun als entzündliche oder degenerative ansehen, verlaufen unabhängig von einander; die entzündungserregende Schädlichkeit vermag demgemäss die ersteren allein oder in Verbindung mit epithelialen Läsionen in beliebiger Reihenfolge hervorzurufen.

2. Der Entzündungsreiz schädigt ausschliesslich den Blutgefässbindegewebsapparat; die specifischen Elemente erkranken secundär in Folge der durch die Entzündung gesetzten Ernährungsstörung.

3. Die Epithelien leiden primär; die zur Exsudation führende Gefässveränderung ist erst die Folge der Epithelerkrankung.

Für alle diese etwas exclusiven Anschauungsweisen sind wie bekannt im Laufe der Jahre namhafte Autoren eingetreten, während

---

1) Die Cellularpathologie 1871. S. 480.

2) Die Entstehung der fibrinösen Harncylinder und die parenchymatöse Entzündung; Centralblatt f. d. med. Wiss. 1878, Nr. 19.

es sich nicht verkennen lässt, dass in neuester Zeit im Allgemeinen eher die Neigung vorherrscht, die anatomischen Vorgänge weniger scharf zu umgränzen, dem pathologischen Geschehen einen weiteren Spielraum zuzugestehen.

Aus der Reihe der Namen, welche nicht geneigt sind, die Erkrankung beider Gewebe von einander abzuleiten, führe ich Virchow[1]) um so lieber an, als er gleichzeitig mit unzweideutigen Worten der Lehre von der primären Epithelläsion entgegentritt, deren Widerlegung der Hauptzweck der nachfolgenden Auseinandersetzungen sein wird.

„Manche haben bezweifelt, ob man in der That ein Recht habe, diese (parenchymatösen) Vorgänge als Entzündungen und als unmittelbare Wirkungen der Entzündungsursache anzusehen. Insbesondere ist die Meinung aufgestellt worden, die parenchymatösen Veränderungen seien nur die Folge primärer Veränderungen in dem Interstitialgewebe. An den Nieren z. B. erkranke das Epithel nur deshalb, weil das umgebende Bindegewebe verändert sei. Ich muss dies bestimmt in Abrede stellen. Es gibt sehr ausgedehnte interstitielle Nephritiden, bei denen das Epithel wenig oder gar nicht verändert wird, und ebenso die allerstärksten parenchymatösen Formen, bei welchen, wenigstens von Anfang an, das Interstitialgewebe ganz intakt ist.“

Die zweite der genannten Anschauungen gründet sich in erster Linie auf die Untersuchungen von Reinhardt[2]), Frerichs[3]) und Klebs[4]); neuerdings scheint der Letztere auch eine gleichzeitige Erkrankung der Gefässe und der Epithelien im Beginne der Nephritis anzuerkennen[5]).

In der primären Epithelerkrankung endlich erkennen Aufrecht und Weigert, allerdings von verschiedenen Vorstellungen ausgehend, den regelmässigen Ausgangspunkt jeder Nephritis, das pathogenetische Princip des Morbus Brightii.

Die Ansichten Aufrecht's, wie er sie in einer ganzen Reihe von Aufsätzen und neuerdings an dem ersten Congresse für innere

---

1) Die Cellularpathologie 1871, S. 381.
2) Annalen des Charité-Krankenhauses I. 1850.
3) Die Bright'sche Nierenkrankheit 1851.
4) Handbuch der patholog. Anatomie I. 1876.
5) Verhandlungen des Congresses für innere Medicin. Erster Congress 1882.

Medicin, ohne auf erheblichen Widerspruch zu stossen, vorgetragen hat[1]), gestatten eine verhältnissmässig kurze Zusammenfassung:

Die Epithelien der Harnkanälchen und der Glomeruli sind specifisch gebaut und besitzen eine Affinität zu verschiedenen Stoffen; unter dem Einfluss entzündungserregender Reize gerathen sie in parenchymatöse Entzündung, ohne indessen dabei zu Grunde zu gehen; im Gegentheil verhalten sie sich aktiv, indem sie in Form heller grosser Tropfen ein Secret liefern, welches zur Bildung von Harncylindern Veranlassung gibt. Im Gegensatz zu Virchow vindicirt Aufrecht dieser parenchymatösen Entzündung einen eminent regenerativen Charakter. In den Epithelien gehen nun chemische Vorgänge vor sich, welche das interstitielle Gewebe nachträglich in Mitleidenschaft ziehen. Die interstitiellen Entzündungsprocesse manifestiren sich als Wucherungen an den fixen Zellen resp. Kernen. Die weissen Blutkörperchen spielen dabei keine Rolle.

Man durfte billigerweise erwarten, dass Aufrecht für seine obige Theorie, welche durchweg von den gewohnten Begriffen abweicht, vollgültige, die objektive Beurtheilung aushaltende Beweise beibringen würde, zumal da er versichert, den bei derartigen Untersuchungen allein berechtigten Weg der Induction eingeschlagen zu haben. Da stösst man nun von vornherein auf eine bedauerliche Thatsache, welche wenig geeignet erscheint, Vertrauen in die Aufrecht'sche Darstellung zu erwecken. Es handelt sich um anatomische Veränderungen bei der Nephritis des Menschen; vergebens aber durchgeht man sämmtliche Schriften Aufrecht's: von einer histologischen Beschreibung auch nur einer einzigen in den Anfängen der Entzündung begriffenen menschlichen Niere findet sich keine Spur. Die mitgetheilten Fälle von Hydronephrose mit diffuser Nephritis[2]) in

---

1) a. Die Entstehung der fibrinösen Harncylinder und die parenchymatöse Entzündung; Centralblatt für die medicinischen Wissenschaften 1878 Nr. 19.

b. Ueber die Herkunft der Zellen bei der diffusen interstitiellen Nieren- und Leberentzündung; ebenda Nr. 35.

c. Zur Pathologie der Nephritis; Deutsche med. Wochenschrift 1878 Nr. 36 u. 37.

d. Die diffuse Nephritis und die Entzündung im Allgemeinen 1879.

e. Ueber Entzündung; Pathologische Mittheilungen I. 1881.

f. Die Nephritis nach Cantharidin, ebenda II. 1883.

g. Verhandlungen des Congresses für innere Medicin 1882.

h. Die Schrumpfniere nach Cantharidin, Centralblatt f. d. m. W. 1882 Nr. 47.

i. Ueber Nephritis, insbesondere die chronisch-hämorrhagische Form derselben, Deutsches Archiv f. kl. Med. Bd. XXXII 1883.

2) Die diffuse Nephritis.

Folge von Ureterencompression durch Uteruscarcinome, die zudem für die hämatogene Nierenentzündung sich nicht ohne Weiteres verwerthen lassen, hält Aufrecht selbst mit Recht nicht für geeignet, gegentheilige Ansichten zu entkräften.

In Wirklichkeit stützt sich Aufrecht in erster Linie auf das allzeit willfährige Thierexperiment. Ich bin weit entfernt, zu behaupten, dass dasselbe nicht gerade für die Beantwortung der Frage nach dem anatomischen Beginne der Nephritis, bei der seltenen Gelegenheit, einschlägiges Material vom Menschen zu erlangen, mit Nutzen herangezogen werden könnte. Dann aber biete man umfassende Untersuchungsreihen, dann begnüge man sich nicht, dies oder jenes beliebige Moment auf die Nieren einwirken zu lassen; eine erschöpfende vergleichend-experimentelle Arbeit in dieser Richtung würde, mit Kritik verwerthet, auch für die Lehre des Morbus Brightii, die sich entschieden, wie immer wieder nachdrücklich hervorgehoben werden muss, in den grundlegenden Fragen auf die Untersuchungsergebnisse entzündeter Nieren vom Menschen gründen muss, als Ergänzung von unbestreitbarem Werthe sein. Wenn uns aber Aufrecht zumuthet, ihm auf Grund seiner einseitigen Ureterunterbindungen und seiner Versuche an Kaninchen mit Cantharidin Glauben schenken zu sollen, so geschieht dies ungefähr mit der gleichen Berechtigung, wie wenn Ribbert[1]), der „bei der Scarlatinanephritis, bei Ureterenstauung, bei anämischen Zuständen, bei cachectischen Individuen, ferner auch bei Vergiftung durch Phosphor und Carbolsäure und nach temporärer Arterienabklemmung die Glomerulonephritis die diffusen Processe einleiten“ sah, nun „ohne Weiteres“ auf alle übrigen akuten und chronischen Entzündungen die gleiche Entstehungsweise überträgt. In ähnlicher unkritischer Verallgemeinerung vereinzelter Thatsachen könnte ich auf Grund eigener Thierexperimente den Schluss ziehen, dass jede Nephritis bei intakten Epithelien interstitiell beginnt.

Ueberdies dürfen die bezüglichen Angaben Aufrecht's keineswegs den Anspruch erheben, als unanfechtbare Thatsachen in der Discussion gewürdigt zu werden. Zunächst die Cantharidinnephritis[2]).

„Die Erkrankung beginnt mit einer Veränderung der Epithelien. Sie sowohl wie ihre Kerne schwellen an, innerhalb ihres Protoplasmas

1) Nephritis und Albuminurie 1881 Seite 49.

2) Die Nephritis nach Cantharidin, a. a. O. S. 32.

entstehen hyaline Kugeln. Am hervorragendsten betheiligen sich die Epithelien der Kapseln, demnächst die der Glomeruli und der Harnkanälchen.

Die Fibrincylinder entstehen aus den in den Epithelien gebildeten Kugeln; sie sind eine durch chemische Reizung herbeigeführte aktive Leistung der Epithelien.

Im Anschluss an die Veränderung der Epithelien und nach derselben beginnt eine Schwellung der Kerne der Glomerulus-Capillaren und eine gleiche der Kerne in den Membranae propriae. Jene führt zur Behinderung der Circulation und später zur Verödung des Glomerulus.

Als letzter Vorgang in der zeitlichen Reihenfolge stellt sich eine Schwellung der Kerne der Glomeruluskapsel sowie derer in den Interstitien ein."

Bei aufmerksamer Durchmusterung der Aufrecht'schen Thierversuche stösst man auf einzelne Befunde, welche sich mit der gegebenen zusammenfassenden Darstellung nur schwer vereinigen lassen; Aufrecht selbst sind dieselben nicht entgangen:

„Ohne jede Betheiligung des Blutes geht es freilich in den ersten Stadien der durch das Cantharidin erzeugten Entzündung nicht ab. Bisweilen findet man innerhalb der Malpighischen Kapsel freie, rothe Blutkörperchen, sehr selten nur einzelne gekörnte weisse Blutkörperchen."

Also doch Zeichen, dass sehr frühzeitig die Capillarwände der Glomeruli für Formelemente durchgängig werden, welche normaler Weise im Blute zurückgehalten werden; ein Befund, welcher die ganze Frage nach dem Beginn des nephritischen Processes unmittelbar betrifft und nothwendigerweise eine einlässlichere Prüfung der vorliegenden Gefässveränderung nach sich ziehen musste. Statt dessen hilft sich Aufrecht mit folgendem ausweichenden Satze über das Dilemma hinweg:

„Es kann sich aber hierbei nur um eine wahrscheinlich durch die Erkrankung des Epithels bedingte Zerreisslichkeit der Capillaren des Gefässknäuels handeln, von einer Entzündung im Sinne der Cohnheim'schen Theorie kann um so weniger die Rede sein, da in dieser Zeit thatsächlich nichts weiter vorhanden ist, wie eine Erkrankung aller epithelialen Elemente."

Thatsächlich besteht eben doch eine abnorme Durchlässigkeit der Capillarwände; dass dieselbe nicht-entzündlicher Natur sei, vermag Aufrecht so wenig zu beweisen, als dass die von ihm ad hoc geschaffene „Zerreisslichkeit der Capillaren" von der primären Epithelerkrankung abhängt.

Weit mehr indessen, als diese ungelöst gebliebenen Widersprüche, fällt ins Gewicht, dass von Seiten hervorragender Histologen die Cantharidinnephritis eine von der Aufrecht'schen voll-

kommen abweichende Darstellung gefunden hat, wobei es völlig dahingestellt sein mag, ob diese verschiedenen Untersuchungsresultate auf der wechselnden Darreichung des Giftes, auf individuellen Eigenthümlichkeiten der Versuchsthiere oder auf andern mehr oder weniger zufälligen Verhältnissen beruhen. Ich beschränke mich darauf, Cornil[1]) anzuführen:

„L'empoisonnement suraigu par la cantharidine détermine d'abord sur le rein, presque aussitôt après son introduction sous la peau, la sortie des globules blancs et des globules rouges des vaisseaux glomérulaires, l'imprégnation et le gonflement des cellules de la capsule, des glomérules et des tubes contournés par un liquide contenant des granulations hématiques; peu de temps après, il se manifeste une inflammation des tubes droits et collecteurs, caractérisée par une modification de la forme de leurs cellules et par la migration des leucocytes."

Nach den Versuchen, die ich selbst an Kaninchen angestellt habe, muss ich, gegenüber Aufrecht, welcher die seinen Ansichten entgegenstehenden Arbeiten völlig vernachlässigt, hervorheben, dass meine Befunde im Wesentlichen mit denen Cornil's sich decken, dass die Erkrankung der Glomeruluscapillaren, die ich ebenfalls als entzündlich ansehe, zum mindesten gleichzeitig mit den Epithelveränderungen eintrat und dass sich für die Annahme einer Abhängigkeit der ersten von den letzteren durchaus keine Gründe darboten, nicht einmal in dem zweideutigen Sinne des post hoc ergo propter hoc[2]).

Noch weniger beweiskräftig scheinen mir die Ergebnisse der einseitigen Ureterunterbindung Aufrecht's zu sein, welche mit den eben besprochenen Befunden bei Cantharidinvergiftung in allen wesentlichen Punkten so übereinstimmen, dass ihre Wiedergabe wohl unterlassen werden kann. Zugegeben, dass bei diesem Thierversuch an eine primäre Parenchymläsion zeitlich sich eine interstitielle Entzündung anschliesst; zugegeben, dass die letztere wirklich durch die Epithelerkrankung verursacht wird — was geht daraus einzig und allein hervor? Nichts mehr und nichts weniger,

1) Recherches histologiques sur l'action toxique de la cantharidine. Journal de l'anatomie et de la physiologie 1880. — Man vergleiche ferner die mit bemerkenswerther Vorsicht in der Verwerthung des Thierexperimentes geschriebene Arbeit von Germont, Contribution à l'étude expérimentale des néphrites, Paris 1883.

2) Auch die neueste, während des Druckes dieser Arbeit erschienene Mittheilung über Cantharidinnephritis verlegt den Beginn des entzündlichen Processes in die Capillaren; die parenchymatösen Veränderungen sind als secundäre Ernährungsstörungen, nur z. Th. als directe Wirkung des ausgeschiedenen Cantharidins anzusehen. (Ueber

als dass die Nephritis bei der in Frage stehenden Versuchsanordnung den beschriebenen anatomischen Verlauf nehmen kann. Wenn nun aber Aufrecht auf Grund dieses Experimentes sämmtliche Nephritiden in übereinstimmender Weise beginnen lassen will, so muss dieses Vorhaben überdies schon deshalb als ein ganz verfehltes zurückgewiesen werden, weil die Nierenentzündung, welche durch Harnstauung entsteht, mit der hämatogenen Nephritis, an welche sich die Lehre vom Morbus Brightii in erster Linie anzuschliessen hat, als aetiologisch völlig verschieden nicht in Parallele gesetzt werden darf.

Die Befunde Aufrecht's bei seinen Ureterunterbindungen stehen übrigens nicht einmal für die specielle Frage unbestritten da; zu völlig andern Resultaten gelangt z. B. Germont[1]), welcher u. A. durch Anwendung der antiseptischen Technik die zufällige Beimischung eines Eiterung erregenden Entzündungsreizes vermied, während die Versuche Aufrecht's wenigstens zum Theil in dieser Hinsicht nicht rein genannt werden können; seine sorgfältigen histologischen Untersuchungen fasst Germont wie folgt zusammen:

„En résumé, nous n'avons obtenu par la ligature de l'uretère que des lésions passives, purement mécaniques, et nous n'avons pu constater la tuméfaction trouble ni l'augmentation souvent énorme de volume des épithéliums qui caractérise les néphrites épithéliales proprement dites, et de même, dans les phases ultérieures, nous n'avons point vu se développer de néphrite interstitielle."

Die ganze Darstellung des nephritischen Processes bei Aufrecht trägt, wie seine Entzündungslehre überhaupt, ein durchaus subjectives Gepräge; eigne Befunde erfahren eine willkürliche Deutung; Angaben anderer Untersucher, welche man als mehr oder weniger gesichert anzusehen gewohnt ist, werden kurzweg in Abrede gestellt oder des Gänzlichen übergangen. So mag denn die unerspriessliche Arbeit einer einlässlicheren Kritik hier unterbleiben. Nur einige Punkte sollen erwähnt werden, um die obigen Sätze zu rechtfertigen.

Aufrecht[2]) sagt: „Bezüglich der Bildung der fibrinösen Harncylinder sprechen alle positiven Thatsachen dafür, dass sie innerhalb der Epithelien ihren Anfang nehmen, und zwar durch Vermittlung hyaliner Kugeln, welche in Anbetracht des Umstandes, dass die Zellen dabei erhalten bleiben, nur als ein durch die Reizung herbeigeführtes

die Alteration des Gefässsystems und der inneren Organe in Folge von Cantharidin. Von Dr. Langowoi; Fortschritte der Medicin, 1884; Nr. 13.)

1) a. a. O. S. 59 und 60.

2) Die Nephritis nach Cantharidin; a. a. O. S. 28.

Secretionsproduct der Zellen anzusehen sind. — Wer aber trotz alledem an der Ansicht festzuhalten geneigt ist, dass die Fibrincylinder nur eine Gerinnungsform des aus dem Blute ausgetretenen Fibrins sind, dem bleibt dafür wohl kaum mehr Anhalt wie die einfache Vermutung. Es giebt keine positive Thatsache, welche hierfür spräche."

Die Untersuchung entzündeter Nieren vom Menschen hätte Aufrecht vor derartigen höchst einseitigen Aufstellungen bewahren können; die Entstehung der sogenannten Fibrincylinder aus hyalinen Tropfen spielt bei der Nephritis, wenn sie überhaupt in Betracht zu ziehen ist, eine ganz untergeordnete Rolle. Hyaline Cylinder kommen bekanntlich ausserordentlich häufig vor ohne nachweisliche Epithelveränderungen.

Den Beweis dafür, dass die entzündeten Epithelien der Glomeruli und Harnkanälchen aktiv erkranken, bleibt Aufrecht schuldig; die Bildung hyaliner Kugeln in ihrem Innern, ein noch nicht sicher gestellter Vorgang, kann sehr wohl der Ausdruck einer einfachen Ernährungsstörung sein. Wenn Aufrecht des Weiteren anführt, dass im ganzen Verlaufe der Krankheit ein Untergang der Epithelien nicht zu konstatiren sei, wenn er die Umwandlung derselben in blasse, kleine, kernhaltige Zellen betont, so übersieht er, dass gegentheilige gerade in Bezug auf die epithelialen Processe sehr sorgfältig angestellte Untersuchungen [1]) vorliegen, dass ferner diese Atrophie der Epithelien ihre vollberechtigte Erklärung in der von Aufrecht selbst beschriebenen Circulationsbehinderung und späteren Verödung der Glomeruli findet.

Für die Betheiligung der weissen Blutkörperchen am nephritischen Process lässt Aufrecht keinen Raum offen; die interstitielle Entzündung spielt sich nach ihm durchaus nur an den fixen Gewebselementen, an den Kernen der Glomeruluscapillaren, der Membranae propriae, der Glomeruluskapsel sowie der Interstitien ab. Möglich, dass die von Aufrecht untersuchten Kaninchennieren diese Verhältnisse zeigten; für die menschliche Nephritis steht, so lange nicht das Gegentheil bewiesen wird, weiterhin die Thatsache zu Recht, dass neben der Wucherung der fixen Kerne und

1) Schachowa, Untersuchungen über die Nieren. J. D. Bern 1876. III. Wirkung der Canthariden auf die Nieren: „Wir haben hier das reinste Bild der parenchymatösen Entzündung mit Ausgang theils in Absterben der Zellen und Ausscheidung derselben in Form von Cylindern durch den Harn, theils in Zerfall der fettig degenerirten Epithelien in Fetttropfen, die sich ebenfalls im Harn nachweisen lassen."

Zellen den Leukocyten eine Betheiligung am interstitiellen Entzündungsprocess zukommt; der principielle Einwand Aufrecht's, dass „es bei der diffusen interstitiellen Nephritis niemals zur Eiterung, der ausschliesslichen Domäne weisser Blutkörperchen kommt", beruht wohl auf einem Missverständniss.

Ich vermag danach den mit so grosser Sicherheit auftretenden Arbeiten Aufrecht's irgend welche allgemeine Bedeutung für die Lehre des Morbus Brightii nicht beizumessen; eine Nöthigung, seinen Ansichten durch neue Untersuchungen entgegen zu treten, liegt zur Zeit nicht vor. Im Gegentheil darf man mit Fug und Recht an Aufrecht die Bitte richten, durch Erweiterung seiner Thierversuche, namentlich aber durch Mittheilung beweisender Befunde aus dem Gebiete der menschlichen Nephritis seinen Ansichten kräftigere Stützen zu verleihen; bis dahin können dieselben mehr als hypothetischen Werth nicht beanspruchen.

In einem sehr lesenswerthen Aufsatz[1]) fasst Weigert seine Ansichten über Entzündung, wie sie sich bei ihm einerseits aus der Betrachtung der Gewebsregenerationen unter physiologischen und pathologischen Verhältnissen, andererseits aus eignen Untersuchungen, so namentlich über die Entwicklung der Pockenefflorescenz, über die Einwirkung mancher mykotischen Stoffe, über den Croup, die Diphtheritis, die Nephritis, die fibröse Myocarditis, über manche Fälle von Atherom herausgebildet haben, wie folgt zusammen:

„Jedes Irritament, das überhaupt auf den Körper krankhaft einwirkt, hat eine gewebsschädigende Wirkung. Betrifft diese Gewebsschädigung direct oder indirect die Gefässe in specifischer Weise, so folgt eine Entzündung; werden durch dieselbe Hemmnisse zerstört, welche die Gewebe hinderten, den ihnen innewohnenden formativen Trieb zu bethätigen, so werden Gewebswucherungen eintreten (mit oder ohne Entzündung), wenn diese nicht etwa ebenfalls durch schädliche Einflüsse hintangehalten werden. Auch die mit Entzündung auftretenden Gewebswucherungen sind nicht eine einfache Folge der Gefässveränderungen, sondern bestehen nur bei gleichzeitigen Gewebsdefecten. Alle formativen Zellwucherungen bei 'Entzündungsreizen', sind in die Reihe der regenerativen zu stellen, ohne dass aber immer durch diese eine Restitutio ad integrum herbeigeführt zu werden brauchte."

---

1) Eulenburgs Real-Encyclopädie der gesammten Heilkunde. Artikel „Entzündung".

Die Pathogenese der Nierenentzündungen, sofern sie mit interstitiellen Zellwucherungen einhergehen, stellt sich demgemäss nach Weigert[1]), welcher übrigens selbst die Annahme einer stets vorhandenen primären Gewebsläsion noch als hypothetisch bezeichnet, in durchaus einheitlicher Weise dar:

„Die interstitiellen Zellwucherungen (und erst recht die Bindegewebswucherungen) treten stets als Heerde auf, welche Harnkanälchen mit atrophischem oder zertrümmertem Epithel (resp. geschrumpfte Glomeruli) aufweisen. Ich habe innerhalb der interstitiellen Zellwucherungen niemals, selbst nicht in ganz akuten Fällen diese atrophischen Epithelien (oder Glomeruli) vermisst, höchstens ragen die Ränder der Heerde noch in normalvolumiges Epithel hinein. In den meisten Fällen war der Gesammtquerschnitt sehr vermindert, das Lumen fehlte oder war sehr gering, ja häufig waren auf dem ganzen Durchschnitt eines gewundenen Kanälchens nur ein oder zwei Kerne übrig. In andern seltenern Fällen war das Lumen weiter und mit klarer Flüssigkeit gefüllt. — Dabei war das Epithel nach dem Lumen hin entweder glatt, oder nach innen hin zerbröckelt, das Protoplasma auch wohl von kleinkernigen Rundzellen durchsetzt oder ersetzt etc., verfettet oder nicht verfettet. Mit Fetttröpfchen versehene, aber normal grosse oder geschwellte Kanälchenquerschnitte spielten die Rolle der Centren interstitieller Zellwucherungen nicht."

Für die akute Nephritis insbesondere gibt Weigert noch folgende Schilderung der Veränderungen am Epithel:

„Mikroskopisch findet man das Epithel der gewundenen Harnkanälchen mit mehr oder weniger reichlichen Fetttröpfchen versehen. Ausserdem sieht man das Epithel an seiner das Lumen begrenzenden Seite oft wie zerfressen oder abgebröckelt, öfters auch so beschaffen, dass netzförmige Verlängerungen der Zellen oder bröckliche Körnchen das Lumen einnehmen oder dass das Epithel mit einem breiten homogenen glänzenden Saume versehen ist. An andern Stellen ist das Protoplasma grossentheils verschwunden und nur den Kern allein oder mit einem geringen Protoplasmamantel zurückgeblieben, oder das Protoplasma ist durchsetzt oder ganz ersetzt von Rundzellen mit kleineren, dunkler tingirten Kernen, die sich auch in dem umgebenden Bindegewebe finden. In dem letzteren liegen immer gruppenweise angehäufte Rundzellen; an den Stellen dieser Anhäufung sind die Harnkanälchen nicht einfach zur Seite gedrängt, sondern gerade hier erscheinen die Epithelien der Harnkanälchen selbst immer stark verändert."

„Diejenigen acuten Formen, die interstitielle Kernanhäufungen zeigen, weisen auch Schrumpfungen der Harnkanälchen auf; sie ver-

1) Die Bright'sche Nierenerkrankung vom pathologisch-anatomischen Standpunkte; Sammlung klinischer Vorträge Nr. 162—163.

dienen daher den Namen einer entzündlichen Nierenschrumpfung im mikroskopischen Sinne."

Weigert sieht demnach in den Epithelveränderungen, welche mit einem Schwunde des Zellmaterials einhergehen, das wesentlichste Moment der interstitiellen Nierenentzündungen; diese primären Gewebsdefekte rufen erst die Entzündung mit ihrer charakteristischen Gefässveränderung und Auswanderung von Leukocyten als regenerativen Process hervor.

„Ich glaube", fährt Weigert fort, „man wird so lange an diesem Causalmomente, welches mir am einfachsten die Verhältnisse zu erklären scheint, festhalten müssen, bis nicht Thatsachen für den oder jenen Fall etwas anderes erheischen. Die doch immerhin unklare primäre „Reizung" des Bindegewebes würde man nicht eher anzunehmen brauchen, als bis man interstitielle Wucherungsherde ohne Epithelverlust findet."

Mit diesen Sätzen zeichnet Weigert selbst den Weg vor, welchen der Versuch einer Widerlegung seiner sinnreichen Lehre von der Nephritis sowie der Entzündung überhaupt einzuschlagen hat; hier entscheidet einzig die sorgfältige histologische Untersuchung; theoretische Bedenken, welche sich vorzüglich gegen die teleologische Seite der Auffassung Weigert's erheben, wie sie sich nothwendigerweise bei dem Bestreben, die so verschiedenen Vorgänge an den Geweben unter einem einheitlichen Gesichtspunkt zu vereinigen, herausbilden musste, dürfen wohl in Kürze angedeutet werden, treten aber den Thatsachen gegenüber völlig in den Hintergrund.

Ich vermag nun nach dem, was ich selbst gesehen, ein regelmässiges Vorkommen der primären Gewebsläsion gerade auf dem Gebiete des Morbus Brightii nicht anzuerkennen und wenn ich mir erlaube, nunmehr die mikroskopischen Befunde einer Auswahl verhältnismässig frischer Fälle von Nephritis hier vorzulegen, welche mit der Darstellung Weigert's nach meinem Dafürhalten sich nicht in Uebereinstimmung bringen lassen, so dürfte damit auch wenigstens die allgemeine Gültigkeit der Entzündungstheorie Weigert's in Frage gestellt werden.

Die Nierenepithelien, insbesondere der gewundenen Harnkanälchen, gehen bekanntlich schon wenige Stunden nach dem Tode des Individuums, namentlich wenn das Organ in der Leiche belassen wird, anatomische Veränderungen ihrer von Heidenhain zuerst beschriebenen hochentwickelten Structur ein, welche geeignet sind,

bei der histologischen Untersuchung irre zu leiten. Die basale Stäbchenzeichnung macht einem dunkelkörnigen Aussehen Platz, welches sehr an den Beginn der „albuminoiden Trübung“ erinnert. Die Epithelzellen erleiden eine Lockerung des Zusammenhanges unter sich und gegenüber der Glaslamelle, ferner vermindert sich die Cohärenz des Zellprotoplasmas selbst, sodass sehr leicht die gegen das Lumen des Harnkanälchens gerichtete Zellpartie abbröckelt und das defecte Epithel dadurch eine unregelmässige feinkörnige Begrenzung erhält [1]).

Um derartigen cadaverösen Veränderungen auszuweichen, habe ich mich bemüht, die erkrankten Nieren möglichst bald nach erfolgtem Tod, wenn es irgendwie anging, im Verlaufe der ersten Stunde der Leiche zu entnehmen und sofort in die zur Fixation und Conservirung bestimmten Flüssigkeiten zu bringen. Die Erfahrung zeigt, dass diese Vorsichtsmaassregel für das hier hauptsächlich in Betracht kommende Studium der epithelialen Befunde von weitaus grösserer Bedeutung ist, als selbst die Wahl der Aufbewahrungsart. Agentien, welche bei nicht frischem Material eine feinere Untersuchung des Parenchyms geradezu unmöglich machen, wie der Alcohol, bieten, auf cadaverös noch nicht veränderte Gewebe angewandt, verhältnissmässig sehr brauchbare Bilder, wie übrigens auch Heidenhain schon angemerkt hat.

Ein Theil der Nierenstücke wurde jeweilen in absolutem Alcohol ausgehärtet, ein Stück nach vorhergegangenem Kochen.

Zur Kernfärbung dienten verschiedene Stoffe, da hier bekanntlich nur eine gewisse Vielseitigkeit der Technik vor Irrthümern schützt, namentlich Hämatoxylin, Alaunkarmin, Gentianaviolett etc., öfters mit einer diffusen Eosintinction verbunden. Hie und da wurde die Imprägnation mit Celloidin zu Hülfe gezogen.

Für den Nachweis von Mikroorganismen kam der ganze moderne Apparat der mikroskopischen Technik in Anwendung; neuerdings benutzte ich auch die Gram'sche [2]) Methode der isolirten Färbung der Spaltpilze.

1) Derartige Bilder scheint Ribbert vor Augen gehabt zu haben, wenn er sagt: „— Dadurch wird das Epithel des Knäuels und der Kapsel dann dem Harnkanälchenepithel auch anatomisch wieder gleich, letzteres ist ja auch gegen das Lumen hin nicht scharf begrenzt, sondern ebenfalls fein granulär aufgelöst. (Nephritis und Albuminurie; 1881 S. 20.)

2) Fortschritte der Medicin 1884; Nr. 6. — In meinen diesbezüglichen Präparaten blieben übrigens ausnahmsweise auch Dinge intensiv gefärbt, die man als Schizomyceten nicht anzuerkennen vermochte.

Behufs Fixirung der Epithelien wurden weitere Organstücke nach dem Vorgang Heidenhain's in eine 5 %ige wässrige Lösung des neutralen chromsauren Ammoniak gebracht, welche in der That die Stäbchenstructur auf lange Zeit hinaus in schönster Weise erhält. Die Lösung wurde in den ersten Tagen 1—2 mal, später in grössern Zwischenräumen erneuert. Die in Glycerin eingelegten Schnitte sind nicht auf die Länge haltbar, da sich die feinern Details zu verwischen pflegen. Bei dieser Conservirungsmethode stellte sich nun bald genug heraus, dass die übrigen Gewebe nicht in entsprechender Weise erhalten bleiben, dass es insbesondere auch nach vorhergehender Auswässerung und Alcoholhärtung der in der Heidenhain'schen Flüssigkeit fixirten Gewebe nicht gelingt, Kernfärbungen zu erzielen, welche einen Ueberblick über das Nebeneinander der epithelialen und insterstitiellen Veränderungen in befriedigender Weise gestatten. In der Müller'schen Flüssigkeit besitzt man nun ein Mittel, welches allen berechtigten Ansprüchen genügt; die Epithelien bewahren ihre Structur gleich gut wie im chromsauren Ammoniak, vorausgesetzt, dass eben frische Organe vorliegen. — Die Untersuchung auf Verfettung geschah mit 1 %iger Ueberosmiumsäurelösung.

Wenn demgemäss in den nachfolgenden Untersuchungen die Epithelien der Harnkanälchen als normal bezeichnet werden, so muss dies immer dahin verstanden werden, dass die Zellen bis in die feinsten Einzelheiten in ihrem charakteristischen Bau erhalten sind.

Die Anfertigung der Schnitte geschah meist mittelst des Katsch'schen Gefriermikrotoms, z. Th. auch mit dem grossen Thoma'schen Schlittenapparat. Regelmässig wurden Serien zahlreicher, grosser Schnitte von verschiedenen Stellen des Organs hergestellt, sowohl senkrecht zur Oberfläche als parallel derselben.

Hat man derart eine erhebliche Anzahl normaler[1]) und patho-

1) In normal-histologischer Beziehung halte ich die von Seraphima Schachowa (Untersuchungen über die Nieren. J. D. Bern 1876) gegebene Modification der Heidenhain'schen Schilderung des Nierenepithels für zutreffend. Den von ihr zuerst beschriebenen in das Lumen der Harnkanälchen ragenden Fortsatz der Epithelien der tubuli contorti habe ich vielfach gesehen, muss es aber ebenfalls unentschieden lassen, ob er allen Zellen des genannten Kanalsystemes zukommt. — Ganz in Kürze möge des anatomischen Verhaltens der Epithelien im Anfangstheil des gewundenen Harnkanälchens Erwähnung geschehen; die Befunde wechseln hier in normalen menschlichen Nieren recht häufig. Meist trägt das Anfangsstück ein flaches Epithel mit spärlichem Protoplasma und ziemlich kleinen Kernen, welches dann bald in die höher

logischer Nieren untersucht, so gelingt es unschwer, den Einfluss cadaveröser Prozesse sowie unpassender Reagentien zu erkennen und in Abzug zu bringen. Ich habe deshalb auch keinen Anstand genommen, einige in dieser Richtnng nicht vorwurfsfreie Befunde mitzutheilen, immer aber, wenn möglich, unter Angabe der Sectionszeit und der Conservirungsart.

Fall I [1]).

Phlegmone der Nasenschleimhaut. Stirnhöhleneiterung. Eitrige Meningitis. — Nephritis: Trübe Schwellung und Verfettung des Harnkanälchenepithels. Glomerulonephritis mit geringer Epitheldesquamation. Endothelkernwucherung an den intertubulären und Glomeruluscapillaren. Endotheldegeneration an den Venen. Verdickung der kleinen Rindenarterien. Verödung von Glomeruli und Harnkanälchen. Hyaline Capillarthrombose. Interstitielle Hämorrhagieen.

Neunzehnjähriger Seminarist; auf die medicinische Klinik aufgenommen am 29. November 1881 Abends. Seit dem 25. November Schnupfen und unbedeutendes Unwohlsein; am 26. etwas Kopfweh, auf den 27. unruhige Nacht. Am 27. Morgens Schüttelfrost; dann starkes Kopfweh, apathisches Wesen. Am 28. geringeres Kopfweh; Pat. sieht sehr angegriffen aus. Am 29. beim Frühstück Erbrechen; im Lauf des Tages wird Pat. zunächst sehr unruhig, klagt über heftigen Kopfschmerz und versinkt gegen Abend in tiefe Apathie.

30. Guter Ernährungszustand; etwas Anämie. Livor des Gesichts.

---

structurirte Form des Epithels übergeht. Anderemale reicht letztere gerade bis an den Abgang des Harnkanälchens aus der Bowman'schen Kapsel. Besonders an Nieren jugendlicher Individuen findet man endlich nicht selten ein Verhalten, welches wohl gelegentlich irrthümlicherweise als pathologisch aufgestellt werden könnte. Die Epithelien mit relativ reichlichem Protoplasma, mit grossen Kernen, mit basaler Stäbchenzeichnung setzen sich noch eine Strecke weit auf die Kapselinnenfläche fort, werden dann allmählich niedriger, verlieren die basale Streifung, legen sich schief gegen einander und gehen so nach und nach in die gewohnte Form des Kapselepithels über. Es kommt vor, dass man erst in der Mitte zwischen Gefässhilus und Harnkanälchenursprung auf die bekannten platten Zellen stösst. — Ganz nebenbei sei erwähnt, dass die Angabe Weigert's (Samml. kl. Vorträge Nr. 162—163, Anm. 2), „an der Nierenoberfläche giebt es gar keine Glomeruli", denn doch nicht ganz zutrifft. An umfänglichen, senkrecht zur Oberfläche geführten Schnitten kann man fast in jeder Niere vereinzelte Malpighi'sche Körperchen nachweisen, welche direct subcapsulär liegen.

1) Vergl. Huguenin, Correspondenzblatt für Schweizer Aerzte 1882.

Pat. wirft sich im Bett herum, ist unbesinnlich, reagirt auf Anreden nicht, greift oft an die Stirne. Stehen ohne Unterstützung nicht möglich. Schmerzhaftigkeit und Starre der Nackenmusculatur. Kahnbauch. Harnverhaltung. Stauung an den Retinalvenen. — Milztumor. — Temp. 39,5—39,8; Puls 100—112; Resp. 28—32.

1. December. Ausgesprochener Collaps. Absolute Reactionslosigkeit. Cyanose. Nackenstarre und Kahnbauch stärker. Linke Pupille reactionslos. Neuro-Retinitis mit Venenstauung. — Urin geht grösstentheils ins Bett. Temp. 39,7; Puls 124, klein; Resp. 40, irregulär. Tod Mittags.

Urin: Beim Eintritt werden durch den Catheter 1100^{ccm} entleert; später lässt sich die Quantität wegen Incontinenz nicht mehr bestimmen; am 1. werden noch 240^{ccm} aufgefangen. Von Anfang an Eiweissgehalt, der sich im Verlaufe der Krankheit steigert; in der ersten Portion 0,62 %. Dunkelgelblicher, trüber Harn. Das reichliche Sediment enthält weisse und rothe Blutkörper, hyaline und granulirte Cylinder; vereinzelte z. Th. verfettete Epithelien aus den Sammelröhren.

Sectionsbefund (Prof. Ziegler): Eitriger Catarrh der Nasenschleimhaut. Eitriger Belag und Infiltration der Auskleidungsmembran der Stirnhöhlen. Eitrige Meningitis der Convexität und Basis, besonders am Stirn- und Centralhirn. Ueber dem rechten Stirnhirn eitriger Belag an der Innenfläche der Dura. Leicht getrübte Flüssigkeit in den erweiterten Seitenventrikeln, eitrige Infiltration der Plexus. Frische encephalitische Herde im rechten Thalamus, Linsenkern, in der innern Kapsel etc. — Trockne dunkle Körpermusculatur. Dunkles theerartiges Blut. — Linkseitiges fötides Pleuraexsudat. — Hyperämie und partielle hämorrhagische Infiltration der Lungen. Eitrige Bronchitis. — Hämorrhagieen im Epicard. — Milztumor. — Schwellung und Injection der Mesenterialdrüsen. — Hämorrhagieen der Magen- und Duodenalschleimhaut.

Nieren, 2 Stunden nach dem Tod der Leiche entnommen, sind mässig vergrössert; Kapsel leicht abziehbar. Oberfläche glatt, grauröthlich; die Venen stark gefüllt. Vereinzelte kleine Hämorrhagieen. Auf dem Durchschnitt erscheint die Rinde verbreitert, von gleichmässig grauer Farbe, die Venen gefüllt; die Schnittfläche ist trüb, matt, keineswegs besonders feucht. Glomeruli nur selten erkennbar. Consistenz annähernd normal.

Mikroscopische Untersuchung:

Das Epithel der gewundenen Harnkanälchen erscheint fast durchweg trüb geschwellt, hie und da in geringem Grade verfettet. Im ersten Beginn dieser Veränderungen tritt an Stelle der normalen Stäbchenstructur an der Zellbasis eine feinkörnige Beschaffenheit auf, der Kern bleibt zunächst unverändert, die dem Lumen zugewandte Partie ist mehr hyalin, zart conturirt; die centralen Fortsätze, soweit erkennbar, noch zart oder leicht gequollen. Im Weitern ergreift die Körnung die ganze Zelle gleichmässig, namentlich an der Zellbasis treten etwas grö-

bere Körner auf, die z. Th. Fettreaction ergeben; der Kern wird glänzend, geschwellt; die Zelle wird voluminöser, gewinnt eine mehr plumpe Gestalt, das Lumen des Harnkanälchens schwindet, letzteres selbst wird oft recht erheblich erweitert. Die centralen Zellfortsätze sind verschwunden. Die Begrenzung der Epithelien unter sich und gegen das Lumen bleibt vorerst noch deutlich, verwischt sich indessen später. Im Verfolg des Processes begegnet man hie und da erweiterten, mit trüben, feinkörnigen, nur ausnahmsweise z. Th. Fettreaction zeigenden Massen angefüllten Harnkanälchen. An diesen Conglomeraten erkennt man selten noch einmal einen gequollenen Zellkörper, dessen Kern mangelt oder vergrössert, glänzend aussieht. Oefters sind die veränderten Zellen von der Grundlamelle abgelöst, hie und da fehlt der Epithelbesatz völlig. (Fig 1.) — Die aufsteigenden Schleifenschenkel verhalten

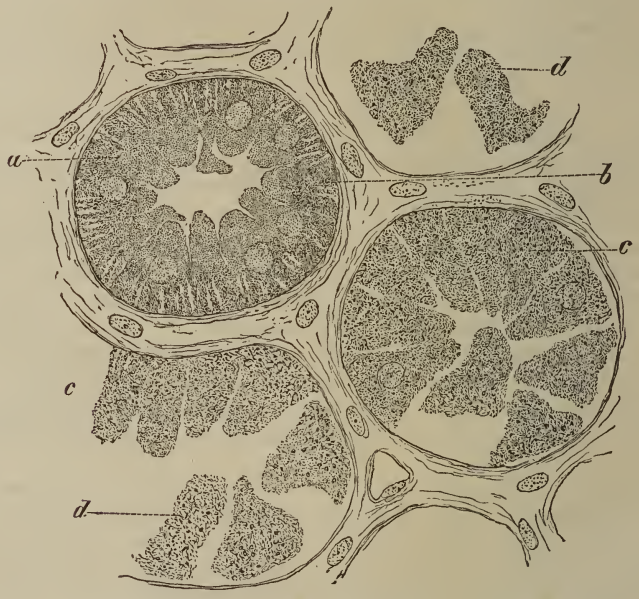

Fig. 1. *a* Normales Epithel. *b* Beginnende Trübung. *c* Hochgradige Degeneration. *d* Abgestossene degenerirte Epithelzellen. Vergr. 800.

sich ähnlich, nur sind die Veränderungen weniger hochgradig. An den absteigenden Schleifenschenkeln und den Sammelröhren der Rinde und der Pyramiden besteht Verfettung mässigen Grades, zuweilen mit Quellung und Abstossung der Epithelien. Die Fetttröpfchen gruppiren sich hier namentlich um die Kerne herum.

Bei Anwendung kernfärbender Reagentien treten die Kerne sämmtlicher Abschnitte der Harnkanälchen in normaler Weise hervor; nur an den tubuli contorti erfolgt die Tinction hie und da in unvollkommener Weise und bleibt bei den desquamirten Epithelien meist ganz aus.

In zahlreichen Harnkanälchen, besonders in den absteigenden Schleifenschenkeln und den Sammelröhren liegen hyaline und granulirte Gerinnungsmassen. Einzelne Epithelien enthalten braunes körniges Pigment.

Die Malpighi'schen Körperchen in der Mehrzahl gross, öfters in einzelnen Capillarschlingen prall mit Blut gefüllt. Im Binnenraum der Kapsel liegen häufig körnige Massen mit eingeschlossenen spärlichen abgestossenen Glomerulusepithelien und weissen Blutkörperchen. Dergleichen Knäuel bieten manchmal, vornehmlich was die Epithelien anbelangt, völlig normales Aussehen; andere zeigen Epithelverlust, so dass die peripheren Capillaren ohne Epitheldecke erscheinen; ausnahmsweise leichte Verfettung des Knäuelepithels. Das Kapselepithel selten etwas geschwellt.

In den Interstitien da und dort spärliche feine Fetttröpfchen. Nirgends bestehen Infiltrationen des Gewebes mit ausgewanderten weissen Blutkörperchen.

Mikroorganismen lassen sich nicht nachweisen.

Die venösen Gefässe der Rinde, z. Th. auch die intertubulären Capillaren streckenweise stark mit Blut gefüllt. Spärliche interstitielle wenig umfangreiche Hämorrhagieen, welche anscheinend von feinen Venen ausgehen.

Die Intima der kleinern Arterien der Rinde erscheint vielfach hyalin verdickt, dabei kernreich, unter Beeinträchtigung des Lumens, ebenso die vasa afferentia; auch die Adventitia öfters durch Kernvermehrung verbreitert.

An den intertubulären Capillaren des Labyrinths besteht vielfach eine Schwellung und Wucherung der Endothelien, hie und da erscheinen die Interstitien durch derartige Kernwucherungen mässig verbreitert. Capillarkernvermehrung an vielen Glomeruli, öfters von hyaliner Quellung der Capillarwandung begleitet.

Einzelne Glomeruli in Verödung begriffen, die zugehörigen Harnkanälchen atrophisch; diese Collapsherde sind zum Theil von leichten Wucherungserscheinungen Seitens der umgebenden fixen Elemente begleitet, z. Th. fehlen solche.

In den feinern und mittlern Venen besteht eine Quellung und Abhebung einzelner Endothelien, welche sich dabei zu hyalinen oder ungleichmässig gekörnten, kernlosen, mit vacuolenähnlichen Stellen versehenen Körpern umwandeln.

Hyaline Thrombose zahlreicher intertubulärer Capillaren des Labyrinths, sowie einzelner vasa afferentia und einer Anzahl von Capillaren der Glomeruli.

Fall II.

Scarlatina. — Initiale Nephritis: Sehr unbedeutende Epithelveränderungen. Glomerulonephritis mit Epitheldesquamation und Schwellung des Kapselepithels.

Kleinzellige von den Venen ausgehende Infiltrationsherde des Labyrinths durch Leukocyten. Geringe Schwellungszustände der Endothelien an den intertubulären Capillaren.

Dreiundzwanzig Jahre altes Dienstmädchen, aufgenommen auf die medicinische Klinik am 4. Februar 1882. Bisher gesund. Erkrankte am 1. Februar unter Halsweh, Fieber, Abgeschlagenheit; arbeitete bis zum 4., consultirte an diesem Tage einen Arzt, der Scharlach diagnosticirte.

In der Klinik wird bei der Aufnahme constatirt: Ueber den ganzen Körper verbreitetes Scharlachexanthem. Sehr starke, aber nicht diphtheritische Rachenaffection. T. bis 40,2; P. 104—108. — Am 7. sinkt das Fieber, 37,8—38,6; P. 96—108; heftige Delirien. Vom 8./9. bildet sich eine diphtheritische Rhinitis und Pharyngitis aus. T. steigt wieder, bis zu 40,2; die Delirien dauern heftig weiter, Puls wird irregulär, klein, schwach, 108—128. Keine Oedeme. Tod am 10. Morgens.

Während des ganzen Spitalaufenthaltes die Urinmengen mässig vermindert, 320—900^{ccm} in 24 Stunden. Harn stark eiweisshaltig, trübe, von dunkelgelbbräunlicher Farbe, mit einem grünlichen Stich. Saure Reaction. Das reichliche Sediment enthält ziemlich zahlreiche hyaline und granulirte Cylinder, die z. Th. mit verfetteten weissen Blutkörperchen und Epithelien besetzt sind. Weisse Blutkörperchen in mässiger Zahl, sparsame erhaltene rothe Blutkörperchen. Vereinzelte freie Epithelien aus den Sammelröhren.

Die Nieren entnahm ich der Leiche 2 Stunden nach dem Tod. Sie sind nicht unerheblich vergrössert, ziemlich weich. Kapsel leicht abziehbar; grauviolette, z. Th. mehr graugelbliche Oberfläche. Venensterne stellenweise sehr stark gefüllt. Vereinzelte kleine Blutungen. Auf dem Durchschnitt das Parenchym feucht, die Rinde verbreitert, von grauröthlicher oder grauer Färbung, stellenweise leicht getrübt. Streifige Injection durch stärkere Füllung der Venen. Glomeruli als rothe Pünktchen sehr deutlich sichtbar. Pyramiden grauröthlich gefärbt.

Mikroscopische Untersuchung.

Die Epithelien der Harnkanälchen fast durchweg vollständig normal; nur wenige etwas erweiterte tubuli contorti zeigen leichte Schwellung und feinkörnige Trübung ihrer Epithelien. Spuren von Verfettung an einzelnen Sammelröhren der Rinde und der Pyramiden, sowie etlicher absteigenden Schleifenschenkel. Allenthalben durchaus normale Kernfärbung. In zahlreichen gewundenen und geraden Harnkanälchen hyaline oder granulirte Massen, hie und da auch ein freies körnig degenerirtes Epithel. Nicht selten enthalten die tubuli contorti, besonders in der Nähe der Glomeruli, kleine schüppchenförmige Zellen, abgestossene Knäuelepithelien, manchmal in erheblicher Zahl. Einzelne, namentlich subcapsulär gelegene, Harnkanälchen durch Blut erweitert.

Die Glomeruli öfters durch starke Blutfüllung der Capillaren

vergrössert; einzelne Knäuel etwas kernarm, das Epithel derselben gelockert. Die Kapselepithelien vielfach vergrössert, protoplasmareich, der Cylinderform sich annähernd, manchmal mehr kolbig geschwellt; hie und da erscheint die ganze Kapsel mit solchen dichtgedrängten Epithelformen ausgekleidet. Normale Kernfärbung an den Epithelien der Knäuel- und Kapselepithelien. In der Mehrzahl der Kapselbinnenräume erkennt man an Alkohol- und Kochpräparaten feinkörnige Gerinnungsmassen, die sich noch in den Anfang der Harnkanälchen hie und da verfolgen lassen. Sie enthalten desquamirte Glomerulusepithelien in erheblicher Anzahl, ferner blasse oder leicht tingirte runde Zellen vom Aussehen etwas geschwellter weisser Blutkörperchen; endlich etwas grössere, schollige, kernlose, in Zerfall begriffene Gebilde (Epithelien?). Hie und da Blutungen in den Kapselraum hinein.

Die Venen der Rinde, z. Th. recht stark, erweitert, enthalten öfters zahlreiche weisse Blutkörperchen, namentlich sind die feinern Aeste häufig mit Leukocyten ausgefüllt.

Zahlreiche, doch nicht gerade umfangreiche Herde kleinzelliger Infiltration in den Interstitien des Labyrinths; sie gruppiren sich in ausgesprochener Weise um die feinern und mittlern Venen, hie und da auch um Glomeruli herum. Die Zellen tragen durchaus den Charakter weisser Blutkörperchen. Epithelveränderungen, welche die oben erwähnten übertreffen würden, fehlen auch im Gebiete der entzündlichen Infiltration durchaus.

Verödende Glomeruli und atrophische Harnkanälchen lassen sich nicht nachweisen.

Abgesehen von leichten Schwellungszuständen an den Endothelien einzelner Rindencapillaren lassen sich im Uebrigen an den Gefässen, insbesondere an den Arterien und ihren Verzweigungen, keine Abnormitäten nachweisen. Mikroorganismen finden sich nicht vor.

Fall III.

Diphtherie. — Nephritis: Unbedeutende Epithelveränderungen. Glomerulonephritis mit Epithelabstossung. Von den Venen ausgehende Infiltrationsherde durch weisse Blutkörperchen. Capillarkernschwellung.

Vierjähriger Knabe; auf die chirurgische Klinik aufgenommen 27. December 1881. Rachendiphtherie; Laryngostenose; Temp. 37,8. Tracheotomie. 28. T. 38,0—39,4. Urin ohne Eiweiss. 29. Auffallende diffuse Röthung des Gesichts und des Rumpfes. T. 38,8—39,4. 30. Urin eiweisshaltig. T. 38,6—38,8. 31. T. 39,0; R. 52. Mittags Tod unter asphyktischen Erscheinungen.

Leichenbefund (2 Stunden post mortem): Schlecht aussehende Tracheotomiewunde. Diphtheritische Beläge auf den Tonsillen, ferner

auf der Schleimhaut von den falschen Stimmbändern an bis in die feinern Bronchien. Lungen lufthaltig, mässig blutreich, in den Unterlappen oedematös. Uebrige Organe nicht verändert.

Nieren leicht geschwellt, Kapsel abziehbar, Oberfläche glatt, ziemlich blutreich. Die Rinde auf dem Durchschnitt etwas verbreitert, ziemlich blutreich, von graurother Farbe, die Rindenvenen deutlich injicirt. Da und dort in der Corticalis zerstreut kleine, verwaschene, blassgraue leicht getrübte Flecken. Pyramiden von violetter Farbe. Consistenz normal, etwas stärkere Durchfeuchtung des Organs.

In der Harnblase etwa 50^{ccm} dunkelgelben, etwas trüben Urines. Starker Eiweissgehalt. Im Sediment ziemlich zahlreiche rothe und weisse Blutkörperchen; ferner sehr zahlreiche granulirte und hyaline Cylinder von verschiedenen Dimensionen, z. Th. mit gequollenen oder fettig entarteten weissen Blutkörperchen besetzt. Vereinzelte rundliche oder polygonale verfettete Epithelzellen, z. Th. anscheinend aus den Sammelröhren stammend.

Mikroscopische Untersuchung.

Die Epithelien der Harnkanälchen zumeist unverändert. Nur hie und da an den tubuli contorti geringe albuminoide Trübung oder beginnende Verfettung, letztere besonders an den Anfangspartieen der Harnkanälchen. In den Sammelröhren oft feinkörnige Gerinnungsmassen, welche manchmal weisse Blutkörperchen einschliessen. In den gewundenen Kanälchen hie und da kleine schüppchenförmige Zellen, abgestossene Glomerulusepithelien.

Im Binnenraume der Glomeruluskapseln körnige Gerinnungsmassen, ausnahmsweise rothe Blutkörperchen. Einzelne Malpighi'sche Körperchen etwas kernarm durch Epithelverlust; keine Veränderungen der Endothelkerne.

Die Venen der Rinde vielfach erweitert, enthalten manchmal sehr viele weisse Blutkörperchen, ebenso auch eine Anzahl kleiner und mittlerer Arterien. Nicht wenige venöse Gefässe, besonders in der Grenzschicht, zeigen eine kleinzellige Infiltration ihrer Wandungen durch Leukocyten. Dieselbe ist hie und da nicht unbedeutend, verbreitet sich z. Th. eine Strecke weit in die Interstitien des benachbarten Gewebes hinein und führt hie und da zu circumcapsulärer Infiltration der Glomeruli. Die Epithelien der infiltrirten Bezirke zeigen keine weitern Veränderungen.

Die Endothelien der intertubulären Rindencapillaren sind öfters sowohl in Kern als Protoplasma stark geschwellt, z. Th. in Ablösung von der Wandung begriffen. Auch finden sich im Innern von Arterien und Venen Gebilde, wie sie in dem ersten Falle als abgestossene Endothelien gedeutet wurden, doch in spärlicherer Anzahl. Die feinen Körner derselben nehmen Anilinfarben nicht oder nur sehr schwach an.

Mikroorganismen lassen sich in der Niere nicht nachweisen.

Fall IV.

Diphtherie. — Nephritis: Herdförmige Epithelentartung. Glomerulonephritis mit Verfettung und unbedeutender Abstossung des Epithels. Verdickung der kleinen Rindenarterien und der vasa afferentia. Verödung von Glomeruli und Harnkanälchen. Ausgedehnte interstitielle und periglomeruläre Kernwucherung. Capillarkernwucherung.

Vierjähriges Mädchen, am 24. August 1881 auf die medicinische Klinik aufgenommen; stirbt am folgenden Mittag.

Leichenbefund (Prof. Ziegler):

Hochgradige Diphtherie des Rachens und Kehlkopfs. Eitrige Bronchitis. Ausgebreitete Atelectase mit beginnender Bronchopneumonie. Interstitielles Emphysem. Pleurale Ekchymosen. Blasses schlaffes Herz. Im Endocard der Mitralis punktförmige Blutungen. Schwellung der Mesenterialdrüsen.

Die Nieren, eine halbe Stunde post mortem der Leiche entnommen, nicht wesentlich vergrössert, von normaler Consistenz. Rinde blass, grauröthlich, hie und da fleckweise Trübung. Einzelne kleine Blutungen.

In der Blase eine geringe Menge dunkelgelben, trüben, stark eiweisshaltigen Harnes.

Mikroskopische Untersuchung.

Neben einer grossen Anzahl völlig normaler Harnkanälchen finden sich durch das Labyrinth verbreitet, zahlreiche Degenerationsherde verschiedener Grösse; die Epithelien bieten in denselben die Bilder von der leichtesten albuminoiden Trübung und Schwellung bis zur ausgesprochensten Verfettung; einzelne gewundene Harnkanälchen mit Fettkörnchen-Kugeln, andere mit feinerem und gröberem fettigem Detritus vollständig ausgefüllt, sodass von einem Epithelsaum nichts mehr zu erkennen ist. Die Kerne der veränderten Epithelien vergrössert, hell glänzend; diese Kernbeschaffenheit ist öfters das erste Zeichen der Zelldegeneration. — Aehnlich verhalten sich die aufsteigenden Schleifenschenkel. Die Kerntinction ist in den erkrankten Epithelien sehr blass oder bleibt vollständig aus. Die „albuminoiden" Körner färben sich öfters sehr intensiv, besonders mit Anilinfarben. An Alcoholpräparaten sieht das degenerirte Epithel an seiner das Lumen begränzenden Seite oft wie zerfressen oder abgebröckelt aus, Bilder, welche man an mit chromsaurem Ammoniak oder mit Müller'scher Flüssigkeit behandelten und in Glycerin untersuchten Schnitten vergebens sucht. — Die Epithelien der Anfangspartieen der tubuli contorti häufig verfettet; im Lumen liegen öfters kleine, verfettete Zellen, anscheinend abgestossene Kapselepithelen. — Verfettung,

z. Th. mit Kernschwellung, an den Sammelröhren der Rinde und der Pyramiden; im Lumen hie und da albuminoid oder fettig entartete abgestossene Epithelzellen.

In zahlreichen Harnkanälchen, besonders in den absteigenden Schleifenschenkeln und den Sammelröhren, hyaline oder feinkörnige Massen. In einzelnen Tubuli contorti Blut.

Glomeruli fast regelmässig mit feinen Fetttröpfchen bedeckt, wie bestäubt; Sitz der Verfettung sind hauptsächlich die Knäuelepithelien, manchmal scheinen auch die Capillarwände selbst entartet zu sein. Die Kapselepithelien hie und da geschwellt, verfettet, wohl auch zu förmlichen Fettkörnchenkugeln umgewandelt. Leichte Desquamation des Epithels einzelner Knäuel. Im Kapselbinnenraum öfters feinkrümeliges Material.

Hyaline Schwellung und Kernvermehrung der Intima zahlreicher kleiner Arterien der Rinde sowie einer Anzahl von vasa afferentia, hie und da bis zu völligem Verschluss des Lumens; auch die Adventitia erscheint öfters homogen gequollen oder streifig verdickt und kernreich.

Eine Anzahl von Glomeruli ist in Verödung begriffen; ihre Kapseln sind von normalem Aussehen oder verdickt, gegen den Knäuel hin homogen, kernarm, peripher mehr streifig oder aus Spindelzellen zusammengesetzt. Die zugehörigen gewundenen Harnkanälchen atrophisch.

Ausgebreitete Wucherung der interstitiellen Kerne, insbesondere der Endothelien, sodass stellenweise eine nicht unerhebliche Verbreiterung der Interstitien zu Stande kommt. Diese Kernvermehrung steht räumlich in keiner Beziehung weder zu den Herden fettiger Entartung der Epithelien, noch zu den atrophischen Stellen des secernirenden Parenchyms; sie findet sich vielmehr auch inmitten völlig normaler gewundener Harnkanälchen und umgibt in Form der oben erwähnten Kapselverdickung Malpighi'sche Körperchen, an denen keine auf Atrophie deutenden Veränderungen bestehen.

Auch an den Glomeruli besteht häufig eine ausgesprochene Vermehrung der Capillarkerne, meist nur an einzelnen Schlingen, doch bis zur Verlegung des Lumens; andere Glomeruluscapillaren zeigen Anfüllung mit Leukocyten oder sind durch körnige oder hyaline Massen ausgefüllt, die Wände dann meist etwas homogen gequollen. Eine ähnliche Anhäufung von Leukocyten findet sich auch hie und da in den intertubulären Capillaren des Labyrinths.

In den Interstitien der Rinde liegen hie und da feine Fetttröpfchen.

Mikroorganismen sind nicht nachweisbar.

Fall V.

Diphtherie. — Nephritis: Unerhebliche Epithelveränderungen. Glomerulonephritis mit Capillarkernwu-

cherung und geringer Epithelabstossung. Verdickung der kleinen Arterien. Verödung von Glomeruli und Harnkanälchen. Interstitielle und periglomeruläre Kernwucherung. Endothelentartung an den Venen.

Achtjähriges Mädchen; aufgenommen auf die chirurgische Klinik am 22. Februar 1882. Hochgradige Laryngostenose. Tracheotomie. Mässiges Fieber. Am 25. Entfernung der Canüle. Ordentliches Befinden. Am 27. zunehmende Verschlechterung. Tod 1. März. Von Anfang an starker Eiweissgehalt des Harns. Kein diphtheritischer Belag im Rachen.

Die Nieren, $1\frac{1}{2}$ Stunden nach dem Tode der Leiche entnommen, sind nicht merklich geschwellt; Kapsel leicht abziehbar. Oberfläche sowie die Corticalis auf dem Durchschnitt von grauröthlicher Farbe, stellenweise etwas getrübt, Consistenz und Feuchtigkeit des Organs normal.

In der Blase etwa 50 ccm dunkelgelben, etwas trüben Urins; starker Eiweissgehalt; im Sediment viele hyaline Cylinder, ziemlich zahlreiche weisse, weniger rothe Blutkörperchen.

Uebriger Sectionsbefund: Schlecht aussehende Wundränder. Bronchitis. Bronchopneumonische Herde in beiden Lungen.

Mikroscopische Untersuchung.

Sehr unbedeutende Veränderungen an den Epithelien der Harnkanälchen; eine Anzahl von tubuli contorti zeigt Verwischung ihrer Structur durch albuminoide Trübung; die Kerne der Epithelien nicht verändert. Geringe fettige Degeneration an den Epithelien der Sammelröhren der Rinde und des Markes; eine Anzahl von Sammelröhren in den Markstrahlen sowie von absteigenden Schleifenschenkeln enthält z. Th. in ziemlich reichlicher Menge, in die Epithelien eingeschlossen, rothbraunes körniges Pigment. Die Harnkanälchen in der Nähe der Nierenoberfläche nicht selten durch Blutansammlnng stark erweitert, mit abgeplattetem Epithelsaum. Einzelne tubuli contorti enthalten auch einige weisse Blutkörperchen. In den Sammelröhren hie und da hyaline oder feingranulirte Gerinnungsmassen.

Interstitielle Anhäufungen von Rundzellen mit dem Charakter der Leukocyten sind nirgends vorhanden.

Die Glomeruli im Ganzen gross, in einzelnen Schlingen oder vollständig blutreich; die vasa afferentia weit; hie und da erscheinen die Capillarwände der Knäuel homogen verdickt; die Endothelkerne der Glomeruluscapillaren sind öfters durch Wucherung in mässigem Grade vermehrt, während die Zahl der Epithelkerne der Knäuel nur ausnahmsweise abgenommen hat. Im Binnenraum der Kapsel liegen öfters körnige Gerinnungsmassen, welche mitunter noch normal aussehende oder gequollene, blasse, kernlose, mehr homogene weisse Blutkörperchen, ferner desquamirte Glomerulusepithelien und selten rothe Blutkörperchen in sich schliessen.

Vereinzelte Glomeruli befinden sich im Zustande beginnender Verödung; sie sind z. Th. noch scharf von der Kapsel getrennt, z. Th. mit derselben verschmolzen, kernarm, homogen, die Läppchenanordnung nur noch theilweise erkennbar; die Capillarwände soweit erkennbar stark verdickt, das Lumen eng und durch Endothelkerne öfters völlig verlegt. Dabei besteht eine starke Kapselverdickung; die Kapsel erscheint mässig kernreich, an den centralen Partieen mehr homogen oder streifig, an der Peripherie noch deutlich aus Spindelzellen zusammengesetzt. Dies Gewebe geht unmittelbar über in die benachbarten sehr erheblich verbreiterten Interstitien zwischen den Harnkanälchen, welche eine ausgesprochene Wucherung der fixen Elemente unter Bildung sehr kernreicher Capillaren eingegangen sind. Das Epithel der Tubuli ist dabei z. Th. wohlerhalten, z. Th. in Atrophie begriffen. Von Leukocyten lässt sich an diesen Partieen nichts nachweisen. Solche Wucherungsprocesse bestehen auch um Glomeruli herum, welche durchaus keine erkennbaren Veränderungen aufweisen.

Die venösen Gefässe der Rinde weit, ebenso viele intertubuläre Capillaren.

Die kleinen Arterien des Labyrinths und die vasa afferentia zeigen vielfach eine mässige homogene Verdickung der Adventitia, hie und da auch der Intima; letztere ist ungewöhnlich reich an Endothelkernen, welche zudem oft unter Zunahme des Protoplasmas geschwellt, dabei blasser gefärbt, zart gekörnt, oval oder an einem Ende spitz ausgezogen erscheinen. Auch die intertubulären Capillaren besitzen auffallend zahlreiche, dicht gedrängte, geschwellte Endothelien, bis zu völligem Verschluss des Lumens; epitheliale Veränderungen fehlen auch an diesen Partieen.

In den Venen, besonders mittleren Umfangs, bestehen fleckweise Schwellungszustände einzelner Endothelien oder Gruppen von solchen; sie quellen dabei zu rundlichen oder ovalen, blassen, homogenen oder leicht gekörnten, verhältnissmässig grossen Gebilden auf mit geschwellten, blassen Kernen und liegen der Gefässwand z. Th. noch fest an, z. Th. sind sie in deutlicher Ablösung begriffen.

In zahlreichen feinern Arterien, sowie in einzelnen Venen liegen, meistens im Centrum der Blutsäule, verschieden grosse Formen, für welche ich keine andere Deutung zu geben wüsste, als dass sie abgestossene, degenerirte, manchmal in Mehrzahl zusammengebackene Endothelien darstellen, welche aus dem Organ selbst stammen, vielleicht z. Th. von weiter her in die Niere verschleppt worden; an der Arterienintima der letzteren fehlen nämlich deutliche Desquamationsvorgänge. Bald sind es ovale, retortenförmige, wurstartige, bald mehr unregelmässig gestaltete Gebilde, bald hat man den Eindruck, als ob röhrenförmige, aus platten Zellen zusammengesetzte Körper vorlägen; nur ganz ausnahmsweise erkennt man blasse Kerne. Die Massen selbst sind schwach, diffus gefärbt, ohne weitere Structur oder aber feinkörnig,

nicht ganz gleichmässig granulirt, mit hellen, verschieden grossen, vacuolenartigen Stellen. Die Granula tingiren sich theilweise mit Anilinfarben intensiv; die Ungleichheit derselben in der Grösse lässt die Annahme nicht zu, dass es sich um Mikroorganismen handelt, welche sich überhaupt in der Niere nicht vorfinden.

Fall VI.

Diphtherie. — Nephritis: Degenerationsherde des Epithels. Glomerulonephritis mit Verfettung und Desquamation des Epithels. Verdickung der kleinen Rindenarterien und der vasa afferentia. Verödung von Glomeruli und Harnkanälchen. Intertubuläre und periglomeruläre Kernwucherung. Von den Venen ausgehende Herde kleinzelliger Infiltration durch Leukocyten. Interstitielle Hämorrhagieen.

Vierjähriger Knabe, am 27. Januar 1882 auf die chirurgische Klinik aufgenommen. Wegen hochgradiger Laryngostenose sofortige Tracheotomie. Mässig hohes Fieber. Tod am 31. Januar. Von der Aufnahme an starker Eiweissgehalt des Urins.

Leichenbefund: Tracheotomiewunde mit diphtheritischem Belag. Hochgradige diphtheritische Entzündung des Rachens, Kehlkopfs und der Trachea. Ausgedehnte Bronchopneumonie beider Lungen.

Die Nieren, 30 Minuten post mortem der Leiche entnommen, sind erheblich vergrössert; Kapsel leicht löslich. Oberfläche violettroth und hellgrauröthlich gefleckt. Parenchym weich, feucht. Rinde verbreitert, ohne Blutungen, von grauröthlicher Farbe, da und dort etwas trübe und mehr graugelblich.

Mikroscopische Untersuchung.

Im Labyrinth finden sich ziemlich zahlreiche kleine oder etwas umfangreichere Herde, in deren Bereich die Epithelien der Harnkanälchen albuminoide Trübung und Schwellung, mit Vergrösserung des Kernes, sowie öfters beginnende Verfettung an der Zellbasis erkennen lassen; an Kernfärbungspräparaten markiren sich diese parenchymatösen Degenerationsherde als blasse Stellen, welche Kerntinction nicht oder nur unvollkommen zeigen; ebenso verhalten sich daselbst manchmal die Kerne der fixen Gewebselemente. Die betreffenden Harnkanälchen sind erweitert, enthalten öfters in unregelmässiger Anordnung dichtgedrängte, rundliche oder polygonale, körnig oder fettig entartete, kernlose, desquamirte Epithelien, hie und da auch gequollene oder verfettete weisse Blutkörperchen. Einzelne Harnkanälchenquerschnitte sind mit fettigen Detritusmassen vollständig ausgefüllt. Auch die Epithelien der aufsteigenden Schleifenschenkel öfters albuminoid oder fettig degenerirt, von mangelhafter Kernfärbung.

An den absteigenden Schleifenschenkeln, den Sammelröhren der Rinde und der Pyramiden z. Th. ausgedehnte Schwellung und Verfettung der Epithelien bei guter Kerntinction.

In den Sammelröhren der Rinde, weniger in denen der Pyramiden, sehr häufig hyaline oder granulirte, gegenüber dem Epithelsaum abgegrenzte Massen, wohl auch Fettkörnchenkugeln. Einzelne Pyramidensammelröhren enthalten in der Ausdehnung eines mittellangen Harncylinders dichtgedrängte feine, doch nicht ganz gleichmässige Körner, eingeschlossen in eine hyaline Masse, welche sich mit Anilinfarben intensiv färben (Kernzerfallsproducte). In den Harnkanälchen der Rinde öfters gleichmässig feingekörnte Massen, vom Epithelsaum durch eine schmale Lücke abgegränzt; sie umschliessen Kerne vom Aussehen weisser Blutkörperchen, ferner kleine schüppchenartige Zellen (Glomerulusepithel), hie und da auch kernlose blasse Schollen oder gequollene rothe Blutkörperchen. An Alcoholpräparaten sieht man endlich eigenthümliche Bildungen an etlichen gewundenen Harnkanälchen; im Lumen liegen hyaline leicht diffus gefärbte Massen von sternförmiger Gestalt; der Epithelbelag daselbst nur etwa zur Hälfte erhalten, gegen das Lumen bröcklig abgegränzt; der basale Theil krümlig, die Kerne schwach gefärbt. An einzelnen Stellen stehen die hyalinen Massen mit den hier noch vollständig aber in degenerirtem Zustande erhaltenen Epithelien in continuirlichem Zusammenhang. Diese Bilder erinnern an Befunde Wagners[1]) bei der diphtherischen Nephritis; doch machen sie in diesem Falle mehr den Eindruck von Artefacten, die unter der Alcoholwirkung zu Stande gekommen sein mochten; an Glycerinpräparaten fehlen sie.

Die Epithelien der Malpighi'schen Körperchen, namentlich der Kapseln, öfters geschwellt, verfettet, die Kerne vergrössert, hie und da Desquamation des Knäuelepithels. Die Knäuelcapillaren oft, wenigstens in einzelnen Schlingen, prall mit Blut gefüllt. Körnige Gerinnungsmassen im Kapselraum, die sich in das gewundene Harnkanälchen hie und da verfolgen lassen.

Sehr verbreitete hyaline Verdickung und Kernwucherung der Intima der kleinen Rindenarterien und der vasa afferentia, z. Th. unter starker Verengerung des Gefässlumens. Dementsprechend befindet sich eine Anzahl von Glomeruli im Zustande mehr oder weniger fortgeschrittener Verödung; die zugehörigen Harnkanälchen zeigen Atrophie der Epithelien, völlig nach der Schilderung Weigert's. Hie und da erscheinen auch die Wandungen der intertubulären Rindencapillaren sowie der Glomerulusschlingen etwas homogen gequollen.

Schwellung und ausgesprochene Wucherung, hie und da mit Abhebung, der Endothelkerne an zahlreichen Capillaren des Labyrinthes. An den Glomeruli fehlt eine deutliche Capillarkernwucherung. Die verbreiterten Interstitien enthalten hie und da feine Fetttröpfchen.

1) Deutsches Archiv f. klin. Med. Bd. XXV 1880.

Aehnliche Wucherungsvorgänge bestehen um einen Theil der Glomeruli und zwar sowohl um solche mit völlig normalem Aussehen als um verödete; letztere entbehren ebenso häufig dieser Kapselverdickung, als sie dieselbe aufweisen. Die Kapselwucherung, welche central homogene oder streifige, peripher mehr spindelzellige Beschaffenheit aufweist, scheint durchweg aus einer Proliferation der fixen Gewebselemente, vorab der Capillarendothelien hervorgegangen zu sein. In gleich wechselnder Weise verhalten sich die atrophischen Harnkanälchen, indem sie bald einfache Collapsherde darstellen, bald von hyperplasirtem interstitiellem Gewebe umgeben sind.

In der Rinde und zwar auf das Labyrinth beschränkt liegen zahlreiche z. Th. recht mächtige Herde interstitieller Infiltration durch kleine, dunkeltingirte Rundzellen, welche durchaus den Charakter ausgewanderter weisser Blutkörperchen tragen. Am umfangreichsten sind sie gegen die Grenzschicht, sowie gegen die Oberfläche des Organes hin, ohne indessen in den mittleren Rindenpartieen gänzlich zu fehlen. In ganz augenfälliger Weise bilden die feineren und mittleren Venen den Ausgangspunkt für diese Kernanhäufungen; die Wände derselben sind meist dicht durchsetzt von Leukocyten, und die Infiltration erstreckt sich in abnehmender Intensität weit in die benachbarten Interstitien hinein. Oefters häufen sich auch die Rundzellen um die Glomeruli an, sofern solche in der Nähe der Venen sich vorfinden; in dieser Weise kommen hie und da auch einseitige circumcapsuläre Zellanhäufungen zu Stande. Die betreffenden Venenlumina enthalten meist sehr reichliche weisse Blutkörperchen; in der Nachbarschaft liegende Arterien sind in ihrer Adventitia ebenfalls häufig mit Leukocyten infiltrirt.

In den intertubulären Rindencapillaren, ebenso in einzelnen Glomerulusschlingen liegen manchmal Leukocyten angehäuft, öfters mit vergrössertem Kern und verhältnissmässig reichlichem Protoplasma versehen.

Räumliche Beziehungen dieser Auswanderungsherde zu den epithelialen Degenerationsherden oder zu den verödenden Glomeruli und atrophischen Harncanälchen bestehen nicht; man findet diese Zellanhäufungen ebensowohl um wohlerhaltene als um atrophirende Glomeruli herum, ebensowohl zwischen völlig normalen, hie und da durch die starke interstitielle Verbreiterung etwas beengten Harnkanälchen, als zwischen atrophischen Tubuli mit verkleinerten Epithelien oder solchen mit körnig oder fettig entarteten Zellen. Nicht selten durchsetzen die Rundzellen die Glaslamellen, drängen die Harncanälchenepithelien auseinander oder durchsetzen ihre Protoplasma und gelangen ins Lumen der tubuli.

Vereinzelte kleine interstitielle Hämorrhagieen im Labyrinth. Mikroorganismen lassen sich nicht nachweisen.

Fall VII[1]).

Croupöse Pneumonie. — Nephritis: Unerhebliche Epithelveränderungen. Glomerulonephritis. Von den Venen ausgehende Herde kleinzelliger Infiltration durch Leukocyten.

Auf den ersten Blick möchte es scheinen, als ob die Lehre von der primären Epithelläsion, welche Weigert zunächst hauptsächlich für das secernirende Parenchym der Harncanälchen aufstellt, bei ihrer Anwendung auf die anatomischen Veränderungen an entzündeten Glomeruli eine wesentliche Stütze gewinnen würde. Denn in der That spielen degenerative Processe an den Knäuelepithelien, in der Regel mit Abstossung derselben verbunden, bekanntermaassen bei der Glomerulonephritis eine grosse Rolle; und ein derartiger Epitheldefekt wäre gewiss geeignet, im Sinne Weigert's die entzündliche Alteration der Glomeruluscapillaren in die Erscheinung treten zu lassen. Bei näherer Prüfung erheben sich indessen gegen die Richtigkeit dieser Auffassung schwerwiegende Bedenken. Einmal geht gerade aus den Mittheilungen eines Autors, welcher in der Schwellung und Desquamation des Glomerulusepithels die eigentlich charakteristischen Merkmale bestehender Entzündung erblickt[2]), hervor, dass diese Befunde, wie sich leichtlich bestätigen lässt, auch bei nicht entzündlichen Nierenerkrankungen häufig angetroffen werden, so z. B. bei Ureterenstauung, bei anämischen Zuständen, bei cachectischen Individuen, nach temporärer Arterienabklemmung, bei venöser Stauung u. s. w.; eine Thatsache, die, beiläufig gesagt, von vorneherein die Ribbert'sche anatomische Definition der Glomerulonephritis in sehr zweifelhaftem Lichte erscheinen lässt. — Ich selbst habe diese Entartung und Abstossung des Knäuelepithels wiederholt in einer so hochgradigen Ausbildung ohne klinische und anatomische Zeichen von Entzündung der Knäuel gesehen, wie sie bei bestehender Glomerulonephritis nur sehr selten auftritt, und möchte hier wenigstens eine dieser Beobachtungen, einen Fall von Gelbsucht, die, auf dem Boden eines Diätfehlers

1) Vgl. Seite 50.

2) Ribbert, Nephritis und Albuminurie 1381.

entstanden, unter dem Bilde des Ikterus gravis resp. der acuten gelben Leberatrophie zum tödtlichen Ausgang führte, mittheilen, zumal da sie auch ein gewisses klinisches Interesse beanspruchen darf; es scheint mir nämlich vieles für die Annahme zu sprechen, dass die wohl durch die ikterische Blutverunreinigung gesetzte sehr ausgedehnte nekrotische Quellung und Abstossung des secernirenden Glomerulusepithels mit ihrer nothwendiger Weise nachfolgenden Störung der Harnsecretion für die den Tod herbeiführende Cholämie in erster Linie verantwortlich gemacht werden darf[1]).

Fünfzehn Jahre alter Handlanger, aufgenommen auf die medicinische Klinik in Zürich am 26. April 1881 Abends. Erkrankte am 18. April (Ostermontag), nach Genuss sehr vieler Eier; seither Obstipation bis 23. April; an diesem Tage nahm Pat. mit Erfolg ein Drasticum. Während der ganzen Zeit fühlte Pat. sich unwohl und ging nicht zur Arbeit. Am 24. bemerkte man zum ersten Mal die ikterische Hautfärbung. Am 25. u. 26. mehrmals Erbrechen.

Am 26. Nachmittags ist Pat. sehr unruhig, verwirrt, klagt über ausserordentliches Kopfweh; erweiterte schwer bewegliche Pupillen; Pulsverlangsamung (55); Temperatur dem Gefühl nach eher vermindert (Nach den Angaben des Arztes). 27. April Morgens 8 Uhr: In der Nacht maniakalischer Aufregungszustand; ausgesprochene Verfolgungsideen, erschrecktes Zurückweichen, unter lautem Angstgeschrei; hie und da angriffsweises Vorgehen. Gegenwärtig hochgradige Benommenheit des Sensoriums, keine Antworten erhältlich, lautes Stöhnen. Starke Herabsetzung der Reflexerregbarkeit. Langsames Rollen der bulbi; vorübergehender Strabismus divergens; Pupillen in der Weite sehr wechselnd, von guter Reaction bei Lichteinfall. Retina normal. Häufiger Singultus. — Pat. ist ein kräftiger, gut genährter Jüngling. Ausgesprochener Ikterus. Keine Oedeme. Langsame irreguläre Respiration, jetzt 16. — Puls mittelvoll, etwas unregelmässig, 48—52. — Kräftige Herztöne; systolischer Ton an der Spitze und Basis geräuschartig verlängert; sehr kräftige Herzaktion; epigastrische Pulsation. — Unterer Leberrand verläuft an normaler Stelle. Leber nicht fühlbar. — Milzdämpfung nicht deutlich vergrössert. — Blase leer; ein ganz unbedeutendes Quantum Harn ging ins Bett. Kein Stuhl.

Im Lauf des Tages wiederholt starke Schweisssecretion am Kopf; Abends einigemale Zuckungen in den Armen.

Abends 8½ Uhr Tod unter dem Bilde des Lungenoedems.

Temperatur Morgens 37,0, steigt allmählich auf 38,8, um wieder auf 38,3 zu sinken; Pulszahl steigt bis auf 112, Respir. bis auf 40.

---

2) Auch Ribbert (a. a. O. S. 27) erwähnt eines Falles von acuter gelber Leberatrophie mit ausgedehnter Fettentartung der Harnkanälchen und Kernarmut der Glomeruli durch Epitheldesquamation.

Leichenbefund (15 Stunden p. m.; Prof. Ziegler): Ikterische Hautfärbung. — Leber unterhalb des process. xiph. in geringer Ausdehnung sichtbar. — Blasser Herzmuskel. — Lungen etwas gebläht; Parenchym lufthaltig; einige Läppchen hämorrhagisch infiltrirt. Injicirte Bronchialschleimhaut. — Unbedeutende Milzschwellung. — Nieren normal gross, Schnittfläche im Ganzen graugelblich oder mehr grauröthlich, die Venen treten deutlich hervor. In der Corticalis einige fleckige weissliche Trübungen. — Mesenterialdrüsen etwas geschwellt. — Blasse Schleimhaut des Magens und Duodenum; in letzterem etwas blutig gefärbter nicht galliger Schleim. Im Dünndarm abwärts blutig gefärbter Schleim; im Dickdarm feste graue Massen; seine Falten z. Th. ecchymosirt; die Submucosa ödematös; die Schleimhaut stellenweise mit einem feinkrümeligen Belag bedeckt. Bei leichtem Druck auf die Gallenblase entleert sich dunkle, schwarzgrüne Galle in den Darm. Pfortader frei. Im nicht erweiterten ductus hepaticus Galle; Leber auf $\frac{2}{3}$ ihrer Grösse verkleinert. Parenchym blass, gelblich; Acini klein, ihre Centren rostfarben, ihre Peripherie graugelb; die Pfortaderzone etwas durchscheinend. Schlaffes Gewebe. Gallengänge nicht erweitert. — Harnblase leer. — Hydrops meningeus. Blasses schlaffes feuchtes Gehirn. Am Boden des IV. Ventrikels kleine Ecchymosen. Ventrikel nicht erweitert.

Die mikroscopische Untersuchung der Nieren ergibt, dass anatomische Veränderungen, welche auf entzündliche Processe deuten würden, durchaus nicht vorliegen. Keine Kernwucherung, keine kleinzelligen Infiltrate. Die Gefässe unverändert. Meist starke Füllung der intertubulären Rindencapillaren. — Einzelne kleinere Herde trüber Schwellung und Nekrose von Epithelien der gewundenen Harnkanälchen (Fig. 2). Andere Harnkanälchenepithelien enthalten gelbes körniges Pigment. Keine Harncylinder. — Sehr

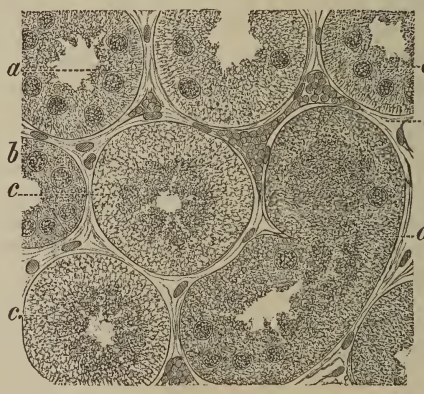

Fig. 2. *a* Normales gewundenes Kanälchen. *b* Aufsteigender Schleifenschenkel. *c* Gewundenes Kanälchen mit nekrotischem Epithel. *d* Gewundenes Kanälchen, dessen Epithel zum Theil erhalten, zum Theil nekrotisch. *e* Unverändertes Stroma mit Blutgefässen. Vergr. 300.

ausgesprochen sind die Veränderungen an den Malpighi'schen Körperchen, so dass man an zahlreichen Schnitten nur ganz ausnahmsweise einem normalen Glomerulus begegnet (Fig. 3). Hochgradige Abstossung des Knäuelepithels, welches dabei zu plumpen, fast immer kernlosen, körnigen, wohl auch mit Vacuolen versehenen und verfetteten Gebilden sich umwandelt, im Kapselraum sich ansammelt und hier unter körnigem Zerfall, vielleicht unter Mitbetheiligung aus dem Blute ausgetretener gerinnungsfähiger Flüssigkeit zu Bildung einer mächtigen Ausfüllsmasse des Kapselbinnenraumes führt, welche sich hie und da noch in den Anfang des zugehörigen Harnkanälchens erstreckt. Weisse oder rothe Blutkörperchen fehlen im Kapselraum durchaus.

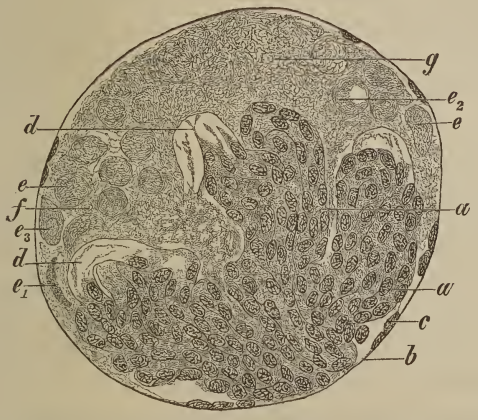

Fig. 3. *a* Normale Gefässschlingen. *b* Kapsel. *c* Kapselepithel. *d* Vom Epithel entblösste Gefässschlingen. *e* e_1 e_2 e_3 Degenerirtes und abgestossenes Glomerulusepithel. *f g* Zerfallenes Epithel und Gerinnungsmassen. Vergr. 300.

Ausser leichter Quellung der Wandung einzelner von Epithel entblösster Capillaren lassen sich an den Glomeruli keine weiteren Veränderungen nachweisen.

Die Leber bietet das gewöhnliche Bild acuter gelber Atrophie.

Die Untersuchung von Niere, Leber und Milz auf Mikroorganismen bleibt ohne positives Ergebniss.

Beweiskräftiger als das Ausbleiben der entzündlichen Gefässalteration selbst bei sehr hochgradiger Epithelerkrankung erscheint das Bestehen der Glomerulonephritis ohne oder bei sehr unerheblicher Veränderung des secernirenden Glomerulusparenchyms. Nicht selten gelingt es nämlich bei der Untersuchung frisch entzündeter Nieren, Malpighi'sche Körperchen aufzufinden, welche im Kapselraum reichliche geronnene Exsudatmassen, ferner rothe und auch weisse Blutkörperchen ent-

halten, sich somit im Zustande der Entzündung befinden, während die genaueste Prüfung der Knäuel an den Epithelien keine sichtbaren Abweichungen vom gewohnten Verhalten, höchstens leichte Schwellung, geringe Fettentartung oder Aehnliches nachzuweisen vermag. An den Capillaren treten gleichzeitig hie und da schon pathologische Befunde auf, welche man kaum anders denn als auf dem Boden der Entzündung entstanden ansehen kann, Schwellungen der Endothelkerne, Wucherungen derselben, Verdickungen der Wandungen, Ansammlung von Leukocyten im Lumen, thrombotische Verschlüsse u. s. w.

Ich vermag demnach die Weigert'sche Darstellung mit den thatsächlichen Bildern der Glomerulonephritis, die allerdings in der Regel sich wenig übersichtlich darstellen, nicht in die erforderliche Uebereinstimmung zu bringen.

Viel leichter gestaltet sich die Beurtheilung des Verhältnisses zwischen den Veränderungen am secernirenden Parenchym und am Blutgefäss-Bindegewebsapparat im Gebiete der Harnkanälchen, insbesondere des Labyrinths, da hier einmal die räumlichen Beziehungen sich weit klarer darstellen und ferner die verhältnissmässig hoch ausgebildete, sehr leicht lädirbare Structur der Epithelien einen zuverlässigen Maassstab für die Abschätzung normalen oder pathologischen Verhaltens abgiebt.

Die primären Epithelveränderungen, an welche Weigert die Entzündung als Folgezustand sich anschliessen lässt, scheiden sich in zwei genetisch verschiedene Gruppen; gemeinsam ist denselben nur der Schwund des Zellmateriales.

Die erste Gruppe umfasst degenerative Processe, welche Weigert selbst in Parallele setzt mit der Zerstörung des Parenchyms durch chemische Agentien, z. B. durch Vergiftung mit einfach chromsaurem Kali; also vornehmlich nekrotische oder zur Verfettung führende Vorgänge, insofern sie zu Desquamation oder Zellzerfall Veranlassung geben.

Dem Einwand, dass dergleichen Entartungsprocesse des Parenchyms häufig gefunden werden, ohne dass eine Spur entzündlicher Reaction auftritt, begegnet Weigert mit triftigen Gründen. Ueberdies tritt er auch sehr in den Hintergrund gegenüber der Thatsache, dass interstitielle Kernwucherungen, die nach gewohntem Gebrauche als entzündliche aufzufassen sind, bestehen können bei normalem Verhalten des

Epithels oder bei solchen Parenchymläsionen, welche den Anforderungen Weigerts nicht entsprechen. Ich verweise in dieser Hinsicht auf Fall II., III., IV. Bestehen dagegen gleichzeitig solche Degenerationsherde des Parenchyms, so lässt sich eine constante räumliche Beziehung derselben zu den interstitiellen Wucherungen nicht nachweisen; letztere stellen sich auch da ein, wo die Epithelläsionen fehlen, so dass ein ursächliches Verhältniss zwischen beiden Befunden im Sinne Weigerts nicht wohl angenommen werden kann (Fall IV, VI).

Die zweite Gruppe der Parenchymläsionen besteht aus einfach atrophischen Processen, und Weigert ist geneigt, verödeten Malpighi'schen Körperchen die gleiche entzündungserregende Eigenschaft zuzuschreiben wie den atrophischen Harnkanälchen.

Ich habe gleichfalls die von Weigert beschriebene Atrophie von Glomeruli und Harnkanälchen auch bei frischen Fällen von Nierenentzündung nachweisen können; immerhin fehlt sie auch hier und da bei Nephritiden mit interstitiellen Kernwucherungen, so dass der Weigert'sche Satz, dass „alle acuten Formen, die interstitielle Kernanhäufungen zeigen, auch Schrumpfungen der Harnkanälchen aufweisen," jedenfalls Ausnahmen erleidet (Fall II, III, VII).

Des Weiteren geht aus den mitgetheilten Untersuchungen ohne Weiteres hervor, dass aus den räumlichen Beziehungen zwischen den atrophischen Partieen und den interstitiellen Wucherungen ein causaler Zusammenhang nicht erschlossen werden darf (Fall I, IV, V, VI).

Ueber die Gründe, welche bei der frischen Nierenentzündung diese Verödung der Glomeruli und der Harnkanälchen verursachen, lässt uns Weigert im Unklaren. Ich selbst habe diese Befunde nur dann gesehen, wenn entweder an den interlobulären Arterien und den vasa afferentia oder an den Glomeruluscapillaren Processe verliefen, welche im Stande waren, in erster Linie durch Verengerung des Gefässlumens die Circulation derart zu behindern, dass eine Verödung der Knäuel eintrat, welcher sich dann eine functionelle Atrophie der zugehörigen Harnkanälchen anschloss[1]). Atrophische Tubuli contorti ohne gleichzeitige Glomeru-

1) Eine einlässliche Schilderung der histologischen Vorgänge, welche überhaupt

lusverödung sind mir bisher nicht begegnet. Hier kommen hauptsächlich in Betracht Endothelwucherungen mit Verdickung der Intima, Quellungen der Capillarwände, endlich thrombotische Verschlüsse.

Von vorneherein ist es wenig wahrscheinlich, dass solche einfache functionelle Atrophieen, immer vorausgesetzt, dass meine Befunde mit denen Weigerts identisch sind, in einem zuvor gesunden Organ interstitielle Entzündung hervorzurufen im Stande sind.

Weigert weist allerdings darauf hin, dass bei der arteriosklerotischen Nierenatrophie dergleichen Befunde vorkommen; dem muss entgegengehalten werden, dass in anderen Fällen bei hochgradigstem Gewebsschwunde jede reactive Wucherung vermisst werden kann. Bei der Arteriitis obliterans der Nieren bei Syphilis, welche Weigert ebenfalls anführt, müssen doch wohl noch andere Momente als die Atrophie des Parenchyms als entzündungserregend in Anschlag gebracht werden.

Sehr schwer lässt sich ferner das zeitliche Auftreten der erwähnten Gefässveränderungen mit der Darstellung Weigert's vereinigen. Die Schwellungs- und Wucherungszustände an den Endothelien der Arterien und Capillaren sind nicht selten zu einer Zeit schon nachzuweisen, da das secernirende Parenchym in fast völliger Unversehrtheit verharrt. Mag man nun diese Prozesse bezeichnen wie man will, das eine steht wohl fest, dass sie auf dem Boden der Entzündung aufblühen und dass somit ein directer Fingerzeig vorliegt, wie die entzündliche Gefässalteration unabhängig von der Parenchymläsion und vor derselben in die Erscheinung zu treten vermag. Die Vorstellung, dass dergleichen greifbare Gefässveränderungen durch Circulationsstörung zunächst einen Gewebsschwund herbeiführen, der dann erst die specifische Gefässentzündung sowohl als die interstitiellen Wucherungsvorgänge nach sich ziehen würde, trägt so sehr den Charakter des Gezwungenen und der theoretisirenden Ueberlegung gegenüber der einfachen Annahme der primären Gefässläsion, dass ein weiteres Eingehen füglich erspart bleiben kann. Zudem treten diese Verödungsprocesse in den frischen Stadien der Nephritis, wenigstens in meinen Fällen, doch gegenüber den oft mächtigen interstitiellen Wucherungen allzu sehr

zur Nierenschrumpfung führen können, mit bezüglichen Abbildungen, wird der zweite Theil dieser Beiträge enthalten. Ich unterlasse es daher auch, an dieser Stelle der einschlägigen Literatur zu gedenken.

in den Hintergrund, um — im Sinne Weigerts — ein wesentliches entzündungserregendes Moment darstellen zu können.

Die in Frage stehenden Gefässveränderungen dürfen noch aus einer weiteren Ursache die Aufmerksamkeit in Anspruch nehmen.

Bei den interstitiellen Kernanhäufungen, welche man als Ausdruck bestehender Entzündung zu betrachten gewohnt ist, müssen offenbar zwei Vorgänge auseinander gehalten werden, wenn auch nicht zu verkennen steht, dass sie häufig sich mit einander vergesellschaften. Einmal kann es sich handeln um eine Auswanderung weisser Blutkörperchen; diese nimmt ihren Ausgangspunkt, sofern die Nephritis das gewohnte herdförmige Auftreten bewahrt hat, in ausgesprochener Weise von den Venen, und es wurde schon darauf hingewiesen, dass ein causaler Zusammenhang zwischen diesen kleinzelligen Infiltrationen und den allfällig vorhandenen Epithelläsionen sich in einer Anzahl von Fällen nicht nachweisen lässt. So charakteristisch nun diese Auswanderung für bestehende entzündliche Gefässveränderung ist, so muss dem zweiten Vorgang, welcher zu interstitieller Kernvermehrung führt, der Wucherung der fixen Gewebselemente, entschieden eine grössere Bedeutung beigelegt werden, sofern man wenigstens bleibende anatomische Veränderungen des erkrankten Organs im Auge hat. Ich habe den Eindruck, als ob die Anhäufungen ausgewanderter weisser Blutkörperchen eine mehr vorübergehende Rolle zu spielen berufen sind; mit Sicherheit habe ich mich wenigstens bisher nicht überzeugen können, dass die Leukocyten bei der Bindegewebsentwickelung in den entzündeten Nieren in hervorragender Weise sich betheiligen; in der Hauptsache fällt jedenfalls diese Aufgabe den fixen Elementen zu.

Nach meinen Befunden lässt sich nun dieser interstitielle und periglomeruläre Wucherungsvorgang principiell von den beschriebenen Processen an den Blutgefässen, insbesondere an den intertubulären und periglomerulären Capillaren des Labyrinthes nicht trennen; die Verbreiterung der Interstitien und des pericapsulären Gewebes durch neugebildete Kerne und in späteren Stadien des Processes durch Bindegewebe muss in erster Linie auf eine Proliferation der Capillarendothelien zurückgeführt werden; ich vermag in diesem anatomischen Geschehen nur eine Steigerung eines „Reizzustandes“ zu erblicken, der an den betreffenden Gefässabschnitten bestehen kann, ohne dass eine Parenchymläsion sich nachweisen liesse; eines „Reizzustandes“, für welchen die Bezeichnung einer reparativen

Wucherung nach der Darstellung Weigerts einer thatsächlichen Begründung entbehrt.

Die „primäre Parenchymläsion“ kann nach den vorstehenden anatomischen Befunden und den sich anschliessenden Erwägungen für den Morbus Brightii im Sinne Weigerts als durchgreifendes pathogenetisches Princip nicht aufrecht erhalten werden. Für eine Anzahl von Fällen mag die Erkrankung der secernirenden Epithelien das erste anatomisch nachweisbare Symptom beginnender Entzündung darstellen; es liegt ferner die Möglichkeit vor, dass eine solche Parenchymläsion, besonders wenn sie einen nekrotischen Charakter trägt, eine secundäre Entzündung hervorzurufen vermag. Mit Bestimmtheit aber muss hervorgehoben werden, dass eine Nierenentzündung mit ihren Merkmalen der Exsudation und Proliferation bestehen kann ohne Erkrankung der specifischen Gewebsbestandtheile, dass weiterhin, wenn eine solche gleichzeitig vorhanden ist, genügende Anhaltspunkte, insbesondere was die räumliche Anordnung der verschiedenen Processe betrifft, nicht selten vermisst werden, welche die Annahme einer secundären, reactiven Entzündung als berechtigt erscheinen lassen würden.

II. Ueber Morbus Brightii bei croupöser Pneumonie.

Die bisherigen Mittheilungen über die acute Nephritis, welche in seltenen Fällen die croupöse Pneumonie complicirt, müssen insofern als unvollständig bezeichnet werden, als meines Wissens anatomische Untersuchungen der entzündeten Nieren in frühen Stadien noch ausstehen. Während die klinische Seite dieses Gegenstandes in neueren Jahren mehrfach dankenswerthe Bearbeitung gefunden, so namentlich durch Wagner[1]), Mommsen[2]), Leyden[3]), Kees[4]), ganz abgesehen von Angaben, deren Deutung nicht zweifellos dasteht, sowie von mehr beiläufigen Bemerkungen (Traube, Bartels, Grainger Stewart, Cohnheim, Thomas etc.), lässt sich somit ein sicheres Urtheil einmal über die histologische Natur der Nephritis, dann aber insbesondere über das gegenseitige Verhältniss zwischen „Grundkrankheit“ und „Complication“ zur Zeit nicht gewinnen[5]). Diese wesentlichen Lücken möchte ich hier soweit möglich ausfüllen.

1) Deutsches Arch. f. kl. Medicin Bd. XXV; Der Morbus Brightii in v. Ziemssens Handbuch.

2) Deutsche medicinische Wochenschrift 1879.

3) Zeitschrift f. klin. Med. Bd. III. 1881; Charité-Annalen Bd. VI. 1881.

4) Bei: Jürgensen, Croupöse Pneumonie 1883.

5) Den ältern Schriftstellern ist die Complicationsnephritis bei croupöser Pneumonie keineswegs unbekannt, wie man vielleicht aus den Literaturnachweisen einiger neuerer Arbeiten schliessen möchte. Die Engländer scheinen allerdings nicht geneigt, einen causalen Zusammenhang zwischen Pneumonie und Nephritis anzunehmen; so beschreibt Christison (Ueber die Granularentartung der Nieren, 1841, Fall XXIX) eine Pleuropneumonie, in deren Verlauf sich eine „Granularentartung“ der Nieren mit Hydrops entwickelte, welche in die chronische Form überging; er möchte aber die Complication auf die Merkurialbehandlung zurückführen. — Anders die Franzosen. Rayer (Die Krankheiten der Nieren 1844), wenn er seine „einfache Nephritis“ bespricht, welche „alle Entzündungen der Rinden- und Röhrensubstanz, welche durch

Auf der medicinischen Klinik in Zürich wurden in den Jahren 1874—1881 unter Huguenin 550 Fälle primärer croupöser Lungenentzündung behandelt; von diesen complicirten sich dreizehn mit acuter Nephritis (8 Männer, 5 Weiber); die Erkrankten standen im Alter von 18—64 Jahren; sechs derselben starben, die übrigen wurden geheilt entlassen. Ueberdies konnte ich noch einen tödtlich verlaufenden Fall von der medicinisch-propädeutischen Klinik des Herrn Professor O. Wyss in Zürich verwerthen. Die Mehrzahl der Fälle habe ich selbst mitbeobachtet; so sah ich z. B. im Frühjahr 1881 in kurzer Zeit vier solcher Complicationsnephritiden, ohne dass damals die Pneumonieen besonders zahlreich gewesen wären.

Der Harn zeigte diejenige Beschaffenheit, wie man sie bei leichteren Fällen acuter hämorrhagischer Nephritis zu beobachten gewohnt ist. Seine Mengen hielten sich auf der Höhe des Fieberharnes, meist um 1000^{ccm} in 24 Stunden, sogar bis zu 1350^{ccm} auf der Akme der Nephritis; seltener sind Harnmengen von 400, 500, 630^{ccm} angegeben. In der Regel bestand sehr reichlicher Eiweissgehalt. Saure Reaction. Der trübe, dunkelrothbraune oder mehr dunkelgelbe Urin zeigte ein specifisches Gewicht von 1020—1028, selten niedriger, bis 1012 herab. Das meist reichliche Sediment enthielt regelmässig rothe Blutkörperchen, oft in erheblicher Menge; weisse Blutkörperchen fehlten ausnahmsweise, in der Mehrzahl der Fälle waren sie spärlich, dreimal zahlreich vorhanden. Epithelien aus den Harnkanälchen liessen sich in 6 Fällen, wie ausdrücklich in den Krankengeschichten bemerkt wird, nicht nachweisen; in den übrigen Fällen wurden solche aus den Sammelröhren in vereinzelten Exemplaren nachgewiesen, einmal auch einzelne Fettkörnchenkugeln. Cylinder wurden nie vermisst, meist waren granulirte und hyaline Formen in erheblicher Anzahl und in verschiedenen Grössenverhältnissen vorhanden.

---

eine mechanische oder zufällige Ursache entstanden, von constitutioneller Anlage aber, von Diathesen und Dyskrasieen unabhängig sind" in sich begreift, sagt ausdrücklich: „Man darf sich nicht wundern, wenn man zuweilen eine Nierenentzündung gleichzeitig mit einer Lungenentzündung in Folge von plötzlicher Verkältung auftreten sieht, denn dieser Einfluss ist die gewöhnlichste Ursache der acuten Pleura- und Lungenentzündung, und nimmt auch unter den Ursachen der Nephritis eine vorzügliche Stelle ein." — Rayer sah (Seite 205) „in Fällen von Pneumonie oder Pleuropneumonie nicht nur das Albumen, sondern auch alle übrigen Elemente des Blutes in den Harn übergehen."

Bei der durch die Nierenentzündung wenig beeinflussten Ausscheidung des Harnwassers liess sich von vorneherein erwarten, dass die gewohnte Vermehrung des Harnstoffs, die Abnahme des Kochsalzes sich auch im nephritischen Harne der Pneumoniker werde nachweisen lassen; zwei derartige Beobachtungen mögen hier folgen.

I. Einundzwanzigjähriges Mädchen; 6 Tage krank; aufgenommen 8. Januar 1876. Croupöse Pneumonie des rechten Oberlappens. Delirium mit Fluchtversuchen. T. bis 39,8; P. 116—124; R. 36—44. Nephritis; sehr viel Eiweiss, wenig weisse, viele rothe Blutkörperchen. Am 11. Januar rechtseitiges pleuritisches Exsudat. Mittags Fieberabfall; reichliche spontane Diarrhöen. Am 12. Pneumonie in Lösung, am 13. nicht mehr nachweisbar; rasche Resorption des Pleuraexsudates. — Blut und Eiweissgehalt des Harns nimmt vom 14. an ab; am 18. Januar ist der Urin fast ganz klar und hell, nur noch Spuren von Eiweiss.

Januar.	Harnmenge.	Specif. Gew.	Chlornatrium.	Harnstoff.
10/11.	1000	1020	0,80 grm	30,0 grm
11/12.	—	—	—	—
12/13.	1350	1020	1,89 „	33,7 „
13/14.	830	1015	2,78 „	19,5 „
14/17.	—	—	—	—
17/18.	1250	1015	12,75 „	21,8 „
18/19.	1500	1010	12,90 „	17,0 „

II. Dreiundzwanzigjähriger Mann, erkrankt 20. Mai 1876; aufgenommen 23. Mai. Croupöse Pneumonie beider Unterlappen. Trockne Pericarditis. Nephritis. T. 38,7—40,3; P. 108—136; R. 24—28.

Intermittirender Fieberverlauf. Am 26. beginnt die Lösung in den Unterlappen; die Pneumonie greift auf den linken Oberlappen über. Am 29. Fieberlosigkeit. Rasche Lösung. Ein am 3. Juni gesetztes linkseitiges Pleuraexsudat geht im Verlauf von 2 Wochen zurück.

Der Eiweisgehalt des Harns nimmt vom 27. Mai an ab und ist drei Tage später verschwunden.

Mai.	Harnmenge.	Specif. Gew.	Chlornatrium.	Harnstoff.
23/24.	1000	1021	—	—
24/25.	1210	1023	3,02 grm	58,92 grm
25/26.	1440	1022	3,6 „	60,70 „
26/28.	1500; 1300	—	—	—
28/29.	1200	1028	2,62 „	63,96 „
29/30.	800	1025	1,68 „	41,12 „

Allgemeiner Hydrops begleitete die Nephritis in 2 Fällen und überdauerte die Symptome Seitens des Harnes in der einen Beobachtung mehrere Wochen.

Urämische Zustände, bisher nur in ganz vereinzelten Fällen beschrieben, kamen nicht vor.

Spontane Nierenschmerzhaftigkeit und Druckschmerz war nur ausnahmsweise vorhanden.

Ueber die Dauer der Nierenentzündung bei den in Heilung ausgehenden Fällen lassen sich nur mangelhafte Angaben machen, da die Mehrzahl mit ausgebildeter Nephritis in die Behandlung trat; mit Sicherheit bestand dieselbe zweimal 2—3, einmal 7 Wochen lang; nimmt man, um wenigstens einen annähernden Maassstab zu gewinnen, für die übrigen Fälle, soweit der Beginn der Pneumonie feststeht, an, dass die Nephritis gleichzeitig mit derselben entstand, so hielt die letztere 8, 10 und 16 Tage an. Die klinischen Zeichen des Nierenleidens gingen in der Regel sehr rasch, im Verlauf von 3—4 Tagen, vollständig zurück; nur in 2 Fällen erfolgte eine langsame Lösung, unter wiederholten Schwankungen des Eiweiss- und Blutgehaltes. Dreimal verschwand die Nephritis gleichzeitig mit dem Temperaturabfall der Pneumonie, einmal vor, einmal wenige Tage nach demselben; zweimal überdauerte die Nephritis die Lungenentzündung mehrere Wochen lang.

Niemals ging die acute Nephritis in eine chronische Form über; mir ist überhaupt nur die eine hieher gehörige genauere Beobachtung Leyden's[1]) bekannt, welcher bei einer Frau von 53 Jahren aus einer acuten Nephritis das „zweite Stadium des Morbus Brightii (chronisch parenchymatöse Nephritis) mit fettiger Degeneration der Rinde, mit beginnender hyaliner Degeneration der kleinen arteriellen Gefässe“ sich entwickeln sah. „Am Herzen leichte Hypertrophie des linken Ventrikels, deutliche Dilatation.“ — Wie mir scheint, besitzt dieser Leyden'sche Fall sehr geringe Beziehungen zu dem klinischen Bilde der Bartels'schen chronisch parenchymatösen Nephritis, von dem ihn schon die Aetiologie, der acute Beginn, die ausgesprochene hämorrhagische Beschaffenheit des Harns entfernt. Verfettete Nierenepithelien, vereinzelte Fettkörnchenkugeln im Harnsediment genügen, insofern sie nur der Ausdruck mehrdeutiger degenerativer Veränderungen sind, entschieden nicht, diese Beobachtung aus dem Gebiete der acuten Nephritis mit hauptsächlicher Betheiligung der Glomeruli, sowie mit interstitieller kleinzelliger Infiltration, die als „Capsulitis“ Neigung zu chronisch-indurativen Veränderungen besitzt, herauszureissen. Ich komme später noch einmal auf die Anschauungen Leyden's in Betreffs unserer Complicationsnephritis zurück.

---

1) Charité-Annalen 1879 Seite 243—246.

Soweit die klinische Beobachtung einen Schluss auf die anatomischen Veränderungen der erkrankten Nieren zu ziehen gestattet, muss es sich in meinen Fällen um eine acut einsetzende Nierenentzündung gehandelt haben, welche mehr oder weniger ausschliesslich die Glomeruli und zwar meist in wenig intensiver Weise oder in nicht verbreiteter Ausdehnung schädigte; nur in wenigen Fällen deutet der reichlichere Gehalt des Harns an weissen Blutkörperchen darauf hin, dass auch eine stärkere kleinzellige Infiltration der Interstitien Platz gegriffen hatte. Zu der Annahme einer erheblichen Erkrankung der Harnkanälchenepithelien geben weder die vereinzelten Epithelien aus den Sammelröhren noch die spärlichen Fettkörnchenkugeln des Sedimentes Veranlassung.

Mit dieser Auffassung stimmt das makroscopische Bild der entzündeten Nieren im Wesentlichen überein. Die Dauer der Nephritis bis zum Tode betrug in einem Falle drei Tage; in den übrigen 6 Beobachtungen hatte die Pneumonie 6—14 Tage bestanden; der Beginn der Nierenentzündung liess sich hier nicht bestimmen.

Die Nieren zeigten selten keine, in der Mehrzahl der Fälle dagegen eine mässige Schwellung der Corticalis; das Parenchym war meist durchfeuchtet und weich; die Kapsel leicht abziehbar, die Oberfläche glatt, grauröthlich; die Rinde erschien auf der Schnittfläche von grauröthlicher Farbe, nur ausnahmsweise mit spärlichen streifigen und fleckigen Trübungen versehen; die venulae stellatae und interlobulares meist stärker gefüllt. Die Glomeruli traten als verhältnissmässig grosse rothe Punkte in der Regel deutlich hervor. Kleinere Blutungen in der Rinde sind wiederholt angegeben. — In einem Falle, der indessen mit Ikterus verbunden war, bestand ausgebreitete Verfettung der Corticalis.

Ich lasse nun die beiden mikroscopisch untersuchten Fälle folgen, um im Anschluss daran zu versuchen, die Stellung der Nephritis in der Pathologie der croupösen Pneumonie auseinanderzusetzen. Die mikroscopische Untersuchung geschah nach den in dem vorhergehenden Aufsatze mitgetheilten Methoden.

III. Ein 61 Jahre alter Färber erkrankt am 9. Februar 1882 Abends 8 Uhr unter Schüttelfrost und wird in sehr elendem Zustande, collabirt, cyanotisch am 14. auf die medicinische Klinik aufgenommen; apathisches, hie und da deliriöses Wesen. Croupöse Pneumonie des rechten Oberlappens. Unregelmässiger, weicher Puls, 108—112, Resp.

36—44, sehr mühsam; T. 38,2—38,6. Husten mit schmutzig-graugelblichem zähem Auswurf. In der Nacht Lungenödem. Am 15. Mittags Tod. Während des ganzen Spitalaufenthaltes wird kein Urin entleert.

Bei der Section fand ich: Dilatation des Herzens. Bindegewebig-myocarditische Veränderungen namentlich im linken Ventrikel. Zahlreiche Sehnenflecke auf dem Epicard. — Alte Pleuraverwachsungen. Graurothe und graugelbe croupöse Pneumonie des rechten Oberlappens. Von der Schnittfläche reichliche graugelbliche trübe Flüssigkeit abstreichbar. Hyperämie und Oedem der übrigen Lungenpartieen. — Milz nicht erheblich vergrössert. — Atrophische verfettete Leber.

Die Nieren entnahm ich der Leiche eine Stunde nach dem Tode. Sie sind in mässigem Grade geschwellt, Kapsel leicht abziehbar, Farbe der Oberfläche und der Rinde grauröthlich oder graugelblich, mit einzelnen trüben Streifen und Flecken. Glomeruli als rothe Pünktchen sehr deutlich sichtbar. Die Venulae stellatae und interlobulares stark gefüllt. Das Parenchym feucht, weich.

In der Blase 150 grm. dunkelgelben, trüben, stark eiweisshaltigen Urines. Das mässig reiche Sediment enthält weisse und rothe Blutkörperchen, erstere in geringer Zahl; ferner reichlich granulirte Cylinder von verschiedenen Dimensionen, spärliche hyaline Formen; etliche freie oder den Cylindern anhaftende Epithelien aus den geraden Harnkanälchen und körnigen Detritus.

Mikroscopische Untersuchung.

Die Epithelien der tubuli contorti sind normal; nur äusserst selten einmal eine Epithelzelle etwas fettig degenerirt. Die Epithelien der Sammelröhren der Rinde und der Pyramiden, sowie der absteigenden Schleifenschenkel zeigen ziemlich häufig ausgedehnte fettige Degeneration. Die Kerne sämmtlicher Epithelformationen besitzen normales Tinctionsvermögen. In den Sammelröhren hie und da abgestossene verfettete Epithelzellen, ferner einzelne weisse Blutkörperchen. In wenigen erweiterten Harnkanälchen des Labyrinths und der Markstrahlen Anhäufungen rother Blutkörper, unter Abflachung des Epithelsaumes. Ferner enthält eine Anzahl von gewundenen Harnkanälchen schüppchenförmige, über die Fläche gekrümmte, z. Th. noch mit Kernen versehene Zellen, offenbar abgestossene Glomerulusepithelien, manchmal sind sie in krümelige Massen eingebettet und verlieren dann ihre deutlichen Umrisse. In zahlreichen Harnkanälchen der Rinde und des Marks liegen granulirte, selten hyaline Massen, die mit dem Epithelsaum in keiner Beziehung stehen.

Sehr zahlreiche Glomeruli erscheinen vollständig unversehrt; andere zeigen leichte Schwellungs- und Verfettungszustände an den Kapsel- und Knäuelepithelien; letztere sind häufig gelockert, in Ablösung begriffen; einzelne Glomeruli arm an Epithelkernen. Die Capillarschlingen der Glomeruli sind meist prall mit Blut gefüllt; die vasa afferentia weit. Im Binnenraum der Kapseln hie und da Blu-

tungen, häufiger körnige Exsudatmassen, welche öfter abgestossene Glomerulusepithelien enthalten.

Die Gefässe der Rinde, besonders die mittleren und feineren Venen, erheblich erweitert, eben so vielfach die intertubulären Capillaren. Keine Endothelveränderungen, abgesehen von leichter Kern- und Zellschwellung an einzelnen Capillarendothelien des Labyrinths.

Interstitielle kleinzellige Infiltrationen fehlen durchaus.

In einer grossen Reihe von Schnitten, welche den in Alcohol erhärteten Präparatstücken entnommen wurden, finden sich regelmässig in zahlreichen Rindencapillaren, namentlich des Labyrinthes, seltener in den Glomerulusschlingen Mikrokokken, fast ausnahmslos von Gallertkapseln umgeben, welche sich mit Eosin, viel intensiver aber nach dem Gram'schen Verfahren färben, während die gewohnten Färbungen (Alaunkarmin etc.) wirkungslos bleiben. Die zart aber scharf conturirten Kapseln erscheinen von verschiedener Grösse, im Ganzen noch etwas stärker entwickelt als auf den Friedländer'schen Abbildungen seiner Pneumoniekokken[1]), rund, oval oder häufig entsprechend dem Capillarlumen in die Länge gezogen, ausnahmsweise stellenweise etwas zackig begränzt; sie enthalten intensiv gefärbte in ihren Dimensionen nicht ganz gleichmässige Kokken, z. Th. bloss in einem Exemplar, z. Th. zu Zweien und dann hie und da durch einen zarten Schatten zu einer Art Stäbchen vereinigt; andere Kapseln schliessen lockere Ketten von 3—4 Kokken ein; die Kokken liegen im Mittelpunkt resp. in der Längsaxe der Gallerthülle. Nur ganz ausnahmsweise finden sich Gruppen derartiger Kokken in Capillaren ohne Gallerthülle. Häufiger findet man etwas schwächer gefärbte Kapseln, welche keine Kokken, dafür aber manchmal an entsprechender Stelle hellere Flecken erkennen lassen (abgestorbene Formen?)

In den mittleren und kleineren Venen der Rinde begegnet man Mikrokokkencolonien, welche eine Länge von 0,1mm erreichen können; in der Regel füllen sie das Lumen der Venen nicht aus, sondern legen sich langgestreckt dicht der Endothelauskleidung an, in abwechselnder Dicke vorragend. In kleinen Venen kommt es indessen bis zu völliger Verstopfung des alsdann ausgebuchteten Lumens. Hie und da sind die Colonieen förmlich sanduhrförmig, sodass nur noch eine zarte, fast farblose, homogene Brücke die Hälften verbindet. Die Grundsubstanz besteht aus einer homoge-

1) Fortschritte der Medicin 1883. Nr. 22.

nen, gegenüber dem Anilinwasser-Gentianaviolett sich wie die oben erwähnten Gallerthüllen verhaltenden Masse, die am Rande sehr deutlich als Saum hervortritt. Im Uebrigen besteht die Colonie aus dichtgedrängten, intensiv gefärbten Kokken von nicht ganz gleichmässiger Grösse, welche namentlich gegen den Rand hin erkennbar hie und da zu lockern 2—3 gliedrigen Ketten verbunden sind. Ausserdem sieht man innerhalb der Kolonie helle, runde, vacuolenähnliche Stellen verschiedener Grösse. Ganz ähnliche, doch weniger umfangreiche Ansiedelungen finden sich in einer Anzahl erweiterter intertubulärer Rindencapillaren; hier sieht man deutlich, wie neben kurzen Ketten irregulär vertheilte Einzelkokken in der Gallertmasse liegen. — Ferner enthält eine Anzahl kleinerer Arterien und Vasa afferentia verschieden geformte Bildungen, wie sie in den vorhergehenden Aufsatz für die Nephritis bei Diphtherie beschrieben und als abgestossene degenerirte Endothelien gedeutet worden sind; Mikrokokken lassen sich an denselben wenigstens nicht mit Sicherheit erkennen. Da in der Niere selbst desquamative Processe am Endothel der Blutgefässe sich nicht vorfinden, so wird man nothgedrungen solche Vorgänge an andern Organen (Lungen?) annehmen müssen. In einem vas afferens stecken gerade vor dem Eintritt in die Kapsel mehrere derartige klumpige Formen; die Glomerulusschlingen sind leer, das vas afferens selbst dagegen hochgradig erweitert. — In den Harnkanälchen finden sich keine Mikroorganismen. — Osmiumsäure blieb ohne Einfluss auf die beschriebenen parasitären Bildungen.

IV. Ein 48jähriger Erdarbeiter wird am 22. October 1881 auf die medicinisch-propädeutische Klinik des Herrn Professor Wyss aufgenommen. Anamnese von dem deliriösen Kranken nicht erhältlich. Croupöse Pneumonie des rechten Unter- und Mittellappens. T. bis 40,7; P. 120—160. In der Folge geht die Pneumonie unter hohem Fieber auf den Oberlappen über. Lungenödem. Tod am 25. Morgens.

Urin von Anfang an stark eiweisshaltig; Quantität wegen bestehender Diarrhö nicht genau bestimmbar. Vom 22./23. werden 500 ccm. gemessen; specifisches Gewicht 1020. Urin trübe, dunkelrothbraun; im Sediment zahlreiche rothe und weisse Blutkörperchen, hyaline und granulirte Cylinder, einzelne Fettkörnchenkugeln.

Nieren, 2 Stunden nach dem Tode der Leiche entnommen, mässig geschwellt, feucht, weich; Kapsel leicht abziehbar; Oberfläche glatt, mit kleinen Hämorrhagieen versehen. Verbreiterte, grauröthliche Rinde. Glomeruli nicht erkennbar.

Mikroscopischer Befund.

Der Epithelsaum der gewundenen Harnkanälchen vollständig erhalten; ihre Grundlamellen leicht gequollen; eine ganz beschränkte Zahl zeigt geringfügige trübe Schwellung oder Verfettung einzelner Epithelien. Andere enthalten körniges rothbraunes Pigment.

Epithel der aufsteigenden Schleifenschenkel intakt. Geringe Verfettung an den Epithelien der absteigenden Schleifenschenkel sowie der Sammelröhren der Rinde, hier bis zur Bildung von Fettkörnchenkugeln.

Die Kerne der Epithelien sämmtlicher Abschnitte der Harnkanälchen färben sich in normaler Weise.

Besonders in den Sammelröhren hyaline Gerinnungen, z. Th. mit eingeschlossenen Kernen. Eine Anzahl gewundener Harnkanälchen erweitert durch Blutanhäufungen.

Eine sehr grosse Anzahl der Glomeruli, besonders auch was Knäuel- und Kapselepithel betrifft, durchaus normal; an anderen sind die Epithelien z. Th. leicht fettig entartet. Im Kapselraum oft körnige Gerinnungsmassen mit kernlosen, eingeschlossenen, gequollenen, abgestossenen Knäuelepithelien. Die letztern ragen an ziemlich zahlreichen Glomeruli schüppchenartig über den Umfang derselben hervor, heben sich auch wohl schaalenartig in grösserer Ausdehnung ab; sie liegen ferner hie und da z. Th. mehrschichtig frei im Kapselraum. Auch das Kapselepithel zeigt stellenweise starke Schwellung, sodass es in einen Belag dichtgedrängter, cylindrischer, grosskerniger Zellen verwandelt erscheint. Die Kapsel selbst öfters gequollen. Mehrfach Blutungen in den Kapselräumen.

Die Interstitien der Rinde in geringem Grade verbreitert, mit feinen Fetttröpfchen versehen.

An zahlreichen Stellen der Rinde finden sich Herde kleinzelliger Infiltrationen durch Leukocyten, ganz besonders um mittlere und feinere Venen sowie um Glomeruli herum; die Infiltrationen erstrecken sich jeweilen mehr oder weniger weit in abnehmender Dichtigkeit in das intertubuläre Gewebe hinein. Die im Bereiche dieser Entzündungsherde liegenden Harnkanälchen zeigen keinerlei Veränderungen, welche die oben geschilderten Befunde überschreiten würden. Epitheldefecte fehlen durchaus.

In spärlichen Capillaren der Rinde stecken wie in Fall III. verschiedene geformte Gallerthüllen, die ausnahmsweise noch 1—2 Kokken enthalten; meist sind sie vollständig homogen, blass gefärbt, nicht selten mit helleren Punkten im Innern. — Der Wandung verschiedener Venen haften blass gefärbte homogene Massen an, die ganz an die in Fall III beschriebenen Colonieen erinnern, doch fehlen Kokken durchaus.

Nach den experimentellen Untersuchungen Friedländer's und Anderer darf es nunmehr wohl als eine Thatsache angesehen werden, dass die typische croupöse Pneumonie durch einen bestimmt charakterisirten Mikroorganismus hervorgerufen wird, und es erhebt sich nun die Frage, ob die in meinen beiden Fällen von Nephritis vorgefundenen Mikrokokken als mit den von Fried-

länder beschriebenen identisch anzusehen sind. Wenn nun Friedländer[1]) selbst mit Recht „lediglich den geschlossenen Kreis der Erscheinungen, also erstens das Auftreten der Kapseln bei mikroscopischer Untersuchung, das Entstehen der Nagelculturen bei Cultivirung auf der ganz bestimmt zusammengesetzten Gelatine, dann die Wirkung dieser gezüchteten Organismen beim Einbringen auf Thiere mit Rückimpfung auf die Gelatine“ als wissenschaftlichen Beweis für die Natur des Mikrokokkus hinstellt, so liegt es auf der Hand, dass ich, da meine Fälle schon mehrere Jahre alt sind, nur mit einer gewissen Wahrscheinlichkeit diese Frage bejahen kann. Ich darf zur Begründung darauf hinweisen, dass das morphologische und mikrochemische Verhalten der Mikrokokken, welche ich in ähnlicher Weise bei andern Krankheiten nicht gefunden habe, namentlich das Vorhandendensein der Gallerthüllen, mit der Friedländer'schen Schilderung gut übereinstimmt. Besonders mag noch betont werden, dass nekrotisirende Gewebsveränderungen in den entzündeten Nieren vollständig fehlen, wie man sie sonst bei mikroparasitären Infectionen dieses Organs fast regelmässig zu sehen gewohnt ist und dass damit die Nephritis wenigstens in einer allerdings mehr negativen Hinsicht dem entzündlichen Process in der Lunge, dem gewöhnlichen Wirkungsorte des pneumonischen Giftes, an die Seite tritt.

Einen von den Friedländer'schen Angaben abweichenden Befund bilden die Zoogloeamassen in den intertubulären Capillaren und in den Venen. Friedländer bemerkt ausdrücklich[2]): „Niemals sehen wir die Pneumoniemikrokokken in Haufen (Zoogloeamassen) zusammengelagert.“ Indessen scheint es mir, als ob diese Thatsache nicht hinreicht, um entweder eine doppelte Infection der Nieren anzunehmen oder die gefundenen Kapselkokken als Organismen aufzufassen, welche mit den Kokken Friedländer's nichts zu thun hätten. Nach Zopf[3]) sind „die Spaltpilzzellen stets mit Membranen umkleidet, welche im Allgemeinen starke Neigung zur Vergallertung und zwar in allen Entwickelungsstadien zeigen. Hierauf beruht zu einem wesentlichen Theile die Zoogloeabildung.“ Von vorneherein darf es demnach wenigstens nicht als unwahrscheinlich bezeichnet werden,

1) Fortschritte der Medicin 1884, Nr. 10.
2) Fortschritte der Medicin 1883, Nr. 22.
3) Die Spaltpilze. II. Auflage 1884.

dass sich unter Umständen gerade die Pneumoniekokken mit ihren Hüllen zu Colonieen mit reichlicher Gallerte vermehren.

Der Annahme, dass die Nephritis in der That durch das specifische Gift der Pneumonie verursacht wurde, stehen demnach meines Erachtens keine zwingenden Gründe entgegen. Die gleichzeitige Anwesenheit von Einzelorganismen und von grossen Colonieen spricht dafür, dass eine wiederholte Einschwemmung der Mikroparasiten auf der arteriellen Blutbahn statt hatte; die Kokken passirten, wenigstens z. Th., die Glomeruli, gelangten in die folgenden Capillarnetze und Venen und vielleicht wieder in den Kreislauf, während einzelne günstigen Boden zur Ansiedelung und Vermehrung an Ort und Stelle fanden. Ueber die Ursprungsstätte der embolischen Massen lassen sich nur Vermuthungen aufstellen; ob es sich um eine bestehende Allgemeininfection des Blutes handelte, oder ob bestimmte Localisationen des Pneumoniegiftes, vielleicht in Form von Colonieen z. B. in den erkrankten Lungen, zu Grunde lagen, muss dahingestellt bleiben [1]).

In welchem Sinne wirkt nun die parasitäre Ein- und Durchwanderung, wie die Ansiedelung der specifischen Organismen in Capillaren und Venen auf das betroffene Organ? Die beiden mitgetheilten Fälle zeigen in erwünschter Weise zwei Stadien des Folgezustandes, fast nach Art eines willkürlich unterbrochenen Versuches. In erster Linie entsteht eine Entzündung der Glomeruli mit hämorrhagischem Charakter, verbunden mit geringfügigen degenerativen Processen am Knäuelepithel, z. Th. mit Desquamation der erkrankten Zellen. An den intertubulären Capillaren zeigt sich eine geringfügige Schwellung der Endothelien. Die epithelialen Bestandtheile der Harnkanälchen bleiben dabei sozusagen intact. Im zweiten Falle kehrt die Glomerulonephritis in gleicher Weise wieder, nur die Desquamation des Epithels ist stärker vertreten. Dazu kommt nun aber eine interstitielle kleinzellige entzündliche Infiltration des Labyrinthes, verbunden mit einem geringgradigen entzündlichen Oedem, die in ausgesprochen herdweiser Anordnung sich hauptsächlich um die Venen der Rinde herum entwickelt hat. Dabei

1) Koch fand bei einer tödtlich verlaufenden Pneumonie nach Recurrens Mikrokokken in einzelnen Lungencapillaren und in Capillaren der Niere; über den Zustand des letztern Organs ist nichts bemerkt. (Mittheilungen aus d. k. Gesundheitsamt I. Bd. S. 46).

verharren die Nierenepithelien, insbesondere der gewundenen Harnkanälchen in ihrer fast vollständigen Unversehrtheit, auch im Gebiete der entzündlichen Infiltrate.

Die specifischen Organismen, beziehungsweise ihre Stoffwechselproducte besitzen demnach die Eigenschaft, die Capillaren zunächst einmal der offenbar sehr leicht lädirbaren Glomeruli, dann des Labyrinthes und endlich die Venen direct in entzündlichen Zustand zu versetzen, ohne dass eine parenchymatöse Gewebsläsion gleichsam als Mittelglied zwischen den primären Reiz und die entzündliche Gefässalteration sich einschieben würde.

Die gesetzten functionellen und anatomischen Veränderungen tragen nichts an sich, was eine raschere Wiederherstellung verunmöglichen könnte[1]), in Uebereinstimmung mit dem klinischen Bilde. Immerhin nehmen ausnahmsweise die interstitiellen Infiltrate einen progressiven Charakter im Sinne der Bindegewebs- und Narbenbildung an, die Glomerulusentzündung dauert fort und es schliessen sich wohl hauptsächlich in Folge der Ernährungsstörung degenerative Processe an Parenchym an (vergl. den citirten Fall Leydens).

Falls es überhaupt in den Nieren zur Colonieenbildung kommt, so scheinen die Zoogloeamassen, wie aus der Beobachtung IV mit Wahrscheinlichkeit hervorgeht, an Ort und Stelle ihrer Mikrokokken verlustig gehen zu können, während die Gallertmasse sich noch eine Zeit lang erhält. Andererseits liegt die Möglichkeit nahe genug, dass von diesen metastatischen Herden eine erneute oder verstärkte Allgemeininfection auszugehen vermag[2]).

---

1) Wagner nimmt ebenfalls für die Nephritis bei Pneumonie an, dass es sich dabei um seine „hämorrhagisch-katarrhalische Form" handle; dabei treten epitheliale und interstitielle Veränderungen durchaus in den Hindergrund. (Deutsches Archiv f. klin. Med. XXV).

2) „Unter gewissen Ernährungsbedingungen schwärmen die kürzeren Zoogloen-Einschlüsse, mögen sie nun der Coccen-, Stäbchen- oder Schraubenform angehören, aus der Gallerte aus, oft so vollständig, dass letztere ganz leer zurückbleibt" (Zopf, Die Spaltpilze II. Aufl. 1884). — An ein aktives Ausschwärmen der Pneumoniekokken aus den Zoogloeamassen wird man allerdings nicht denken können, falls die Bewegungslosigkeit (Friedländer, Fortschritte der Medicin 1883, Nr. 22 S. 718 Anm.) eine constante Eigenschaft derselben darstellt.

Die acute Nephritis bei croupöser Pneumonie muss nach diesen Auseinandersetzungen mit Wahrscheinlichkeit in die Reihe jener Organerkrankungen gestellt werden, welche, in gleicher Weise wie die Pericarditis, die Pleuritis, namentlich aber, wenigstens in gewissen Fällen, die Meningitis [1]), durch das specifische Gift jener Infectionskrankheit hervorgerufen werden, die wir nach ihrer häufigsten, vielleicht regelmässigen, Lokalisation als Pneumonie zu bezeichnen gewohnt sind; sie verliert damit den Charakter einer zufälligen Complication, und es lässt sich demgemäss von vorneherein mit einer gewissen Sicherheit bestimmen, wie sich die Nierenentzündung in ihrem zeitlichen Auftreten verhalten wird.

Nephritis wird in allen Stadien der Pneumonie entstehen können, in welchen das specifische Gift mit dem Blute in die Nieren zu gelangen Gelegenheit hat [2]).

Die croupöse Pneumonie setzt bekanntermaassen keineswegs immer plötzlich ein, sondern kündet sich nicht selten durch Prodrome an, welche mehrere Tage und länger dauern können; gerade in Zürich sah ich wiederholt Fälle, die durch allgemeine Abgeschlagenheit, Kopfweh, Nasenbluten, Erbrechen, Diarrhöen, Meteorismus etc. sehr an Typhus erinnerten, bis die endlich eintretende Lungenerkrankung über die Diagnose keinen Zweifel mehr liess. Wir müssen nothwendigerweise annehmen, dass in dieser Zeit eine Blutinfection schon vorliegt, dass diese Periode ihre Entstehung einer Züchtung und Vermehrung der Organismen im menschlichen Körper verdankt.

Es liegt somit im Bereich der Möglichkeit, dass noch vor der Localisation in den Lungen eine specifische pneumonische Nephritis entstehen kann.

Ich möchte die nachfolgende Beobachtung in diesem Sinne deuten [3]):

V. Ein 18jähriger kräftiger Mann, Schlosser, abgesehen von einer Pneumonie im 7. Jahre bisher gesund, bemerkt am 1. März 1875, dass die Augenlider, die Nasenwurzelgegend, dann allmählich das ganze Gesicht gedunsen werden; zugleich Kopfweh und allgemeines Unwohlsein. Am folgenden Tag wird der Unterleib aufgetrieben; am 3. März Oedem

1) Gram, Fortschritte der Medicin 1884, Nr. 6 Seite 187.

2) Friedländer hat neuerdings für den Menschen den experimentellen Nachweis geleistet, dass „in gewissen Fällen von Pneumonie oder vielleicht in bestimmten Stadien der Pneumonie im Blute der Pneumoniemikrokokkus in lebensfähiger Gestalt vorkommt.“ (Fortschritte der Medicin 1884 Nr. 10).

3) Ist bei den bisherigen 14 Fällen nicht mitgerechnet.

der Ober- und Unterextremitäten; in der Nacht vom 3./4 März bekommt Pat. Husten mit z. Th. blutig gefärbtem zähschleimigem Auswurf; am 4 wiederholtes Frieren, sodass Pat. Abends die Arbeit, die er bisher noch mühselig besorgt, aufgeben musste und sich zu Bette legte. Am 5. constatirt der Arzt eine rechtseitige Pneumonie. Auf den Harn hat Pat. nicht weiter geachtet. — Bei der Aufnahme (5. März) bietet Pat. folgendes Bild:

Stark gedunsenes livides Gesicht. Oedeme aller Extremitäten, weniger des Rumpfes. Mässiger Ascites. Croupöse Pneumonie des rechten Unterlappens. Milzdämpfung nicht vergrössert. Nierengegend auf Druck beiderseits etwas empfindlich. Seitenstechen rechts, Beengung, Husten, pneumonischer Auswurf. T. 39,6—40,4; Puls 112 bis 120; R. 48—52.

Erste 24stündige Urinmenge 280 ccm, zweite 430 ccm; specifisches Gewicht 1028 und 1025. Harn trübe, sehr stark eiweisshaltig, sauer reagirend. Das reichliche Sediment enthält zahlreiche rothe, spärlichere weisse Blutkörperchen, mässig viele hyaline und granulirte Cylinder; keine Nierenepithelien.

Am 6. März steigt die T. nicht mehr über 38,8; am 7. Abends 38,0, am 8. 38,2, am 9. 37,2—37,8; dann vollständige Fieberlosigkeit.

Am 8. ist die Pneumonie in voller Lösung, am 10. nur noch ganz spärliches Knisterrasseln nachweisbar.

Der Ascites ist am 8. verschwunden, die Hautoedeme nur noch unbedeutend, verlieren sich in den nächsten Tagen vollständig.

Die Harnmenge steigt vom 8./9. sehr rasch, Eiweiss- und Blutgehalt bleibt bis zum 13. sehr bedeutend, nimmt dann von einem Tag auf den andern sehr erheblich ab; in minimalen Spuren lässt sich Eiweiss noch bis zum 7. April nachweisen. Mit Abnahme des Blut- und Eiweissgehaltes verschwindet auch der Nierendruckschmerz.

Ueber einige genauer bestimmte Harnqualitäten gibt die folgende Tabelle Aufschluss:

März	Harnmenge	Spec. Gew.	Kochsalz	Harnstoff
7/8.	300 ccm	1023	0,66 grm	12,56
8/9.	980? „	1020	6,6 „	25,87
9/10.	1330 „	1018	11,97 „	40,03
10/11.	1330 „	1018	14,09 „	27,67
11/12.	1730 „	1015	16,78 „	38,49
12/13.	2430 „	1013	19,57 „	43,22
13/14.	2010 „	1017	18,40 „	32,34
14/15.	— „	—	— „	—
15/16.	2250 „	1015	24,30 „	41,19
16/17.	1760 „	1012	19,06 „	30,25
17/18.	1910 „	1012	19,48 „	34,32
18/19.	2220 „	1015	22,64 „	34,12

Bis zur Entlassung Anfangs April blieben die Urinmengen hoch, 2040 — 3350 ccm, z. Th. wohl unter dem Einflusse diuretischer Behandlung.

Selbstverständlich lässt sich die oben angedeutete Auffassung dieses Falles nicht direct beweisen; nur scheint mir, dass kein principieller Einwand gegen dieselbe vorliegt, während das klinische Bild der Nephritis, zu welchem sich die Symptome der Lungenaffection ohne scharfe Gränze hinzugesellen, die verhältnissmässig kurze Dauer der Nierenentzündung, der rasche nahezu gleichzeitige Abfall beider Lokalerkrankungen entschieden unter der Annahme einer Allgemeininfection mit doppelter und in ungewohnter Reihenfolge eintretender Lokalisation eine befriedigendere Erklärung finden, als wenn man sich vorstellt, dass die Pneumonie als mehr oder weniger zufälliges Ereigniss sich einer sog. idiopathischen Nephritis angeschlossen hatte. — Wagner[1]) theilt übrigens einen ganz ähnlichen Fall mit.

„Ein 6jähriger Knabe erkrankt plötzlich mit heftigem Fieber und entleert ganz spärliche Mengen eines sehr dunkeln, an rothen Blutkörperchen, an Blut- und hyalinen Cylindern sehr reichen Harns. Am 4. Tage wird die Harnmenge grösser, der Harn heller; es wird — trotz täglich vorgenommener Untersuchung — erst jetzt eine Pneumonie rechts unten nachweisbar. Am 5. Tage ist der Harn normal. Die Pneumonie verläuft in der gewöhnlichen Weise."

Beiläufig gesagt, mögen die sog. idiopathischen Nephritiden hie und da nichts Anderes darstellen, als Lokalisationen allgemeiner Infectionskrankheiten; ich halte es sogar nicht für ausgeschlossen, dass eine infectiöse Blutkrankheit, welche in der Regel, wie z. B. die croupöse Pneumonie die Lungen, ein bestimmtes Organ in hauptsächliche Mitleidenschaft zieht, statt dessen einmal ausnahmsweise ein anderes Organ befällt, z. B. die Nieren, sodass ein scheinbar differentes Krankheitsbild sich herausstellt. Je mehr überhaupt der Pathologe in die Lage gesetzt wird, in der Systematik der Krankheiten an Stelle der Symptomatologie die Aetiologie als maassgebendes Princip anwenden zu können, desto kleiner fällt die Anzahl der Krankheiten aus, während die Vielgestaltigkeit der Formen, in welchen eine und dieselbe Krankheit in die Erscheinung treten kann, zu bewussterem Ausdruck als bisher kommen muss[2]).

Die Nephritis wird ferner zur Beobachtung gelangen in der fieberhaften Periode der Pneumonie, während deren die parasitäre Verunreinigung des Blutes noch andauert.

1) Deutsches Arch. f. kl. Med. Bd. XXV S. 534.

2) Aehnliche Anschauungen äussert Leichtenstern für den Scharlach.

Hier häufen sich nun die Beobachtungen.

Sieben Kranke brachten die Nephritis schon ausgebildet in die Klinik, sodass sich über den genaueren Beginn derselben nichts sagen lässt. Bei diesen Fällen hatte die Pneumonie beim Eintritte gedauert:

2	mal	24	Stunden	1	mal
$4\frac{1}{2}$	„	„	„	4	„
5	„	„	„	1	„
$7\frac{1}{2}$	„	„	„	1	„

Bei drei weiteren Kranken liessen sich sichere Angaben über den Beginn der Pneumonie nicht gewinnen.

Einmal setzte Pneumonie und Nephritis gleichzeitig ein.

IV. Ein 27jähriger Erdarbeiter erkrankt (März 1875) akut unter Schüttelfrost; gleichzeitig entwickeln sich rasch zunehmende Oedeme des Rumpfes und der Beine, unter dumpfen Schmerzen in der Nierengegend. Trüber rothbrauner Urin. Bei der 14 Tage später erfolgten Aufnahme besteht eine croupöse Pneumonie der ganzen rechten Lunge, Oedeme des Rumpfes und der Beine, Ascites. Acute Nephritis. — Die Pneumonie löste sich nach 8 Tagen. Die Nephritis lief im Verlauf weniger Tage ab. Die Oedeme schleppten sich noch mehrere Wochen hin. Ein während der Lösung der Lungenentzündung entstandenes eitriges Pleuraexsudat brach nach 3 Wochen nach Innen durch und wurde ausgehustet. Heilung.

Einmal entwickelte sich während des Spitalaufenthaltes die Nephritis vom 3. auf den 4. Krankheitstag.

VII. 45jährige Seidenwinderin, am 30. Januar 1881 unter Schüttelfrost erkrankt. Am 2. Februar: Dyspnoe. Verschärftes Athmen über dem rechten Oberlappen. Milzschwellung. Meteorismus. T. 38,0—39,7; P. 116—124; R. 32—40. Urin ohne Eiweiss.

3. Februar. Nachts Delirien. Beginnende Infiltration des linken Oberlappens. Bronchitis. Pneumonische Sputa. R. 32—40; T. 37,2—38,4; P. 100—116. Palpabler Milztumor. Aufgetriebenes empfindliches Abdomen. In der Nacht vom 2|3. wird nephritischer Harn entleert.

4. Febr. Pneumonie des r. Ober- und Mittellappens deutlich. Liquides foetides schmutzig-rothbraunes Sputum. T. 37,0—37,7; P. 100—108; R. 32—48. Urin gleich.

5. Febr. Zunehmender Collaps. T. 37,0—37,4; P. 100—112, R. 36—40. Urin gleich, in den letzten 24 Stunden 1000 ccm. — Tod.

Leichenbefund: Serös-eitriges Pleuraexsudat rechts (240 ccm). Intensive Bronchitis. Graugelbe Hepatisation des r. Oberlappens mit beginnender Gangrän; graurothe und graugelbe Hepatisation des Mittellappens. Im l. Oberlappen graurothe schlaffe Infiltration. Grosser

weicher grauröthlicher Milztumor. Leicht geschwellte, feuchte, weiche Nieren mit vergrösserten Malpighi'schen Körperchen.

Ausnahmsweise bildete sich die Nephritis nach dem Fieberabfall der Pneumoniekranken aus. Man wird für solche Fälle kaum ohne die Annahme auskommen können, dass sich in den erkrankten Lungenpartieen oder etwa vorhandenen anderweitigen Entzündungsherden die Mikroorganismen noch eine Zeitlang erhalten und sich von da aus dem Blute beimischen können.

VIII. 36jährige Wäscherin; erkrankt 9. April 1879 Morgens. Aufgenommen 12. April. Croupöse Pneumonie beider Unterlappen. Milztumor. T. bis 40,3; P. 104—124; R. 28—48.

Sehr schwerer Verlauf. Mitte April Pneumonie der ganzen rechten Lunge; sehr langsame Lösung. Noch am 23. Mai werden — zum letzten Male — blutige Sputa entleert. — Gewaltsame Delirien, besonders während des Fortschreitens der Pneumonie auf den r. Oberlappen, mit religiös-erotischen Wahnvorstellungen. Schwerste Collapsanfälle. Wiederholtes profuses Nasenbluten. Mehrmals Erbrechen und Diarrhöen. Trockne Pericarditis. Irregulärer remittirender Fieberverlauf. Pulse bis 140; R. 28—48. — Allmählicher Abfall, vom 21. April an vollständige Fieberlosigkeit.

Der Urin bot während des floriden Stadiums das Bild des Fieberharns, mit ganz geringer Albuminurie. Erst am 23. April, also volle 2 Tage nach der definitiven Entfieberung, tritt die hämorrhagische Nephritis ein, welche in wechselnder Intensität bis über Mitte Juni sich hinzog, um dann endgültig zu verschwinden. — Nach 3tägiger Dauer der Nephritis entwickelte sich allmählich allgemeiner Hydrops, doch ohne erhebliche Ergüsse in die Körperhöhlen, welcher gleichzeitig mit der Nierenentzündung völlig zurückging.

IX. 38jährige Frau, am 8. Tage der Erkrankung mit croupöser Pneumonie beider Unterlappen am 19. Februar 1877 aufgenommen. Gravidität im 7. Monat. Geringe Albuminurie. Fieberabfall am 21. Februar. Rasche Lösung der Pneumonie. Die leichte Albuminurie dauert fort. Am 28. Februar hämorrhagische Nephritis; zugleich Pericarditis mit kleinem Exsudat, welches bald resorbirt wird. Urinquantitäten wegen Diarrhoe nur ausnahmsweise genau bestimmt (vom 7|8. März 630 ccm mit 5,22 grm Chlornatrium, 18,71 grm Harnstoff; specif. Gewicht 1020). Mitte März nimmt die Nephritis ab. Versetzung in die geburtshilfliche Klinik. Normale Geburt zu richtiger Zeit.

Die klinische Bedeutung der, wie wir anzunehmen eine gewisse Berechtigung haben, durch das specifische Gift der Pneumonie verursachten Nierenentzündung liegt nach den bisherigen Auseinandersetzungen in erster Linie nicht in dieser Organerkrankung selbst, welche an und für sich nur ausnahmsweise bedrohliche Zufälle herbeizuführen vermag. Immerhin muss das Auftreten einer Nephritis im Verlaufe der Lungenentzündung unter allen Umständen den Arzt auffordern, in der Stellung der Prognose vorsichtig zu sein. Die Niere gehört nicht zu den Organen, welche wie die Lunge, die Pleura, das Pericard, den specifischen Mikroorganismen der Pneumonie einen günstigen Entwickelungsboden bieten und auf die Infection mit grosser Sicherheit durch die Entzündung reagiren. Kommt es trotzdem zur Nierenentzündung, so erscheint die Annahme gerechtfertigt, dass in diesen Fällen eine starke parasitäre Verunreinigung des Blutes vorliegt, falls man nicht auf den schwankenden Begriff der individuellen Disposition zurückgreifen will. Dann aber zeigen die mitgetheilten Beobachtungen mit Wahrscheinlichkeit, dass der embolische Vorgang nicht immer in einer Durchwanderung, vielleicht auch Ausscheidung der Mikroparasiten durch die Nieren sein Ende findet, dass vielmehr eine Ansiedelung und Vermehrung der specifischen Mikrokokken in Capillaren und Venen des Organes sich anschliessen kann. Mit dieser Möglichkeit ist selbstverständlich ein schwerwiegendes prognostisches Moment gegeben. Von der secundären Ansiedelung aus kann jeden Augenblick eine erneute Infection des Gesammtorganismus mit ihren schweren Folgen eintreten, kann dies oder jenes disponirte Organ in Entzündung versetzt werden. Die pneumonische Infectionskrankheit gewinnt unter solchen Verhältnissen eine unverkennbare Aehnlichkeit mit pyämischen Zuständen [1]).

Betrachtet man unter diesen Gesichtspunkten die vorliegende Casuistik der mit Nephritis complicirten Pneumonie, so fällt zu-

---

1) Vermuthlich sind auf ähnliche secundäre Autoinfectionen (z. B. Seitens der erkrankten Lunge, des Pericards, der Pleura) eine Reihe jener sprungweisen Lokalisationen des pneumonischen Entzündungsprocesses zu beziehen, bei denen die Verbreitung des Giftes auf dem Lymphwege zur Erklärung nicht mehr ausreicht; ebenso wohl auch gewisse Fälle sog. „Recidive"; es wäre eine verdienstliche Aufgabe, an einem grösseren Leichenmateriale festzustellen, wie lange nach dem definitiven Fieberabfall sich die Mikrokokken in den erkrankten Organen noch lebensfähig erhalten. Man vergleiche im Uebrigen die Verhandlungen des III. Congresses für innere Medicin, 1884, insbesondere die Rede Jürgensen's.

nächst die grosse Anzahl der Todesfälle auf. Von meinen 14 Fällen starben 7, Wagner[1]) sah unter 25 Beobachtungen 10 Todesfälle. Ich lasse in aller Kürze einige Notizen über die für die Beurtheilung der Todesursache wesentlichen Momente bei meinen Fällen folgen.

X. 1) Fabrikarbeiterin, 21 Jahre; Dauer der Pneumonie unbestimmt. Pneumonie des r. M. u. O. L., des zungenförmigen Fortsatzes d. l. O. L. Nephritis. Lungenoedem. Milztumor. Sehr mässiges Fieber; von Anfang an frequenter, schwacher Puls.

XI. 2) Taglöhner, 44 Jahre; Tod in der 12. 24stündigen Periode. Pneumonie des l. U. und O. L. Ikterus. Delirium. Milztumor. Emphysem. Bronchitis.

3) Fabrikarbeiterin, 45 Jahre (vergl. VII); Tod am 6. Tag. Milztumor. Delirium. Pneumonie des r. O. und M. L., des l. O. L. Lungengangrän. Lungenoedem.

4) Erdarbeiter, 48 Jahre (vergl. IV); Dauer der Pneumonie unbestimmt. Pneumonie der ganzen r. Lunge. Delirium. Milztumor. Sehr frequenter Puls. Lungenoedem.

XII. 5) Erdarbeiter, 57 Jahre; Tod am 15. Tag. Pneumonie der ganzen r. Lunge. Bronchitis. Lungenemphysem. Herzdilatation. Milztumor. — Totale grauröthliche und graugelbe Hepatisation der r. Lunge; von der Schnittfläche reichlich eitrige Flüssigkeit abstreichbar. Hühnereigrosser centraler Abscess im O. L. Lungenoedem. Herzdilatation. Arterienatherom.

XIII. 6) Fabrikarbeiterin, 60 Jahre; Tod am 7. Tag. Vierzehntägige Prodrome. Pneumonie des l. O. L. Lungenemphysem. Hypertrophie des l. Ventrikels. Milztumor. Lungenoedem.

7) Färber, 61 Jahre; Tod am 6. Tag (vergl. III). Pneumonie des r. O. L. Apathie. Delirium. Lungenoedem.

In mehreren dieser Fälle tritt die schwere Allgemeininfection mit frühzeitiger Herzschwäche, mit Depressions- oder Reizzuständen des Centralnervensystems ohne auffallend hohe Temperaturen, ohne besonders starke Ausbreitung der Pneumonie u. s. w. in unverkennbarer Weise hervor. Weit grössern Werth darf aber das fast constante Vorkommen der Milzschwellung beanspruchen, die überdies ungewohnt hohe Grade erreichte, sodass in dem einen Falle der palpatorische Nachweis des Tumors während des Lebens ermöglicht wurde, während beim Krankenmaterial der Zürcher Klinik die Milzvergrösserung, wenn sie überhaupt vorhanden war, sich meist in weit bescheideneren Grenzen hielt. In den oben erwähnten Fällen zeigte das Organ regelmässig die weiche, graurothe Beschaffenheit der

1) Der Morb. Brightii S. 164.

Infectionsmilz. Fasst man diese Art des Milztumors, wie es nach dem mikroscopischen Befunde geschehen muss, als eine entzündliche auf, so ergibt sich für die Milz ein ähnliches Verhalten gegenüber dem Pneumoniegifte wie für die Niere: beide Organe zeigen nur ausnahmsweise Neigung, bei der Pneumonie in ausgesprochenen Entzündungszustand zu gerathen.

Auch bei den sieben Geheilten kam namentlich ein Fall (VIII) vor, der ein förmlich typhöses Bild bot; der ausgesprochene Milztumor fehlte auch hier nicht. Im Uebrigen besteht der Wagner'sche Satz zu Recht, dass im Ganzen der Verlauf der Pneumonie durch die complicirende Nephritis nicht wesentlich geändert werde. Die definitive Entfieberung erfolgte 6 mal kritisch, zweimal lytisch, und zwar viermal in der 9. vierundzwanzigstündigen Periode, zweimal Ende der 3. Krankheitswoche. In einem Fall liess sich der Beginn der Pneumonie nicht bestimmen.

Verhältnissmässig häufig traten neben der Nephritis weitere Lokalisationen des Krankheitsprocesses auf; Pleuritis (I, VI), Pericarditis (VIII, IX), Pleuritis und Pericarditis zugleich (II). Einmal wurde die Reconvalescenz durch einen grossen Carbunkel der Unterlippe und des Kinns verzögert.

Ich muss noch mit wenigen Worten auf die Darstellung der Complicationsnephritis durch Leyden[1]) zu sprechen kommen. Er sagt: „So häufig die febrile Albuminurie bei Pneumonie ist, so selten kommt es zur ausgebildeten Nephritis. Diese entwickelt sich dann in der Regel aus jener febrilen Albuminurie und wird zur exquisiten hämorrhagischen desquamativen Nephritis. Die meisten dieser Fälle sah ich gut verlaufen, obgleich sie die Pneumonie um mehrere Tage oder Wochen überdauerte. Aber es kommt auch zu schweren Formen, die zu deutlicher Harnbeschränkung und Hydrops führen und dadurch unmittelbare Lebensgefahr setzen. Hydrops auf der Höhe der Pneumonie ist immer ein gefährliches Symptom, er setzt Disposition zu dem mit Recht gefürchteten Lungenoedem." Krankengeschichten und anatomische Untersuchungen gibt Leyden nicht. Beiläufig bemerkt, liegt überhaupt der „febrilen Albuminurie", wie ich mich durch vielfache Untersuchung überzeugt habe, nur ausnahmsweise die mit Vorliebe zur Erklärung ins Feld geführte „trübe Schwellung" zu Grunde. Ich kann mich daher unter Bezugnahme auf die

1) Zeitschrift für klinische Medicin III. 1. 1881.

obigen klinischen und anatomischen Mittheilungen darauf beschränken, die Ansicht Leydens, dass die in Frage stehende Complicationsnephritis „als eine Steigerung der febrilen Albuminurie erscheint“ für meine Fälle als nicht zutreffend zu bezeichnen. Ebensowenig vermag ich die Charakterisirung als „desquamative Nephritis, welche unter reichlicher Abstossung von Nierenepithelien verläuft“ als richtig anzuerkennen.

Die Nephritis bei croupöser Pneumonie wird möglicherweise nicht immer durch das Gift der Pneumonie, die Einheit desselben vorausgesetzt, erzeugt; bietet z. B. die pneumonisch infiltrirte Lunge in Folge schwerer Circulationsstörungen einen günstigen Entwickelungsboden für andere Mikroorganismen, tritt Abscedirung oder Gangrän ein, dann können nicht-specifische Nierenentzündungen vorkommen. Aehnliche Verhältnisse scheinen für die Meningitis vorzuliegen; neben der specifisch-pneumonischen Infection kommt eine vermuthlich nicht specifische Form vor; denn bis auf Weiteres dürfen die von Eberth[1]), dem Reinculturen und Thierimpfungen nicht zur Seite stehen, gefundenen hüllenlosen, beweglichen Mikrokokken nicht als mit den Friedländer'schen Organismen identisch betrachtet werden.

1) Deutsches Archiv f. kl. Med. XXVIII.

III. Ueber acute Glomerulonephritis[1]).

Nachdem Klebs[2]) im Jahre 1876 als der Erste den grundlegenden anatomischen Nachweis geleistet, dass bei der Scarlatina eine auf die Malpighi'schen Körperchen sich beschränkende Nierenentzündung, eine reine Glomerulonephritis vorkommt, welche unter Umständen zu raschem Tod, namentlich unter dem Bilde der Urämie führen kann, nachdem Cohnheim[3]) in gewohnter klarer Darstellung gezeigt hatte, wie die klinischen Cardinalsymptome der acuten Nephritis, Albuminurie, Verminderung der Harnquantität, Gehalt des Urins an Blutkörperchen und Cylindern sich sehr wohl aus der alleinigen entzündlichen Alteration der Glomeruluscapillaren erklären lassen, gestaltete sich immer mehr die Frage nach dem anatomischen Geschehen an den Malpighi'schen Körperchen zum Mittelpunkte für die histologische Beurtheilung acut nephritischer Processe. Mit voller Berechtigung. Man darf zur Zeit wohl ohne besonderen Widerspruch zu erfahren, den Satz aufstellen, dass das klinische Bild der acuten Nephritis ohne Entzündung der Glomeruli undenkbar ist, dass ferner bei den complicirteren anatomischen Formen die Veränderungen an den übrigen Theilen des Blutgefässbindegewebsapparates sowohl als an dem secernirenden Parenchym allerdings im Stande sind, einzelne klinische Zeichen, so namentlich die Albuminurie und den Gehalt des Harnes an Blutkörperchen, vielleicht auch die Abnahme der Harnmenge, zu steigern, nicht aber wesentlich neue Erscheinungen herbeizuführen vermögen. In jenen Fällen, bei welchen die Autoren z. Th. noch geneigt erscheinen für die Erklärung verschiedener Symptome, z. B. der Albuminurie, die Läsion der epithelialen Bestandtheile, insbesondere der gewundenen

1) Mit unerheblichen Veränderungen abgedruckt aus der „Deutschen medicin. Wochenschrift" 1884. Nr. 10 u. 11.

2) Handbuch d. path. Anat. I. 2.

3) Vorlesungen über allg. Path. 1880. II.

Harnkanälchen heranzuziehen, dürfte vielleicht eine genaue anatomische Untersuchung doch noch Veränderungen an den Glomeruli, namentlich auch endothelialer Natur zu Tage fördern; ich denke hier insbesondere an die Formen acuter Nephritis, welche bei der Hämoglobinurie mit ihrer mannigfaltigen Aetiologie vorzukommen pflegen [1]).

Die pathologische Histologie der acuten Glomerulusentzündung hat im Uebrigen durch die Bemühungen zahlreicher Autoren einen derartigen Umfang erreicht, dass es sich wohl der Mühe lohnt, die zerstreuten Angaben einmal wieder kurz zusammenzufassen, und an der Hand eigener Untersuchungen zu sichten, vielleicht auch zu mehren.

Zunächst mag hervorgehoben werden, dass bestimmte anatomische Bilder der Glomerulusveränderungen sich für die einzelnen Formen acuter Nephritis, mögen sie nun primär oder im Gefolge anderer Krankheiten mehr als Complicationen auftreten, nicht aufstellen lassen; es geht nicht an, im anatomischen Sinne z. B. von einer Scharlachnephritis sprechen zu wollen; damit soll jedoch nicht geleugnet werden, dass gewisse histologische Befunde sich bei der gleichen Aetiologie öfters und vielleicht in stärkerer Weise als anderweitig einstellen; aber die gleichen pathologisch-anatomischen Bilder können durch verschiedene ursächliche Momente hervorgerufen werden. Ebenso kommen der reinen Glomerulonephritis besondere anatomische Eigenschaften nicht zu, die man etwa bei den histologisch complicirteren Formen der Nierenentzündung vermissen würde.

Die pathologisch-anatomischen Befunde an den Glomeruli bei der acuten Nephritis gruppiren sich naturgemäss nach den einzelnen die Malpighi'schen Körperchen zusammensetzenden Geweben.

Der Glomerulus stellt nach Cohnheim eine secernirende Drüse dar, und es lassen sich demgemäss an demselben die specifischen epithelialen Drüsenelemente und ferner die den Gefässknäuel bildenden Blutcapillaren unterscheiden. In der That sind dies die einzigen Bestandtheile; kernhaltiges Bindegewebe zwischen Capillaren und Drüsenzellen lässt sich nicht nachweisen, und es muss demnach die Deutung, welche Klebs seiner Glomerulonephritis als einer entzündlichen Wucherung dieser angeblichen fixen Binde-

1) Afanassiew redet in der That bei seinen bezüglichen Versuchen von einer „Glomerulonephritis haemoglobinurica". (Verhandlungen des Congresses für innere Medicin 1883.)

gewebszellen, als einer interstitiellen Entzündung, gab, als unzutreffend bezeichnet werden. Klebs fusste auf einer anatomischen Annahme, die sich gegenwärtig nicht mehr aufrecht erhalten lässt; das grosse Verdienst der Aufstellung der Glomerulonephritis bleibt trotz der veränderten Auffassung ungeschmälert bestehen, zumal wenn man noch in Betracht zieht, dass die angewandten Untersuchungsmethoden (Untersuchung des frischen Organs an Doppelmesserschnitten, Isolation und Zerzupfen der Glomeruli) gegenüber der heutigen vervollkommneten Technik als primitiv bezeichnet werden dürfen.

Fassen wir nun zunächst die Veränderungen der Epithelien ins Auge, welche als platte polygonale Zellen mit ziemlich grossen Kernen nicht bloss die Oberfläche des Knäuels in ununterbrochener Schichte bedecken, sondern sich auch in die Tiefe zwischen die Capillaren, sich hier den gegebenen räumlichen Verhältnissen anpassend, erstrecken, so lassen sich dieselben verhältnissmässig leicht studiren, und bekanntlich sind dieselben schon frühzeitig beobachtet worden. Zunächst kennt man eine ganze Reihe einfacher degenerativer Zustände, so Schwellungen, welche den „trüben Schwellungen“ der Harnkanälchenepithelien an die Seite zu stellen sind, weiterhin fettige Entartung, so dass die Knäuel wie bestäubt aussehen können; hydropische Aufquellung, wohl auch mit Bildung sogenannter Vacuolen; endlich Processe, welche direct ins Gebiet der Necrose zu rechnen sind, und am deutlichsten bei bacteritischen Nephritiden, insbesondere wenn es zur Bildung von Colonieen in den Glomeruli kommt, ferner bei gewissen Vergiftungen, zur Beobachtung kommen; dabei pflegt die Tinctionsfähigkeit der Kerne zu Grunde zu gehen, während die äussere Configuration der Zellen entweder im wesentlichen erhalten bleibt oder Veränderungen eingeht, die mit denjenigen der vorher erwähnten degenerativen Befunde mehr oder weniger übereinstimmen. Die auf so verschiedene Weise erkrankten Epithelien können den Knäueln aufsitzen, in der Regel lösen sie sich von den Capillarwänden ab und fallen in den Kapselraum; es mag übrigens erwähnt werden, dass eine solche einfache Desquamation auch nicht selten an Epithelien des Glomerulus vorkommt, an denen optisch nichts Pathologisches, namentlich auch kein Kernschwund nachzuweisen ist.

Diesen einfachen Degenerationen stehen Processe gegenüber, welche einen mehr progressiven Charakter tragen und in ihrer voll ausgebildeten Form sehr wohl als desquamativer Catarrh des Glo-

merulus bezeichnet werden dürfen. Während bei den ersteren nur ein einfacher mehr oder weniger hochgradiger Defect der Knäuelepithelien vorhanden ist, kennzeichnen sich die letzteren durch eine productive Kern- und Zelltheilung, verbunden mit gleichzeitiger Abstossung der neugebildeten Elemente; es sind das jene Fälle, wo sich nicht selten die desquamirten Epithelien in mehrfacher concentrischer Schichtung um den Glomerulus herumlagern, während sie in der Regel mit dem Urin nach Aussen geschwemmt werden; ich habe mich selbst durch mikroskopische Untersuchung von Harnsedimenten überzeugt, dass man in letzterem Falle hie und da einmal aus der Anwesenheit zahlreicher Glomerulusepithelien, die sich namentlich durch ihre plättchenförmige, über die Fläche gekrümmte Beschaffenheit kenntlich machen, während des Lebens die Diagnose auf eine solche desquamative Glomerulonephritis stellen kann. Auf die histologischen Veränderungen, welche bei diesen Vorgängen die wuchernden Epithelien aufweisen, gehe ich nicht weiter ein. — Hört der Proliferationsprocess am Glomerulus auf, während die Abstossung weiter dauert, so erhält man nicht selten Knäuel mit spärlichen Epithelkernen zur Ansicht.

Ganz entsprechende Bilder kann man öfters gleichzeitig an den Epithelien der Bowman'schen Kapseln, doch in der Regel weniger stark ausgesprochen, constatiren; auf das Kapselepithel beschränkte derartige Veränderungen, wie sie Langhans beschreibt, habe ich nicht gesehen, bin jedoch weit entfernt, die Möglichkeit in Abrede stellen zu wollen.

Es stand zu erwarten, dass alle diese häufig zu beobachtenden an der Oberfläche liegenden, und mit verhältnissmässig geringem Aufwand technischen Könnens sichtbar zu machenden epithelialen Vorgänge an den Glomeruli baldigst als das Wesentliche der Glomerulonephritis hingestellt werden würden. Und in der That erklärt Ribbert mit grösstmöglicher Bestimmtheit: „Glomerulonephritis besteht in Schwellung und Abstossung der Epithelien der Knäuel und der Kapseln mit mehr oder weniger erheblicher Ansammlung der Epithelien im Kapselraum."

Aber diese Darstellung, welche Ribbert auf Grund eines nicht gerade umfassend zu nennenden klinischen und experimentellen Materiales gibt, krankt an Einseitigkeit und bedarf sehr der Vervollständigung. In doppelter Richtung. Einmal sind mit den epithelialen Befunden die entzündlichen Glomerulusveränderungen durchaus nicht erschöpft und andererseits muss mit Bestimmtheit fest-

gehalten werden, dass ein Glomerulus sich in entzündetem Zustande befinden, dass er Serumeiweiss, dass er rothe und weisse Blutkörperchen aus seinen Capillaren austreten lassen kann, ohne dass man optisch an den epithelialen Bestandtheilen irgendwelche Abnormität nachzuweisen vermöchte.

Gehen wir zu den pathologischen Befunden an dem zweiten Hauptbestandtheil des Glomerulus, an dem durch vielfach anastomosirende Capillarschlingen gebildeten Gefässknäuel über, so entspricht die Bemerkung Wagner's in seinem „Morbus Brightii," dass „die histologischen Veränderungen aus technischen Gründen am wenigsten bekannt sind und dass wir namentlich keine charakteristischen Veränderungen der entzündeten Capillarwand kennen", auch jetzt noch den thatsächlichen Verhältnissen.

Ebenso wenig als gewisse Epithelveränderungen als durchgreifend charakteristisch für die Glomerulonephritis hingestellt werden dürfen, ebenso wenig können wir bestimmte Befunde an den Capillaren als ständigen optischen Ausdruck bestehender Entzündung anführen: in den meisten Fällen wird man auch bei der sorgfältigsten histologischen Untersuchung, wenn man von hyperämischen Zuständen absieht, greifbare Veränderungen an denselben vermissen, während die Anwesenheit rother und weisser Blutkörper, sowie durch Kochen und Alkohol gerinnender Eiweisskörper im Kapselraum die entzündliche Gefässalteration ausser Frage stellt. Nebenher bemerkt, bietet das Zusammentreffen zelligen, öfters im Absterben begriffenen Materials, mit eiweisshaltiger Flüssigkeit im Binnenraum der Bowman'schen Kapsel, Gelegenheit zu Gerinnungen schon während des Lebens, ein Process, der für gewisse Ausgänge der acuten Nephritis, namentlich für die Einleitung einer dauernden Verödung der Glomeruli, von nicht zu unterschätzender Bedeutung ist.

Was nun die durch directe Beobachtung nachzuweisenden Veränderungen an den Capillaren der Knäuel betrifft, so wird man hier die bindegewebige Wandung und den eigentlich specifischen Bestandtheil, das Endothel, auseinanderhalten müssen.

An der Wandung kennen wir einige Befunde, welche wesentlich in das Gebiet der degenerativen Processe gehören, so namentlich Verfettungszustände, ferner Nekrose, diese namentlich bei Ansiedelungen von Spaltpilzen in den Capillaren, wobei schliesslich der ganze Glomerulus mit allen seinen Bestandtheilen absterben kann; endlich eigenthümliche hyaline Verdickungen, welche das

Lumen mehr oder weniger verengern können, und gewisse Aehnlichkeit mit der hier nicht weiter anzuführenden amyloiden Entartung besitzen, über deren Natur sich indess nichts Genaueres aussagen lässt. Gerade diese Wandaufquellungen mit Beeinträchtigung des Capillarlumens vergesellschaften sich nicht selten mit Anhäufung von rundlichen Zellen, welche die Beschaffenheit weisser Blutkörperchen zeigen, ferner mit völligem Verschluss der Capillaren durch homogene oder körnige Massen, Bilder, welche man wohl mit Recht als Capillarthrombose aufzufassen pflegt und welchen man ohne diese Wandveränderungen nur selten begegnet.

Noch spärlichere Angaben finden sich in der Litteratur, wenn man sich nach der endothelialen Capillar-Auskleidung erkundigt, deren Alteration im Sinne Cohnheim's erst die Entzündung in die Erscheinung treten lässt. Es mag hier nur kurz hervorgehoben werden, dass die Angaben von Ribbert u. A., welche die Kernarmuth der normalen Glomeruluscapillaren betonen, sich leichtlich als zutreffend bestätigen lassen. Immerhin begegnet man doch ab und zu auch in den feinsten Verzweigungen der Gefässknäuel, welche dem Kapselraum zugekehrt sind, vereinzelten Kernen. Die positiven Befunde nun beziehen sich im Wesentlichen auf eine Wucherung dieser Capillarkerne.

Es mag gestattet sein, die wenigen Mittheilungen über entzündliche Endothelveränderungen bei acuter Nephritis in Kürze zusammenzustellen.

Da muss denn zunächst hervorgehoben werden, dass sich sorgfältige Untersucher, wie z. B. Cornil und Brault[1]) in abweisendem Sinne aussprechen. Es heisst da u. A.: „C'est surtout dans les glomérulites aiguës que l'on pourrait étudier avec fruit les modifications des capillaires glomérulaires . . .: jamais nous n'avons constaté la multiplication de l'endothélium vasculaire, et dans les inflammations plus avancées les capillaires nous ont toujours paru subir le contrecoup des altérations de la membrane qui les enveloppe." Wie man sieht, eine Art Annäherung an die Weigert'sche Entzündungstheorie.

Von deutschen Autoren, welche sich mit der Glomerulonephritis einlässlicher befasst haben, äussert sich Ribbert u. A. folgendermaassen: „Ich erinnere ferner an die Kernarmuth der Glomerulusgefässe. Es ist nicht denkbar, dass so spärlich vorhandene

1) Journal de l'anat. et de la physiol. 1883.

Kerne zu einer so reichlichen, zum Verschluss des Lumens führenden Wucherung Veranlassung geben könnten." (l. c. p. 11.) Aber dieser principielle Einwand will wohl nicht viel sagen, da nichts Befremdliches darin zu sehen ist, wenn spärliches proliferationsfähiges Material einmal in sehr productive Wucherung geräth.

Positive Mittheilungen liegen hauptsächlich von Langhans [1]) und Friedlaender [2]) vor.

Die Angaben von Langhans über Wucherung der Capillarkerne bei acuter Nephritis beziehen sich auf 2 Fälle, von denen der eine ins Gebiet der „Erkältungsnephritis" gehört, während die Aetiologie des andern nicht sicher zu ermitteln steht. Der erstere endete nach 5 Wochen mit Urämie, der zweite nach 2—3 Wochen mit frischer Endocarditis, beide also zu einer Zeit, in welcher über ganz frische Veränderungen an den Nieren kaum mehr Aufschluss erwartet werden konnte. Die Schilderung von Langhans lässt sich in Folgendem zusammenfassen:

Die erkrankten Glomeruli sind sehr erheblich vergrössert; das Epithel zeigt in der Regel nur einfache Schwellungszustände. Die Capillarschlingen sind im Breitendurchmesser vergrössert und erscheinen in frischen Fällen durch die zarte homogene Wandung begrenzt. Das Lumen wird von einer trüben feinkörnigen Substanz eingenommen, welche manchmal sparsame, selten reichliche kleine Fetttropfen enthält; in ihr liegen sehr zahlreiche Kerne, klein, rund, also völlig den normalen Capillar-Kernen gleich. Diese Kerne haften nicht der Capillarwand an. Solche Capillaren können für das Blut immer noch durchgängig sein. — Später scheint die feinkörnige Inhaltsmasse mit der homogenen äussern Membran zu verschmelzen, sie wird in ihrem peripheren Theil homogen, glänzend und die trennende Linie zwischen beiden schwindet. — In dem einen Falle beschränkten sich diese Veränderungen auf einzelne Glomeruli, in dem andern, frischeren Falle waren die Knäuel in sehr diffuser Weise erkrankt, während das übrige Nierengewebe erhebliche pathologische Befunde nicht erkennen liess.

Gegen die Deutung, welche Langhans diesen Bildern als einer Wucherung der Kerne des Capillarendothels gibt, erhebt Ribbert (l. c.) Einwendungen, welche ihn dazu führen, diese „von Langhans aufgestellte Form der Glomerulonephritis nicht anzuerkennen". Für ihn handelt es sich einfach um eine throm-

1) Virchow's Archiv Bd. 76. 1879.

2) Fortschritte der Medicin 1883. Nr. 3.

botische Abscheidung weisser Blutkörper; für ihn „ist die ganze Darstellung einer Capillarkernwucherung, eines Processes, bei dem ohne Betheiligung der Zelle die Kerne wuchern, sich von der Zelle lösen und in das Gefässlumen hineinfallen, unwahrscheinlich. An eine Betheiligung des zum Kern gehörigen Zellprotoplasma kann aber ja nicht gedacht werden, da einmal die Wandung durchaus intact erscheint und dieselbe ausserdem nicht aus differenten Endothelien sich zusammensetzt.“ Eine ähnliche Correctur seiner Auffassung muss sich auch Friedlaender gefallen lassen.

Von den Bedenken Ribbert's, welche am besten durch die gleich mitzutheilenden unzweideutigen Befunde gehoben werden dürften, bleibt nur das eine zu Recht bestehen, dass nämlich Langhans den directen Beweis der Wucherung der noch mit der Capillarwandung in Zusammenhang stehenden Endothelkerne in der That nicht erbracht hat. Sehr wahrscheinlich bleibt die Langhans'sche Deutung immerhin; denn wie weisse Blutkörperchen, an welche Langhans selbstverständlich auch in zweiter Linie gedacht hat, sehen doch die in der Mehrzahl ovalen, in der Beschreibung des Textes allerdings durchweg als rund bezeichneten Kerne der Langhans'schen Abbildung nicht aus, wie man denn von vornherein einem Untersucher wie Langhans eine derartige Verwechselung kaum zutrauen durfte. Dass die im Capillarlumen liegenden Kerne in ihrer Form nicht ganz mit den normalen Endothelkernen übereinstimmen, bildet ebenfalls keinen stichhaltigen Einwand; es ist doch nichts Ungewöhnliches, dass bei Zellwucherungen die neugebildeten Elemente morphologisch einigermaassen von den Mutterzellen differiren.

Die umfassenden Untersuchungen Friedlaender's an Scharlachnieren ergeben, wie er selbst hervorhebt, ganz analoge Befunde. Es handelt sich um eine reine Glomerulonephritis, bei welcher in der normalen Rinde „die Glomeruli überall vollständig blutleer, als graue mehr oder weniger stark vergrösserte Körner über die Schnittfläche prominiren. Mikroskopisch zeichnen sich die Glomeruli aus: 1) durch fast vollständige Blutleere; 2) durch erhebliche Vermehrung der Kerne; 3) durch eine Umwandlung der Capillarschlingen zu wurstförmigen soliden Massen; Wandung und Inhalt sind kaum zu unterscheiden, das Ganze besteht aus einer feinkörnigen Masse, in welcher ab und zu Fettkörnchen und reichliche vielgestaltige Kerne eingelagert sind. — Das Kapselepithel ist dabei meist nur

wenig verdickt; das Knäuelepithel zeigt nur unbedeutende Schwellung und Wucherung.

Zu einer vollständigen histogenetischen Deutung dieser so prägnant geschilderten Befunde gelangt Friedlaender nicht: es ist ihm wahrscheinlich, dass „eine Verdickung der Wandung der Glomerulusschlingen selbst vorliegt, welche dann zu dem vollständigen Verschluss der Schlingen führt.“ Ueber die Natur der massenhaften Kerne im Capillarlumen lässt er uns völlig im Unklaren; um eine Anhäufung weisser Blutkörper handelt es sich indessen mit Bestimmtheit nicht.

Hortolès[1]) beobachtete bei Scharlachnieren eine Verstopfung der Glomeruluscapillaren durch angehäufte weisse Blutkörperchen, welche bei günstigem Verlaufe wieder gehoben wird. „Il n'est pas rare d'observer cependant dans un rein scarlatineux des glomérules où la désobstruction ne s'opérera pas. Dans ces cas les globules blancs retenus sur place et exerçant leur action mécanique sur les parois vasculaires les modifient peu à peu; les cellules endothéliales prolifèrent alors et reviennent à l'état embryonnaire.“

Auch Kelsch[2]) lässt bei der Nephritis scarlatinosa die Glomeruli „zum Embryonalzustand“ zurückkehren, „car toute la masse du glomérule donnait l'impression d'une grappe de jeunes cellules très serrées.“

Man ersieht aus diesen Literaturnachweisen, dass zur Zeit keine einzige Beobachtung vorliegt, welche entzündliche Wucherungsvorgänge an dem Glomerulusendothel bei acuter Nephritis mit Sicherheit feststellen würde. Die erwähnten Befunde, angenommen, dass es sich wirklich um Capillarkernwucherung handelt, leiden in ihrer Deutung darunter, dass die Abstammung der im Lumen der Capillaren liegenden Kerne vom Endothel sich nicht direct erweisen lässt, dass vermuthlich Stadien des Processes vorliegen, welche schon zu weiteren Veränderungen der Wandung und des Inhaltes der Capillaren geführt haben.

In Hinblick auf diese unbefriedigende Sachlage darf wohl der Fall von acuter Nephritis, den ich etwas genauer hier beschreiben möchte, eine gewisse Bedeutung beanspruchen; er betrifft ein ver-

1) Etude du processus histologique des néphrites, 1881.

2) Archives de physiologie 1874.

hältnissmässig frühes Stadium der Nierenentzündung, da der Kranke schon am 10. Tage starb; der histologische Befund am Endothel der Glomeruli erscheint glücklicher Weise noch nicht getrübt durch weitere Gefässveränderungen, sodass die Wucherung der Capillarkerne, verbunden mit regressiven Processen rein dasteht und das ganze Bild sehr geeignet erscheint, die Befunde von Langhans, Friedlaender etc. dem Verständniss etwas näher zu rücken.

Ich sah als Student den betreffenden Kranken wiederholt in der Klinik des Herrn Professor Huguenin in Zürich im Jahre 1875, und wohnte dem unerwarteten Ende des kräftigen Mannes bei, welcher nach bloss 24stündiger Dauer während der klinischen Vorstellung der Urämie erlag; bei der Section machten die verhältnissmässig geringen Nierenveränderungen, im Gegensatz zu den gewaltigen klinischen Erscheinungen, einen verwirrenden Eindruck, den auch die mikroskopische Untersuchung damals nicht zu heben vermochte. Neuerdings musterte ich meine diesbezüglichen alten, abgeblassten Präparate wieder durch und erlangte glücklicherweise von Herrn Professor Frey in Zürich, dem ich damals die nicht verarbeiteten Nierenstücke übergeben, das wohl conservirte Untersuchungsmaterial zurück. Ich bin dafür Herrn Professor Frey zu verbindlichem Danke verpflichtet.

Man wird auch die etwas weitläufige Wiedergabe des klininischen Verlaufes nicht ungerechtfertigt finden; es handelte sich nämlich um eine Rachendiphtherie bei einem Erwachsenen, welche als croupöse Entzündung durch Larynx und Trachea bis in die Bronchien hinunterstieg und den Kranken dem Erstickungstod nahe brachte, ein in späteren Altersjahren entschieden ungewöhnliches Bild. Als noch seltener muss das Auftreten der Complicationsnephritis bezeichnet werden, insofern dieselbe durch eine äusserst stürmisch verlaufende urämische Intoxication den unerwarteten Tod herbeiführte; Hydrops trat nicht auf.

Krankengeschichte. Ein 22 Jahre alter Steinhauer erkrankte am 7. Februar an Schluckweh, Husten, Halsschmerzen, worauf am 12. Heiserkeit eintrat. Der sofort consultirte Arzt diagnosticirte Diphtherie. Am 18. Aufnahme auf die Klinik.

Im Rachen lassen sich nur noch einige lose der gerötheten Schleimhaut aufliegende eitrige Fetzen nachweisen. Ausgesprochene Aphonie. Tracheostenose. Sehr angestrengte Respiration. Die laryngoscopische Untersuchung ergibt an den Stimmbändern und in der Trachea einen weiss schimmernden Beleg. Bellender Husten mit Expectoration mehrerer grosser Croupmembranen, von denen einzelne deutliche Ver-

ästelungen zeigen, somit aus den Bronchien stammen; daneben eitrige und schaumige, z. Th. mit frischem Blut vermischte Massen. — Bronchitis. — Zeichen von Bronchialstenose über dem rechten Oberlappen und von Verminderung des Luftgehaltes des Lungengewebes. Keine Milzschwellung. Temperatur 39,0 — 40,4; Puls 88 — 108. Urinmenge in 24 Stunden 750 Ccm; specifisches Gewicht 1017; Urin ohne Eiweiss. — Pat. ist ein grosser, auffallend kräftiger, musculöser Mann.

Am 20. Februar nimmt das Fieber ab, eine Laryngeal- oder Trachealstenose besteht nicht mehr; dagegen dauert die rechtseitige Bronchostenose weiter.

Am 21. Fieber bis 38,6. Urin stark eiweisshaltig. Harnmenge 1050; specifisches Gewicht 1012; saure Reaction.

In der 24stündigen Harnmenge finden sich:

Chlornatrium	5,6 grm
Harnstoff	46,6 „
Harnsäure	0,7 „

22. Harnmenge 850; specifisches Gewicht 1016; nur noch eine Spur Eiweiss nachweisbar.

Noch einzelne Croupmembranen werden ausgehustet.

23. Harnmenge 600; specifisches Gewicht 1017; wieder viel Eiweiss.

24. Temp. 37,0 — 38,4; Puls 80 — 92; Respir. 24 — 32, kaum noch angestrengt. Dyspnoe, Husten, Livor nur noch unbedeutend; Aphonie verschwunden; im Larynx kein Belag mehr zu erkennen. Bronchostenose verschwunden. Bronchitisch catarrhalischer Auswurf mit Blutbeimischung.

Acute Nephritis; Harnmenge 450; specifisches Gewicht 1013; Harn etwas trübe, doch nicht auffallend dunkel. Starker Eiweissgehalt. Kein freies Blut. Im Sediment eine Masse von Cylindern der verschiedensten Dimensionen, und zwar hyaline, granulirte, z. B. mit Epithelien oder zerfallenen Blutkörperchen bedeckte, darunter sehr lange Formen.

25. Fieberlosigkeit. Harnmenge 500; specifisches Gewicht 1017.

26. Gutes Befinden. Harnmenge 400; specifisches Gewicht 1013; ziemlich starker Eiweissgehalt. Sediment wie oben.

27. Harnmenge 600, am 28. 800, specifisches Gewicht 1013. Eiweissgehalt unverändert, weniger Cylinder. Temperatur 36,6—37,9; Puls 72 — 88; Resp. 24 — 32. Gutes subjectives und objectives Befinden.

1. März. Harnmenge vom 28. Februar 600 Ccm; specifisches Gewicht 1013; saure Reaction; starker Eiweissgehalt.

In den 600 Ccm Harn finden sich 1,08 grm Chlornatrium; Harnstoff 11,16 grm.

Nach ruhig verbrachter Nacht wird Pat. Morgens 10 Uhr ganz plötzlich und unerwartet von urämischen Anfällen ergriffen; dieselben werden jeweilen durch Schwindelgefühl eingeleitet, worauf rasch Bewusstlosigkeit eintritt; Pat. wird im Gesicht zunächst blass, sieht sehr ängstlich aus; dann wird die Athmung

frequent, mühsam, keuchend, stossweise, das Gesicht wird cyanotisch; auf eine Reihe convulsiver Inspirationen hört jede Athmungsbewegung für $\frac{1}{2}$—$\frac{3}{4}$ Minuten vollständig auf; gleichzeitig cessirt der Puls, nachdem er vorher kleiner, unregelmässig und sehr langsam geworden war (bis auf 24 Schläge in der Minute); dann beginnen wieder convulsive In- und Exspirationen, der Puls stellt sich ein, ohne jedoch bis zum Tod über 64 Schläge in der Minute zu steigen. Der Anfall endet in der Regel mit Erbrechen, die erbrochenen Massen reagiren sauer. Pat. gelangt wieder zum Bewusstsein. — Ausnahmsweise werden auf der Höhe des Anfalls Zwangsbewegungen der Bulbi nach links oder rechts oben, sowie leichte Convulsionen in den Gebieten des N. facialis und in den Armen beobachtet. Die Körpertemperatur hält sich während des Anfalls zwischen 35,4 und 37,4 und bleibt innerhalb dieser Grenzen bis zum Tod. Meist folgen sich 3—6 Anfälle rasch auf einander; sie sind von kurzer Dauer.

Im Laufe des Tages wird ein Quantum Schweiss aufgefangen; derselbe enthält 1,12 $^0/_0$ Harnstoff, während der normale Schweiss nach Bestimmungen von Favre auf 1000 Theile bloss 0,04 Theile Harnstoff enthält.

2. März. Seit Eintritt der Urämie, d. h. seit 24 Stunden, haben sich die beschriebenen Anfälle unaufhaltsam wiederholt; es werden 252 Einzelanfälle gezählt; jetzt liegt Pat. soporös da, blass, livid, collabirt; Puls unfühlbar; Respiration krampfhaft; heftige Action der Auxiliarmuskeln. Tod $9\frac{1}{2}$ Uhr Vormittags.

Sectionsbefund (24 Stunden nach dem Tod): Dunkle trockne Musculatur. Blasser kräftiger Herzmuskel, rechter Ventrikel schlaff, linker contrahirt. — In den Morgagni'schen Taschen eitrige Flüssigkeit; leichte membranöse Beläge auf den geschwellten, nicht defecten Stimmbändern; auf der sehr stark injicirten Trachealschleimhaut einige dünne, leicht abhebbare croupöse Membranen. — Linke Lunge bis auf einige atelectatische Stellen der geblähten Ränder und der Spitze lufthaltig, etwas ödematös; Bronchialschleimhaut stark violett injicirt, stellenweise mit schleimeitrigen Massen belegt, auch wohl mit leicht abhebbaren dünnen Croupmembranen. In einem grösseren Bronchus des Unterlappens steckt noch ein croupöses eitrig infiltrirtes brüchiges Gerinsel. Aus den feineren Bronchien, besonders des Unterlappens, lassen sich theils spärliche croupöse Gerinsel, theils schleimeitrige Massen herausdrücken. — Rechte Lunge: Schleimhaut der grossen Bronchien intensiv violett injicirt; an der Theilungsstelle des Hauptbronchus in der Ausdehnung eines Francstückes weissliche, ohne Defect der Schleimhaut nicht ablösbare Auflagerungen; in der nächsten Umgebung liegen einige leicht abhebbare Croupmembranen. Bronchien des Oberlappens nahezu normal, der anderen Lappen wie links. Im Mittellappen einige frische bronchopneumonische Heerde. — Milz geschwellt, Parenchym derb, Follikel deutlich — Anämie des Hirns.

Nieren, namentlich im Dickendurchmesser, stark vergrössert. Kapsel leicht abziehbar, Oberfläche glatt, von grauvioletter Farbe; Venulae stellatae stark gefüllt. Auf dem Durchschnitt das Parenchym, be-

sonders der Rinde geschwellt, dabei ziemlich derb; die Corticalis blutreich, aus vielen kleineren Gefässen entleeren sich Blutpunkte; Glomeruli als rothe Punkte sehr deutlich sichtbar. Farbe der Rinde im Allgemeinen grauröthlich, mit zahlreichen fleckigen und streifigen trübgelbweissen Einlagerungen. Pyramiden dunkelblauroth mit hellerer Streifung.

Die übrigen Organe ohne wesentliche Befunde.

Mikroskopische Untersuchung der Nieren.

Dieselbe geschah an mit Alcohol gehärteten Präparatstücken, so dass sich über gewisse Veränderungen, z. B. Verfettung, nichts aussagen lässt. Was die in Anwendung kommende Technik betrifft, so hatte dieselbe hauptsächlich folgenden Anforderungen Genüge zu leisten: Die räumlichen Beziehungen zwischen Capillarinhalt und Capillarwandung müssen sich vollständig klar überblicken lassen; man ist sonach auf die Anfertigung dünnster Schnitte angewiesen, welche durch Isolations- und Zerzupfungspräparate niemals ersetzt werden können; die natürliche Lagerung der Theile zu einander muss auch während des Schneidens vollständig unberührt bleiben. — Die besten Resultate lieferte eine Imprägnation mit Celloidin, Erhärten in Spiritus, Ausziehen des letzteren durch Wasser und Anfertigung der Schnitte mit dem Gefriermikrotom. Das lästige Ausfallen der Theile, besonders der Glomeruli lässt sich so in erwünschter Weise vermeiden. Zur Kernfärbung wurde Alauncarmin verwandt, verbunden mit einer leichten diffusen Färbung durch Eosin.

Die pathologischen Veränderungen sind im Wesentlichen auf die Glomeruli beschränkt, welche in so diffuser Weise und in so gleichmässiger Intensität erkrankt erscheinen, dass es an 60—70 Schnitten nicht gelingt, auch nur einen völlig normalen Knäuel nachzuweisen. Die Binnenräume der Kapsel enthalten durchweg mehr oder weniger, z. Th. sehr reichliche körnige oder mehr fädige Gerinnungsmassen, selten rothe Blutkörperchen und auch weisse Blutkörperchen lassen sich nur ausnahmsweise erkennen; dagegen finden sich sehr reichliche abgestossene Glomerulusepithelien, z. Th. noch kernhaltig, in ihrer über die Fläche gekrümmten Form erhalten, z. Th. zu kugeligen, kernlosen, körnigen oder mehr homogenen blasigen gequollenen Gebilden umgewandelt. Das Kapselepithel zeigt nur geringe Veränderungen, Schwellung der Kerne, hie und da auch des Protoplasmas. — Die Glomeruli mitsammt ihrer Kapsel sind durchweg hochgradig vergrössert und es fällt nicht schwer, nachzuweisen, dass diese Vergrösserung auf einer starken Erweiterung der Capillarschlingen beruht. Die Kerne der Glomeruli zeigen eine mässig starke Verminderung ihrer Zahl, und man bemerkt bei stärkerer Vergrösserung sehr leicht, dass das Knäuelepithel durch massenhafte Abstossung abgenommen hat, so dass vielfach die Capillarschlingen, insbesondere an der Knäuelperipherie, von Epithel entblösst, nackt daliegen. Die noch vorhandenen, häufig nur noch locker aufsitzenden, Epithelien zeigen z. Th. Schwellung ihres Protoplasmas und der Kerne; vielfach sieht man auch 2—3 Kerne in einer Zelle, die z. Th. abnorm stark tingirt und mehr bröckelig erscheinen, so dass

man öfters nicht den Eindruck einer Kernvermehrung, sondern eines Kernzerfalles erhält. Die Wände der erweiterten Glomeruluscapillaren sind durchweg zart, homogen, von einem doppelten Contur begrenzt, nirgends verdickt. Dem makroskopischen Bilde an der Leiche entsprechend, sind sie dicht mit rothen Blutkörperchen erfüllt, die aber, durch die Alcoholconservirung zu „Schatten" abgeblasst, die übrigen Inhaltsmassen in voller Klarheit hervortreten lassen. Von einem thrombotischen Verschlusse der Capillarlumina ist durchaus nirgends die Rede; ganz vereinzelte meist mehr central im Glomerulus gelegene Capillaren enthalten reihenweise angeordnete intensiv gefärbte Rundzellen, welche das charakteristische Aussehen von weissen Blutkörperchen darbieten.

In grösster Uebersichtlichkeit zeigt sich nun insbesondere an Querschnitten der durch die pralle Blutfüllung gleichsam natürlich injicirten Knäuelcapillaren, dass eine hochgradige Zunahme der Endothelkerne vorliegt. Dieselben haben z. Th. normale Configuration, d. h. sie erscheinen auf dem Schnitt flach, länglich, annähernd spindelförmig, in der Regel aber sind sie etwas geschwellt, mehr oval; sie sind im Ganzen kleiner als die Epithelkerne und färben sich intensiver. Kernlos ist fast kein Capillarquer- oder Schrägschnitt; gerade auch die peripheren Capillarschlingen enthalten häufig sogar mehrere Endothelkerne. Dieselben lassen z. Th. kein nachweisbares Zellprotoplasma erkennen, nicht selten dagegen sieht man ein zartes Protoplasma, welches an den beiden Polen mit der Capillarwand zusammenfliesst. In der Regel besteht ein inniger Contact zwischen Kern und Capillarwand, häufig aber scheint sich der erstere von ihr ablösen zu wollen und stellenweise liegen derlei Kerne, z. Th. von einem zarten Protoplasma eingehüllt, einzeln oder in Mehrzahl frei im Lumen der Capillaren, so dass dasselbe ausnahmsweise vollständig von diesen ovalen Kernen ausgefüllt wird. Nicht selten sieht man Bilder, die möglicherweise als Kerntheilung zu deuten sind; so finden sich, gerade auch wieder hie und da an peripheren Capillarschlingen grosse flache, die Circumferenz der Wandung zur Hälfte oder zwei Dritteln einnehmende halbmondförmige Kerne, welche in der Mitte eine leichte Einsenkung und Scheidung erkennen lassen; an andern Stellen liegen zwei ovale Kerne, der Wand adhärent, dicht neben einander, die Längsaxe gegen das Lumen der Capillaren gerichtet.

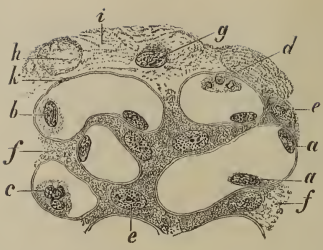

Figur 4.

a Capillarkerne,
b geschwellte Endothelzelle,
c Endothelzelle mit 3 Kernen,
d Endothelzelle mit Kernzerfall,
e Epithelkern,
f Protoplasma des Epithels,
g h Desquamirte Glomerulusepithelien,
i Gerinnungsmassen im Kapselraum,
k Wandung einer periph. Capillare.

Andererseits finden sich auch Endothelzellen (Fig. 4 *d*), deren Protoplasma gequollen, blasskörnig erscheint und mehrere z. Th. äusserst intensiv tingirte, bröckelige Kerne enthält, so dass man den Eindruck einer degenerativen Schwellung mit Kernzerfall erhält, während andere mehrkernige Endothelien (*k*) in Proliferation begriffen scheinen. Häufig liegen gruppenweise blasse oder intensiv gsfärbte bröcklige Zerfallskörper im Capillarraume.

Ganz ähnlichen Bildern von Schwellung des Protoplasmas und der Kerne, von Kernwucherung und Zerfall, von Loslösung von der Capillarwand begegnet man sehr häufig in den durchweg sehr weiten Vasa afferentia und ihren ersten Verzweigungen, in kleinen Arterien und namentlich in den dilatirten intertubulären Capillaren des Labyrinthes, wo die buckelförmig sich vorwölbenden Zellen mit den mächtigen Kernen nicht selten das Lumen mehr oder weniger ausfüllen. Die Blutmassen in diesen Gefässen schliessen öfters mehrkernige, z. Th. plättchenförmige, z. Th. mehr schollige Gebilde ein, welche kaum anders denn als desquamirte Endothelien aufzufassen sein dürften.

Die Befunde am übrigen Parenchym sind einfach. Die Epithelien aller Harnkanälchen-Systeme sind fast durchweg erhalten, nur ausnahmsweise ist der Zellsaum defect; die Kerntinction ist eine normale. Nach dem Sectionsprotokoll müssen wohl leichte Verfettungszustände bestanden haben. Einzelne Epithelzellen der absteigenden Schleifenschenkel schliessen gelbe, körnige Pigmentmassen ein. Die Harnkanälchen verschiedener Ordnung enthalten sehr häufig hyaline oder körnige Gerinnungsmassen, ferner, in letzteren eingebettet, oder für sich zahlreiche mehr oder weniger veränderte Glomerulusepithelien, spärliche rothe oder weisse Blutkörperchen und intensiv sich färbende

Zerfallskörner. — Sehr unbedeutende perivenöse kleinzellige Infiltration, namentlich in der Grenzschicht und subcapsulär. Die Venen sind hochgradigst ausgedehnt, ihre Wandungen verdünnt; wiederholt findet man Rupturen derselben mit Einriss benachbarter Grundlamellen, so dass die Masse der rothen Blutkörperchen aus dem Venenlumen direct sich in die Harnkanälchen erstreckt, Blutungen, welche wahrscheinlich als agonale zu bezeichnen sind. — In der Wandung einiger kleiner Arterien finden sich hyaline schollige Herde in der Adventitia, die Eosin gerne annehmen. Mikroorganismen lassen sich in den Nieren nirgends nachweisen.

Ich hebe ausdrücklich hervor, dass die gegebene Abbildung keineswegs Capillaren wiedergiebt, welche besonders stark afficirt waren; im Gegentheil liefern die Präparate sehr häufig noch weit prägnantere Bilder.

Fassen wir schliesslich Krankheitsbild und anatomische Schilderung zusammen, so haben wir eine acute, den Patienten nach kurzer Dauer durch eine äusserst stürmische urämische Intoxication vom Leben zum Tod bringende Nephritis vor uns, deren anatomische Unterlagen sich wesentlich auf die Glomeruli beschränken. Die histologischen Veränderungen bestehen einestheils in einer ausgesprochenen Desquamation des Glomerulusepithels, andererseits in einer sehr diffus verbreiteten Läsion der specifischen Gefässelemente, der Endothelien in erster Linie der Malpighi'schen Körperchen, dann aber auch der intertubulären Capillaren des Labyrinthes und einiger Arterien. Mit einer regen Wucherung der Endothelien geht Hand in Hand ein degenerativer Zerfall des neugebildeten und des alten Zell- beziehungsweise Kernmateriales. Die Glomeruli erscheinen dabei schon makroskopisch gross, blutüberfüllt, als Theilerscheinung der Wirkung der entzündlichen Gefässalteration, und die histologische Untersuchung ergibt keinerlei Anhaltspunkte für die Annahme, dass eine Verlegung der Capillarbahnen der Glomeruli, sei es durch Wandverdickung, sei es durch Anhäufung zelliger Elemente, sei es durch thrombotischen Verschluss in irgendwie erheblicher Ausdehnung während des Lebens vorgelegen hätte.

Wie erklären sich nun die so gewaltigen Erscheinungen während des Lebens aus den nur mit Mühe nachzuweisenden anatomischen Veränderungen der Glomeruli?

Die Anhänger der Lehre, welche sowohl im anatomischen, als im functionellen Sinne den Schwerpunkt bei der Nephritis auf die

epithelialen Läsionen legt, dürften nicht verfehlen, auf die vorhandene Epitheldesquamation der Knäuel hinzuweisen. Aber so aufrichtig man der Auffassung Cohnheim's, der im Glomerulus ein secretorisches Organ sieht, anhängen mag, eine noch so hochgradige Epithelveränderung für sich allein vermag nicht, das klinische Bild der Nephritis, die starke Albuminurie, den reichlichen Austritt rother und weisser Blutkörper in die Erscheinung treten zu lassen. Sieht man die hauptsächlichste secretorische Function des Glomerulus darin, wohl Wasser, nicht aber Serumeiweiss und geformte Elemente aus dem Blute in die Nieren übertreten zu lassen, so wird ein auch noch so vollkommener Wegfall der specifischen Drüsenelemente zunächst nur die Glomeruluscapillaren in die gleiche functionelle Lage, wie die übrigen Capillaren des Körpers, welche keinen secretorischen Organen eingefügt sind, versetzen; wir dürfen somit der Epitheldesquamation für die Symptomatologie der acuten Nephritis kaum eine grössere Bedeutung zuschreiben, als dass dieselbe in erster Linie eine geringfügige Albuminurie hervorzurufen vermag; damit stimmen auch klinische und anatomische Erfahrungen wohl überein; nicht sogar selten begegnet man derartigen Epithelläsionen der Glomeruli, ohne dass während des Lebens die Symptome der Nephritis vertreten gewesen waren.

Wir sehen uns deshalb genöthigt, auf die Veränderungen der Gefässwand selber in erster Linie zurückzugreifen, und ich glaube, die Beobachtung berechtigt zu dem Satze, dass eine fast ausschliesslich auf die Glomeruli beschränkte entzündliche Gefässalteration, verbunden mit ihren gewohnten Circulationsstörungen, welche sich wesentlich in der verlangsamten Blutströmung manifestiren, genügt, das volle klinische Bild der acuten Nephritis, ja sogar den Tod an rapid verlaufender Urämie hervorzurufen. Friedlaender (l. c. pag. 87) hat den Vorschlag gemacht, „den Namen Glomerulonephritis für diejenige Affection zu reserviren, bei welcher eine Undurchgängigkeit des Glomerulus vorliegt". Ich sehe indessen nicht ein, warum man einer solchen Form der Nierenentzündung, wie sie oben beschrieben wurde, nicht auch den Namen der Glomerulonephritis geben sollte; mir scheint, als ob diese Bezeichnung allen Nierenentzündungen beigelegt werden dürfte, welche sich anatomisch auf die Malpighi'schen Körperchen beschränken.

Aber auch die Untersuchungen von Langhans, Fried-

laender etc. dürften auf Grund der geschilderten Befunde im Sinne der Capillarkernwucherung kaum mehr anzuzweifeln sein, wenn gleich sie durch weitere Processe, Wandverdickungen der Capillaren, vielleicht auch thrombotische Verschlüsse, weniger übersichtlich sich darstellen. Es ist mir nicht unwahrscheinlich, dass die Fetttröpfchen, welche Langhans inmitten der körnigen Inhaltsmassen der Capillaren sah, als Producte fettigen Zerfalles des gewucherten Endothels zu deuten sind; in meinem Falle lag leider die Möglichkeit nicht vor, diesen Punkt klarzustellen.

IV. Acute Nephritis bei Opiumvergiftung.

Am 26. Mai 1882 wird Abends 8 Uhr auf die medicinische Klinik in Zürich ein 35jähriger Kutscher aufgenommen, der nach dem ärztlichen Zeugnisse in einer Wirthschaft bewusstlos, mit schnarchender Respiration, livider Gesichtsfarbe aufgefunden wurde; neben dem Kranken lag ein Fläschchen mit einem Rest von Flüssigkeit.

Nach späteren Erhebungen hatte Pat. 30,0 grm Tct. opii simplex (= 3,0 grm Opium) in selbstmörderischer Absicht genossen.

Bei der Aufnahme vollständiges Coma; jede Reaction aufgehoben; keine Reflexe. Cyanose des Gesichtes; Augen geschlossen, Bulbi nach oben gewendet, Pupillen reactionslos, aufs höchste contrahirt; kein Cornealreflex. Stetes Zurückfallen der Zunge.

Behandlung: Auswaschung des Magens. Injectionen von Atropin und Pilocarpin; Stimulation.

$9^1/_2$ Uhr: Trachealrasseln, äusserste Cyanose. Puls relativ voll und kräftig.

Aderlass von 480ccm.

11 Uhr. Cyanose geringer. Tabacksblasen. Respiration 10, regelmässig, Puls 120, ziemlich voll und kräftig.

$11^1/_2$ Uhr. Temp. 35,8; Puls 120, regelmässig, etwas schwächer; Resp. 10; hie und da Cheyne-Stokes'sches Phänomen; leichtes Trachealrasseln.

27. Zwei Uhr Morgens. Temp. 37,4; Puls 112, besser; Resp. 6—9, unregelmässig. Cornealreflex stellt sich ein.

Temperatur bei stündlicher Messung: 38,8; 38,4; 38,4; 38,0.

Gegen 6 Uhr Morgens schlägt Pat. die Augen auf, blickt um sich, greift mit der Hand ins Gesicht und gibt dann bald über Namen etc. Bescheid. Starkes Hautjucken. Pupillen noch eng, ohne Reaction. Hie und da zuckende Bewegungen im Gesicht und den Armen. Starker Schweiss. — Blase leer. Im Lauf des Tages erholt sich Pat. allmählich wieder. Keine Urinentleerung.

28. In der Nacht von gestern auf heute entleerte Pat. 300ccm Urin; starker Eiweissgehalt; im Sediment ziemlich reichliche rothe und weisse Blutkörperchen, ferner zahlreiche z. Th. mit Blutkörperchen bedeckte hyaline und granulirte Cylinder und einzelne Epithelien aus der Blase.

29. Urinmenge 1100; Qualität des Harns unverändert. Wesentliche Besserung. Cyanose verschwunden; Pupillen immer noch eng, doch reagirend.

Im Harn, der vom 28./29. entleert wurde, lässt sich kein Opium nachweisen.

30. Harnmenge 1700; specif. Gewicht 1013; noch etwas Eiweissgehalt; Sediment nur noch unbedeutend.

31. Harnmenge 1900^{ccm}; Eiweiss verschwunden; kein Sediment mehr.

Die vermehrten Harnmengen dauern (ohne therapeutische Maassregeln) noch einige Tage fort. Hartnäckige Obstipation. Langsame Reconvalescenz. Entlassung am 23. Juni.

Albuminurie geringen Grades wird bekanntlich bei Opium- resp. Morphiumvergiftungen nicht gerade selten beobachtet; dagegen gelang es mir nicht, Fälle in der Literatur zu finden, in denen der Eiweissgehalt ein sehr erheblicher wurde, wo endlich das gleichzeitige Vorhandensein von rothen und weissen Blutkörpern in reichlicher Anzahl, ferner von zahlreichen Cylindern, verbunden mit einer hochgradigen Herabsetzung der Harnmenge, das Bild einer acuten Nephritis hervorrief; in der vorliegenden Beobachtung bestand sogar mindestens 24 Stunden lang Anurie.

Man könnte nun zur Erklärung der Harnbeschaffenheit annehmen, dass das Opium, welches nachgewiesenermaassen hauptsächlich durch die Exurese aus dem Körper wieder entfernt wird, das Nierengewebe direct schädigen und einen entzündlichen Zustand insbesondere der Glomeruli hervorrufen würde, so dass man eine acute Intoxicationsnephritis wie z. B. bei der Cantharidinvergiftung vor sich hätte. Ich habe in dieser Richtung eine Reihe von Versuchen an Hunden und weissen Ratten angestellt, gelangte aber nicht dazu, eine Harnbeschaffenheit zu erzielen, aus welcher man eine Nephritis hätte erschliessen können; geringe Albuminurie ohne Formelemente, in einem Falle ziemlich starke Blutbeimischung, genügten nicht, um den primär entzündlichen Charakter der Nierenläsion anzunehmen. Anatomisch befanden sich die epithelialen Bestandtheile der Harnkanälchen in normalem Zustande; von entzündlichen Infiltrationen liess sich durchaus nichts nachweisen; auch die Epithelien der Glomeruli und der Bowman'schen Kapseln erschienen unverändert. Dagegen war die Blutvertheilung stets eine abnorme; die Venen der Rinde zeigten sich hochgradig erweitert, prall mit Blut gefüllt; stellenweise fanden sich im Labyrinth blutige Infiltrationen mit Verdrängung und Zertrümmerung von Harnkanälchen; die Blutungen gingen anscheinend von kleinen Venen aus. Auch die Capillaren der Rinde, insbesondere einer Anzahl von Glomeruli,

waren weit und prall mit Blut gefüllt. Der Binnenraum zahlreicher Glomeruluskapseln enthielt etwas körnige Gerinnungsmassen (an durch Kochen oder Alcohol behandelten Nierenstücken).

Scheint demnach Morphium oder Opium bei der Ausscheidung durch die Nieren keine directe entzündliche Alteration hervorrufen zu können, so liegt es nahe, für die beobachtete Albuminurie und Hämaturie die mit jeder einigermaassen intensiven derartigen Vergiftung verbundenen Kreislaufsstörungen und die daraus hervorgehenden veränderten Ernährungsverhältnisse der Nieren zur Erklärung heranzuziehen. Herabsetzung des arteriellen Blutdruckes, Ueberfüllung des venösen Kreislaufes sind Symptome, welche bei Opium- oder Morphiumintoxicationen bekanntlich mehr oder weniger in den Vordergrund treten, und welche sehr wohl genügen dürften, vielleicht nach Cohnheim'schen Anschauungen, die secretorischen Functionen des Glomerulusepithels dermaassen zu stören, dass die Knäuelcapillaren zunächst für Serumeiweiss, in höhern Graden auch für rothe Blutkörperchen durchlässig werden, ganz analog den Vorgängen bei mangelhaft compensirten Herzfehlern etc. Möglich auch, dass die Hämaturie z. Th. durch die venösen Blutungen in der Rinde, welche wohl per diapedesin entstanden sein mögen, mit verursacht wird.

Auch in dem oben mitgetheilten Falle möchte ich diese Entstehung der abnormen Harnbeschaffenheit annehmen; nur erstreckte sich der ernährungsstörende Einfluss der veränderten Circulationsverhältnisse nicht bloss auf die Glomerulusepithelien, sondern auch auf die Knäuelcapillaren selber, so dass grössere Mengen Eiweiss, ferner neben rothen auch zahlreiche weisse Blutkörperchen in den Harn gelangten. Die Entstehung der Cylinder darf man wohl anstandslos auf Gerinnung des aus den Glomeruli ausgeschiedenen Eiweisses beziehen. Diese supponirte Alteration der Glomeruluscapillaren kann kaum anders denn als eine entzündliche bezeichnet werden. Indessen handelte es sich nicht um eine tiefere Erkrankung der Glomeruli, wie schon aus der bloss viertägigen Albuminurie und dem raschen Ansteigen der Harnmengen mit baldiger Polyurie hervorgeht. Auch in diesem Falle liess sich schon in dem Harn der zweiten vierundzwanzigstündigen Periode, in welcher die Exurese wieder vor sich ging, kein Opium mehr nachweisen.

II.

Zur Histogenese

des

periostalen Callus

von

Dr. E. Krafft.

Mit 2 lithographischen Tafeln.

Mit der Histogenese der Callusbildung haben sich neuerdings Hofmokl[1]), Maas[2]), Lossen[3]), Bajardi[4]), Kassowitz[5]) und Bruns[6]) beschäftigt und Letzterer gibt zugleich eine Zusammenstellung der einschlägigen Literatur. Die Ansichten der Autoren über Herkunft und Bedeutung der bei diesem Processe mitwirkenden formativen Elemente gehen indessen vielfach auseinander. Es sind ferner hauptsächlich nur die späteren Stadien, namentlich diejenigen der Ossification und der Rückbildung des Callus, über welche sich die genannten Autoren verbreiten, so dass erneute Untersuchungen über die Genese des Callus, zumal an seinen ersten Bildungstagen gerechtfertigt erscheinen. In nachstehender Arbeit beabsichtige ich, nur mit der vom Periost ausgehenden Gewebsneubildung mich zu befassen, ohne auf die Rolle, welche das Markgewebe bei der Callusbildung spielt, einzugehen.

Es soll des Genaueren nachgewiesen werden, welchen Antheil die einzelnen Bestandtheile des Periostes an dem Aufbau des Callus nehmen, durch welche Vorgänge die Gewebsneubildung eingeleitet wird und welche Bedeutung den einzelnen Processen zukommt.

---

1) Hofmokl, Ueber Callusbildung. Stricker's Jahrbücher 1874.

2) H. Maas, Ueber das Wachsthum und die Regeneration der Röhrenknochen mit besonderer Berücksichtigung der Callusbildung. v. Langenbecks Archiv f. kl. Chirurg. XX. 4. H.

3) Lossen, Rückbildung des Callus. Virchow's Arch. Bd. 55.

4) D. Bajardi, Ueber die Bildung und Rückbildung des Callus bei den Brüchen der Röhrenknochen. Moleschott's Untersuchungen XII. 3.|4. Heft.

5) Kassowitz, Die normale Ossification etc. Wien 1881.

6) P. Bruns, Lehre von den Knochenbrüchen. Deutsche Chirurgie, Billroth-Luecke. Lf. 27. I.

Von den oben erwähnten Autoren vertritt Maas die Ansicht, dass das bei der Fracturheilung sich neubildende Gewebe eine Leistung der Leucocythen, also der emigrirten farblosen Blutkörperchen sei. „Es sind keine anderen Elemente als die extravasirten farblosen Blutkörperchen, aus denen zunächst grosse Bildungszellen werden, welche, indem ihnen von den alten und neuen Periostgefässen gerade das geeignete Material zugeführt wird, erst den knorpeligen und dann den knöchernen Callus hervorbringen.“ Maas stützt seine Anschauung wesentlich auf die Resultate von Zinnoberinjectionen, welche ergaben, dass in grösseren Mengen in das subcutane Gewebe eingeführter Zinnober nach fünf Wochen zum Theil in den Zellen des Periostes, des Callus und des Knochenmarkes wiederzufinden ist. Er ist danach der Ansicht, dass die Bildung des periostalen Keimgewebes in ähnlicher Weise wie die Granulationsbildung erfolge, dass die Wanderzellen zu grösseren Bildungszellen und weiterhin zu fixen Gewebszellen werden.

Gegen die Richtigkeit dieser Anschauungen sprechen schon die von Ollier und von Maas selbst mit Periosstücken angestellten Transplantationsexperimente, indem dieselben den Nachweis leisten, dass aus ihrer Verbindung losgelöste und in irgend ein anderes Gewebe verpflanzte Periosstücke wuchern und neuen Knochen bilden können. Die Beobachtung, dass die Zellen des Callus einen Theil des vor Wochen eingeführten Zinnobers enthalten, beweist nur, dass der letztere in irgend einer Weise in das Keimgewebe gelangt und hier von den Zellen desselben aufgenommen wird. Ein Uebergang von Wanderzellen in fixe Gewebselemente darf aus dieser Beobachtung noch nicht als bewiesen angesehen werden. Die Anwesenheit des Zinnobers im Callus lässt sich z. B. auch so erklären, dass Wanderzellen denselben dem Keimgewebe des Callus zugetragen haben, dass sie dann im Keimgewebe ihren Untergang fanden, während die Zinnoberkörner in die Zellen des letzteren aufgenommen werden.

Auf dem ganz entgegengesetzten Standpunkte steht Hueter, indem er die acute Hyperaemie, die Exsudation und die Emigration von Leucocythen, welche im zerrissenen Periost auftreten, kurz die Entzündung nur als die mechanische Folge einer durch Quetschung und Zerreissung von Gefässen bedingten Circulationsstörung betrachtet, ohne ihr formative Bedeutung beizulegen. Nach ihm entsteht der Callus durch Wucherung des Periostes, und er bezeichnet dessen Bildung als eine „mechanisch angeregte Gewebshyperplasie.“

Auch P. Bruns[1]) fasst dieselbe „als einen auf entzündlichem Wege eingeleiteten Regenerationsvorgang auf", der nur im Beginn von den entzündlichen Erscheinungen begleitet ist, welche durch den traumatischen Reiz hervorgerufen werden.

Eine neuere Arbeit von Bajardi beschäftigt sich eingehender mit den histogenetischen Vorgängen am Periost an den ersten Tagen nach der Fractur. Er constatirte, dass zuerst ein Stadium der „Zellenwucherung" oder der zelligen Infiltration eintritt, dass dann (ca. 52 Stunden nach dem Trauma) ein „Stadium der Differenzirung sowohl der zelligen Elemente als der Grundsubstanz der osteogenetischen Zone" sich unterscheiden lässt, welchem sich sofort die Bildung rudimentärer, osteoider Bälkchen anschliesst, die von der Knochenrinde ausgehend, dem Verlaufe der Gefässe folgend in der osteogenetischen Schicht sich vordrängen, während die fibröse Schicht des Periostes, von der Infiltration abgesehen, keine nennenswerthe Veränderung erleidet. Am 4. Tage treten in der Nähe des Bruchendes Inseln hyalinen Knorpels auf, „dessen Grundsubstanz von den elastischen Fasern analogen Gebilden" durchsetzt ist.

Nach den in der Literatur enthaltenen Angaben kommen also in den ersten Stadien der Fracturheilung sowohl entzündliche Processe, als auch regenerative Wucherungen vor und es erscheint danach in erster Linie geboten, die Bedeutung der Entzündung, sowie deren Beziehung zu der specifischen Gewebsneubildung näher zu untersuchen. Es ist zu entscheiden, ob die Gewebsneubildung ein Product der Entzündung ist, oder ob Entzündung und regenerative Gewebsneubildung unabhängig von einander verlaufen, oder ob letztere zwar ein Process eigener Art ist, indessen durch die Entzündung ausgelöst wird.

Die Erörterung dieser Punkte erheischt zunächst eine Entscheidung der Frage, ob die Leukocythen in osteoplastische und chondroplastische Bildungszellen sich umwandeln, welche an dem Aufbau des Callus wesentlichen Antheil nehmen.

Weiterhin ist genau zu untersuchen, in welcher Weise das Keimgewebe entsteht, wie aus demselben die einzelnen Bestandtheile des Callus hervorgehen und welche Rolle hierbei die entzündlichen Vorgänge im Periost spielen.

Als Massstab zur Beurtheilung der Wucherungsvorgänge dienten mir wesentlich die Kerntheilungsfiguren. Sie gestatten, über die

---

1) l. c.

Intensität der Proliferation der präformirten, fixen Gewebsbestandtheile sich eine Vorstellung zu machen, und sind sehr geeignet, über die Bedeutung der verschiedenen Gewebsbestandtheile als Gewebebildner Aufschluss zu geben. Es war desshalb angezeigt, die Gewebsfixationen in diesem Sinne vorzunehmen.

Als Untersuchungsobject dienten mir weisse Ratten, welchen meistens ein Oberschenkel gebrochen wurde. Um nicht durch die normalen Bildungsprocesse an den Knochen jüngerer Thiere die Beurtheilung der regenerativen Vorgänge trüben zu lassen, wurden meist alte Thiere genommen. Nach Verlauf der jeweilig festgesetzten Zeit (12—14 Stunden bis 6 Tagen) wurden die Thiere durch Leuchtgas getödtet und möglichst schnell die Präparation der zum Einlegen in die Fixationsflüssigkeit bestimmten Theile vorgenommen. Es wurde entweder das Periost vom Fracturende an vorsichtig abgezogen und mit dem Knochen oder auf Fliesspapier ausgebreitet in die Fixationsflüssigkeit gelegt, oder die Fracturstümpfe wurden isolirt und zu Uebersichtsschnitten ganz gehärtet.

Ich härtete in Alkohol, Müller'scher Flüssigkeit, 1 % Osmiumsäure und versuchte Combinationen von Müller'scher Flüssigkeit mit Osmiumsäure, doch gab das Flemming'sche Chromsäure-Osmium-Essigsäuregemisch [1])

Chromsäure	0,25 gramm	}	in 100,0 gramm Wasser.
Osmiumsäure	0,1 „		
Essigsäure	0,1 „		

das ich kurz als Flemming'sche Lösung bezeichnen will, für viele feinere Details die besten Präparate, in denen vor Allem die Kerne und ihre Theilungsfiguren gut fixirt waren. Auch für die Beurtheilung der Zellform, des Protoplasmas sowie der für die Fixation überaus difficilen wasserreichen Zwischensubstanz liessen sich dieselben bis zu gewissem Grade und unter Controlle an anders fixirten Präparaten verwerthen. Für die Fixation des Blutes der Gefässe, der etwaigen Hämorrhagieen sowie der protoplasmatischen Zellconturen diente zur Ergänzung der Flemming'schen Fixationsmethode eine Härtung in 1 % Ueberosmiumsäure, die jedoch für unsere Objecte zur Darstellung der Kernformationen gar nichts leistete.

Die Kernfigurfixationen gewann ich fast nur an abgezogenen und schnell in die Fixationsflüssigkeit gebrachten Perioststückchen,

1) Flemming, Zellsubstanz, Kern- und Zelltheilung. Leipzig 1882.

da bei der Schnelligkeit des Ablaufes des karyokinetischen Vorganges das Eindringen der Härtungsflüssigkeit in die in toto eingelegten Stümpfe zu langsam vor sich geht. Zur Fixation der Kernfiguren in loco scheint uns Injection der betreffenden Flüssigkeit mit feinsten Canülen in die Gewebe nöthig; ebenso zum Studium der Kerntheilungsvorgänge bei Bildung des Markcallus, das wir einer weiteren Untersuchung vorbehalten. —

Die dem Knochen zunächst gelegene Keimschicht des Periostes, die „osteogenetische Zone", von Billroth als Cambiumschicht, von Virchow[1]) als Proliferationsschicht, von Ranvier[2]) als periostales Mark, von Strelzoff[3]) als osteoplastische Schicht bezeichnet, ist ein Ueberbleibsel specifisch modificirten, embryonalen Bindegewebes des chondroostalen Blastems und muss, so lange der Knochen nachwächst, in directer Abstammung von diesem ursprünglichen embryonalen Gewebe fortbestehen, ohne dessen Typus überhaupt je ganz zu verlieren. Demgemäss tritt auch bei allen Wucherungsvorgängen die Rückkehr zum embryonalen Typus deutlich hervor.

Die Zellen der Bildungszone bilden an dem ruhenden Perioste eine meist nur wenige Lagen dicke, an Bindegewebsfasern arme Schicht und unterscheiden sich von gewöhnlichen Bindegewebszellen durch die Grösse ihrer Kerne. Die Keimschicht differenzirt sich scharf gegen die äussere streifige Schicht, die Faserschicht, welche aus grosskernigen, den Bildungszellen der Keimschicht histogenetisch äquivalenten, meist spindelförmigen Zellen, sowie aus stark entwickelter fibrillärer Zwischensubstanz sich zusammensetzt.

Die arteriellen und venösen Hauptgefässe des Periostes verlaufen in der peripheren Faserschicht und senden in die Keimschicht ein verzweigtes Capillarsystem, das z. Th. aus weiten Endothelschläuchen mit protoplasmareichen, grosskernigen Zellen besteht.

An dem wachsenden jungen Knochen fällt die Knochenbildung, soweit es die periostale Leistung betrifft, ausschliesslich der Keimschicht zu. Bei der eine schnellere Gewebsneubildung erheischen-

---

1) Virchow, Ueber Bildung und Umbildung von Knochengewebe im menschlichen Körper. Monatsschrift der Berl. Academie Bd. VI p. 37.

2) Ranvier, De la préparation du tissu osseux avec le bleu d'aniline etc. Arch. de phys. norm. et path.

3) Strelzoff, Ueber die Histogenese der Knochen. Unters. aus dem path. Inst. zu Zürich I. H.

den Callusbildung nimmt auch die äussere Schicht an der Gewebsbildung Theil.

Das Periost der Fracturstümpfe zeigt 12 Stunden nach der Fractur makroskopisch starke Röthung in der Gegend des Fracturrandes. Nach zwei Tagen hat sich zur Röthung eine nach dem Fracturende zunehmende sulzige Verdickung hinzugesellt, welche weiterhin mit jedem Tage an Umfang zunimmt. Am ersten Tage ist die Röthung theils durch starke Füllung und Ausdehnung der Gefässe, theils durch grössere oder geringere serös-hämorrhagische Infiltration bedingt. Die Ränder der mechanisch getrennten Partieen des Periostes, des Knochens, sowie die Oeffnung des Markraumes sind mit fibrinös-hämorrhagischen Massen belegt. Auch unter dem Periost und in der angrenzenden Musculatur finden sich oft kleine Blutungen.

Ausser diesen directen Folgen der mechanischen Gewebszertrümmerung zeigen sich am ersten Tage da und dort die Anfänge einer Entzündung in Gestalt ausgetretener Leucocythen, so namentlich in den peripheren Theilen der streifigen Periostschicht und in dem daran anstossenden Bindegewebe. Extraperiostal finden sich auch grössere Exsudatherde, die reichliche, oft dicht zusammenliegende Leucocythen mit (Hämatoxylinfärbung) polymorphen Kernen enthalten. Die Keimschicht des Periostes zeigt in dieser Zeit vollkommen die Eigenschaften des ruhenden Gewebes, d. h. es finden sich keine auf Wucherung hinweisende Veränderungen an den fixen Elementen.

Bis zum zweiten Tage sind danach die histologischen Veränderungen am Periost durchaus beherrscht durch eine stetig zunehmende Exsudation, die als eine entzündliche angesehen werden muss. Die überwiegende Mehrzahl der die grösseren und kleineren Infiltrationsherde bildenden, sowie auch der einzeln im Gewebe zerstreuten Leucocythen zeigen sowohl am ersten als am zweiten Tage deutlich polymorphe Kernfiguren, ganz ähnlich denen, wie sie Arnold[1]) von den kleinen Zellen des Knochenmarkes und neuerdings auch von den Leucocythen der lienalen Leukämie beschrieben und als Theilungsfiguren nach dem Typus der Fragmentirung gedeutet hat (cf. Fig. 21).

1) J. Arnold. 1. Beobachtungen über Kerne und Kerntheilungen in den Zellen des Knochenmarkes. Virch. Arch. Bd. 93 H. 1. 2. Weitere Beobachtungen über die Theilungsvorgänge an den Knochenmarkzellen und weissen Blutkörperchen. Virch. Arch. Bd. 97. H. 1.

In den Präparaten, die in Flemming'scher Lösung gehärtet sind, fixirt sich das Eiweiss der plasmatischen Exsudation vielfach als homogene Hyalin ähnliche, in Hämatoxylin jedoch nur geringe Färbung annehmende Masse, während an anderen Stellen sich körnige, netzförmig angeordnete Fäden bilden. Am zweiten Tage sind sämmtliche Schichten des Periostes an der reactiven Exsudation betheiligt, die in der Keimschicht scheinbar hie und da überwiegt. Die Gewebselemente der Faserschicht sind durch fibrinöse Massen auseinander gedrängt und zwar derart, dass hier und da (Taf. I Fig. 1) breite, mit mehr oder minder zellreichem Exsudat angefüllte Lacunen entstehn (Fig. 1 *a*), welche in Schnitten mitunter ganz homogene, mit Hämatoxylin wenig tingirbare Streifen darstellen.

Innerhalb derselben differenziren sich hie und da der fibrillären präformirten Zwischensubstanz noch theilweise seitlich ansitzende oder auch von ihrer Zwischensubstanz losgelöste grosskernige Bildungszellen, die zum Theil spindelförmig oder polymorph gestaltet sind, zum Theil sich der Kugelform nähern. An manchen der von ihrer Zwischensubstanz losgelösten Zellen finden sich karyokinetische Kerntheilungsfiguren (Fig. 1 *g*). Es rührt dies davon her, dass etwa 20—30 Stunden nach Entstehung der Fractur neben den Entzündungsvorgängen eine rege formative Thätigkeit der fixen Elemente, also der präformirt vorhandenen Bildungszellen beginnt, die sich durch das Auftreten zahlreicher Kerntheilungsfiguren aller Stadien, sowie durch eine erhebliche Vermehrung der Zellen manifestirt.

Der Exsudationsprocess ist auch in dieser Zeit noch durch Ansammlung von Leucocythen characterisirt, die hie und da in einem Fibrinnetz liegen (cf. Fig. 1 *e*). In der peripheren Schicht des Periostes können sich auch grössere Infiltrationsherde bilden, doch gewinnt das Periost zu keiner Zeit das Aussehen von Granulationsgewebe. Von einer Gewebsneubildung nach dem Typus der Granulationsgewebsbildung, welche als das Vorgewebe des Periostcallus angesehen werden könnte, ist danach nichts zu bemerken und in der osteoplastischen Schicht fehlen sogar grössere Infiltrationsherde. Nur beim ersten Verschluss der Markhöhle spielt die Bildung von Granulationsgewebe eine Rolle, indem am Fracturende schon nach Ablauf des zweiten Tages ein gefässreiches Granulationsgewebe sich zu entwickeln und in die hier liegenden hämorrhagischen Exsudationen hineinzuwuchern beginnt.

Die Zellen dieses Gewebes nehmen bläschenförmige Kerne an,

werden zu Fibroblasten und weiterhin gehen diese Gewebsmassen in streifiges Bindegewebe über.

In der Keimschicht werden die Gewebszellen meist durch homogen oder fädig aussehende Exsudatmassen sehr erheblich auseinander gedrängt, doch kommen auch Stellen vor, in denen die wuchernden fixen Zellen dicht beisammen liegen oder nur durch spärliche homogene Zwischensubstanz voneinander getrennt sind.

An Längsschnitten durch die Fracturstümpfe bildet die periostale Wucherung bei schwacher Vergrösserung eine allmählig zunehmende Anschwellung, die, wenn nicht grössere Periostabschnitte vom Knochen traumatisch gelöst sind, nach 2 Tagen etwa 4—5 mm. vom Periostalrande des Fracturrandes beginnt und in der Nähe des letztern die 4—5 fache Dicke des normalen, ruhenden Periostes erreicht.

Kleinere und grössere leucocythäre Infiltrationsherde finden sich extraperiostal auch noch weiter nach den Epiphysen zu.

Partiell abgelöste Periostabschnitte zeigen am zweiten Tage nach der Fractur nur spärliche Andeutungen von Wucherungen, der Druck der sie umgebenden hämorrhagischen Exsudativmassen scheint in dieser Beziehung ungünstig zu wirken, ebenso auch die Durchtrennung der Gefässe bis zu erneuter Vascularisation. Einzelne marginale gequetschte Partieen verfallen auch der Necrose, die sich durch den Mangel der Kernfärbung documentirt.

An den Stellen, wo das Periost nicht abgelöst und mit seiner Keimschicht dem Knochen ansitzt, findet sich vom zweiten bis dritten Tage ab eine schmale, unregelmässige Leiste eines aus den innersten Schichten der osteoplastischen Zone sich heraus differenzirenden Gewebes, das ungefärbt sich hell glänzend darstellt, bei Hämatoxylinfärbung dunkler als das übrige Gewebe gefärbt wird. Dieses Gewebe zeigt bereits die Charactere der „osteoiden Substanz“ und besteht aus polygonalen, untereinander zum Theil anastomosirenden Zellen und aus Zwischensubstanz.

Das Wachsthum und die Vermehrung der Periostzellen, welche man in Rücksicht auf ihre Fähigkeit, später Knochen oder Knorpel zu bilden, als periostale Osteoblasten resp. Chondroblasten bezeichnen kann, macht schon am zweiten Tage grosse Fortschritte. Achtundvierzig Stunden nach Fracturirung des Knochens finden sich an den Zellen aller Periostschichten zahlreiche karyokinetische Kernfiguren.

Es sind dies zum Theil exquisit ausgeprägte Knäuel-, Stern-,

Doppelstern- und doppelte Knäuelfiguren, wie sie Flemming[1]) für die karyokinetische Theilung oder indirecte Segmentirung der Kerne der verschiedensten Objecte beschrieben hat.

Die Kernfiguren bilden einen sichern Massstab für die formative Leistung der fixen Bildungszellen des Periostes, der Osteo- und Chondroblasten, und da die Anzahl dieser karyokinetischen Theilungsfiguren weiterhin entschieden in den Vordergrund tritt, während die Entzündungserscheinungen zurückgehen, so finde ich in diesem Verhalten nicht nur einen Grund zur Annahme einer grossen Proliferationsfähigkeit der specifischen Periostzellen, sondern ich glaube auch, nach den gewonnenen Bildern denselben allein die Bildung der grossen Zellen des periostalen Keimgewebes zusprechen zu müssen.

Das später auftretende Knorpel- und Knochengewebe bildet sich ausschliesslich aus den Periostzellen; eine Betheiligung der Wanderzellen ist nicht nachweisbar. Letztere scheinen dagegen bei der Gefässbildung eine gewisse Rolle zu spielen.

Der ruhende Osteoblastenkern zeigt in allen Schichten des wuchernden Periostes die gleichen Eigenschaften. Bei Flemming'scher Fixation und Hämatoxylinfärbung differenzirt sich in dem oft annähernd kugelförmigen, meist jedoch dattelförmigen Kerne, ausser den vorwiegend eiförmigen, jedoch auch vielfach polymorphen Nucleolen, ein Kerngerüst, das als ein verästeltes Strangwerk angeordnet ist, welches den Kern durchsetzt und allem Anscheine nach an seinem Umfang zu einer dünnen, zusammenhängenden Wandschicht sich ausbreitet. Etwa die Hälfte der Osteoblasten hat nur einen Nucleolus, andere haben deren mehrere, wobei gewöhnlich einer derselben an Grösse vorwiegt. Meist sind dieselben in der Mitte des Kernes gelegen, wo sie durch die Gerüststränge fixirt werden, doch kommen auch als seltener Befund Nucleolen mit wandständiger Lage vor (cf. Taf. II Fig. 9). Leydig[2]) hat dieselben zuerst an dem Eikern der Ratte beschrieben. Weitere Mittheilungen über wandständige Kernkörperchen haben später Schwalbe (Retina der Wiederkäuer), Hermann und H. Schultze (Blutegel) gemacht. Wie angedeutet sieht man vielfach die Fäden radiär besonders von dem grösseren Nucleolus des Kernes ausgehen, doch ist das Object

1) W. Flemming, l. c.

2) Leydig, Vom Bau des thierischen Körpers. Tübingen 1864.

nicht geeignet zu entscheiden, ob ein directer Zusammenhang des Fadengerüstes mit der Kernkörperchensubstanz vorliegt.

Körnige Anschwellungen habe ich an dem ruhenden Kerngerüst mit Seibert $^1/_{16}$ homogene Immersion (Oc. I—III) nicht nachweisen können. Im Gegensatz zu der starken Tingirbarkeit der Fäden des in Theilung begriffenen Kernes, einer Eigenschaft, die Flemming durch „starken Chromatingehalt" erklärt, zeigt das Gerüstnetz des ruhenden Kernes nur geringe Affinität zu den Farbstoffen und stellt sich scheinbar nur dünnfädig dar. Schickt sich der Kern zur Theilung an, so zeigt sich an Hämatoxylinpräparaten zunächst eine stärkere Tinction; gleichzeitig werden die Fäden dicker und nehmen geschlängelte Form an. Weiterhin entwickelt sich ein Fadenknäuel (Taf. II Fig. 10), welcher aus dicken, drehrunden, in Hämatoxylin dunkel sich tingirenden Fäden besteht. Der Nucleolus verschwindet bei der Ausbildung dieser Phase; die „periphere Kernsubstanz", die Kernmembran ist zunächst tingirbar, so dass sich ein dunkler peripherer Kernabschluss vorfindet.

Körner sind in diesem Stadium im Kerninnern nicht zu constatiren, ich kann demnach entsprechend den Angaben von Flemming auch für das vorliegende Object bestätigen, dass gleich von Anfang an eine Umordnung des ruhenden Kerngerüstes zu Fäden stattfindet, welche in keinem Stadium aus Körnern bestehen. Dergleichen findet man nur an weniger gut fixirten Figuren, wo offenbar Artefacte vorliegen.

An die Knäuelfigur schliesst sich die von Flemming als Stadium der „Sternfigur" bezeichnete Phase (Taf. II Fig. 11, 12 u. 13) an. Einzelne der Knäuelschleifen zeigen hierbei (Fig. 11) winkelige Stellung, indem zugleich ihre Scheitelmitte centripetale Richtung annimmt, während andere Schleifen noch peripher liegen. Bei der weiteren Vollendung der Sternfigur rücken die Scheitel central in der Kernmitte so eng zusammen, dass die Art ihrer Anordnung im Centrum nicht mehr deutlich zu differenziren ist, doch lässt sich aus der Art des vorgehenden Zusammentretens schliessen, dass die Fadensegmente mit ihren Winkelspitzen zusammenstossen, während die freien Enden sich abwenden, derart, dass die centrale Gruppirung der chromatischen Figur vor der Theilung in die Tochterhälften eine exquisit radiäre Anordnung zeigt. Das Centrum der Figur entspricht dem Mittelpunkte der Theilungsaxe. Je nach der Grösse resp. dem ursprünglichen Gerüstfädenreichthum des betreffenden Kernes stellt sich die Figur mehr oder minder gross dar.

Die relative Häufigkeit der Sternfigur (Aster) gegenüber anderen, z. B. der des Doppelsterns (Dyaster) in den Fixationen spricht für ein längeres Verweilen in dieser Phase.

Schon in dem vorhergehenden Stadium verschwindet die periphere, tingirbare Kernsubstanzverdichtung — ich möchte den Ausdruck Kernmembran absichtlich vermeiden — und zwischen dem Zellprotoplasma und der centralen Sternfigur bleibt ein heller Hof.

An die Sternfigur schliesst sich die von Flemming als Aequatorialplatte bezeichnete Phase an. Die chromatischen Fäden ordnen sich der Längsaxe nahezu parallel und stellen dann eine oft fass- oder korbähnliche, oft auch annähernd kubische Figur dar (Taf. II Fig. 16). Die Frage zu entscheiden, ob die Fädentrennung in zwei Hälften beim Auseinandergehn der Sternfigur oder erst in der hieran sich anschliessenden Phase der „fassförmigen Figur" (Flemming's Aequatorialplatte) stattfindet, ist das vorliegende Object nicht geeignet.

Der Bildung der Aequatorialplatte folgt direct die Bildung der bipolaren Sternfigur oder des Dyaster (Taf. II Fig. 17, 18 u. 19). Die beiden Hälften der Aequatorialplatte oder der fassförmigen Figur trennen sich und ordnen sich im Kernraum einander gegenüber bipolar sternförmig an, wobei die radiär ausstrahlenden Fäden der beiden Polsterne gegen einander gerichtet sind. Die von Flemming an manchen seiner Objecte gefundenen achromatischen Spindeln dieses Stadiums waren an meinem Objecte nicht nachweisbar; auch mit den stärksten Vergrösserungen (Seibert $^1/_{16}$ homog. Oelimmersion) war nie eine Andeutung davon zu constatiren, was freilich nur für die Ungunst des Objectes in dieser Beziehung spricht.

Die Doppelsternform verändert sich zunächst durch Zurückziehung der radiär ausgestreckten Fäden und durch erneute Differenzirung einer peripheren tingirbaren Kernsubstanz, wobei die neuen Kerne noch unregelmässig gestaltet sind (conf. Flemming l. c. Taf. III*b* 46). Durch erneute Schlängelung der chromatischen Fäden in beiden Tochterportionen kommt es sodann zur Ausbildung der „Knäuelform der Tochterkerne" (Flemming's „Dispirem"), während zugleich die Kerne vollendetere Eiform annehmen (Taf. II Fig. 20).

Schon vor dieser Knäuelumordnung hat in den überwiegend meisten Fällen eine Trennung des Zellprotoplasma's stattgefunden.

Die Knäuelfigur der Tochterkerne geht weiterhin in die ru-

hende Gerüstfigur über, indem neben dem sich weiter umordnenden und schwächer differenzirbaren resp. tingirbaren Fadengerüst Nucleolen sichtbar werden, womit die Kerntheilung als vollendet zu betrachten ist.

Der Verlauf der Anordnung der chromatischen Kernfigur in den Periostzellen bildet eine neue Bestätigung des von Flemming für die Formenfolge der karyokinetischen Kerntheilung durch indirecte Segmentirung aufgestellten Schema's:

1) Ruhendes Kerngerüst,
2) Knäuelform des Mutterkerns (Spirem),
3) Sternform des Mutterkerns (Aster),
4) Fassform des Mutterkerns (Aequatorialplatte, Metakinese),
5) Doppelsternform (Dyaster),
6) Knäuelform der Tochterkerne (Dispirem),
7) ruhende Kernfiguren der Tochterkerne.

Nach demselben Schema geht auch die Theilung der Endothelzellen der Blutgefässe vor sich (s. unten).

An Präparaten, die vom 3. Tage nach der Fractur stammen, hat die Zahl der Leucocythen wesentlich abgenommen, und es ist die Menge derselben, besonders in der gewucherten Keimschicht, dem „Vorgewebe" der Osteoidsubstanz und des Knorpels eine sehr geringe. Diese Erscheinung ist theils der überwiegenden Wucherung der fixen Elemente, theils dem Untergang der meisten im Verlaufe des Entzündungsprocesses ausgetretenen Leucocythen zuzuschreiben, beruht aber nicht etwa in einer Umwandlung der Letzteren in Osteoblasten.

An den ersten Tagen nach der Fractur während des Verlaufes der reactiven Entzündung sind die schon oben erwähnten polymorphen Kernfiguren der Leucocythen in sehr reichlicher Anzahl vorhanden und stellen Gebilde (an Präparaten, die in Flemming'scher Lösung fixirt sind) aus 2—6 kleinen Kugeln dar, die durch Zwischenbalken untereinander verbunden sind. Hierbei bilden sie hantelförmige und doppelhantelförmige Figuren, sowie Kränze und Halbkränze und andere polymorphe Bildungen (cf. Taf. II Fig. 21). Arnold[1]) hat, wie schon erwähnt, ganz ähnliche Gebilde in dem Knochenmarke junger Kaninchen und Meerschweinchen, an den kleinen Markzellen, sowie neuerdings in dem Blute des Menschen bei lienaler Leukämie gefunden, als Kerntheilungsfiguren gedeutet

1) l. c.

und danach den Theilungstypus der Fragmentirung aufgestellt. Bildungen, wie sie Arnold in Virch. Arch. Bd. 93, Taf. I Fig. 11, 12, 13, 16 abbildet, habe auch ich in den zahlreichen Leucocythen meiner Periostpräparate in grosser Menge gesehen, während die doldenförmigen Bildungen (Virch. Arch. Bd. 97, Taf. IV Fig. 20 u. 21) der leukämischen Zellen sich niemals vorfanden. Arnold wirft zunächst die Frage auf, ob diese Formen nicht als vitale Degenerationserscheinungen aufzufassen seien. Seines Erachtens spricht die Anordnung der chromatischen Substanz dagegen, und es deuten nach ihm weitere Metamorphosen darauf hin, dass diese Figuren „zur Kernvermehrung in Beziehung stehen dürften". Nach dem, was ich gesehen, handelt es sich in der That um eine Fragmentirung an Chromatin reicher Kerne, allein ich nehme Anstand, dieselbe als Kerntheilungsphänomen zu deuten, obwohl sie offenbar eine Gliederung der Kernelemente darstellt, die sich vielleicht sogar an die präformirte Kernstructur anschliesst.

Zunächst finden sich diese unregelmässigen Gebilde in auffallend grosser Anzahl. In einzelnen Präparaten von 48 Stunden post fracturam bilden die Leucocythen, welche diese Figuren zeigen, etwa $^{9}/_{10}$ sämmtlicher leucocythären Gebilde. Nach den bisherigen Erfahrungen würde man, wenn es sich um eine Zelltheilung der Leucocythen handelte, bei dem schnellen Ablauf des Kerntheilungsvorganges und dem in der vitalen Function hierauf erforderlichen Ruhezustande des Kernes neben so vielen sich theilenden auch eine grössere Anzahl ruhender Kerne verlangen können, wie es z. B. in meinem Objecte bei den periostalen Osteoblasten der Fall ist.

Ferner ist es mir nie gelungen, auch nur Andeutungen von Zelltheilungen an diesen Leucocythen zu finden und zwar an Präparaten, die sich durch schöne Fixation sowohl der rothen Blutkörperchen, als auch des Protoplasma's, sowie durch Anwesenheit zahlreicher, gut fixirter karyokinetischer Kernfiguren der Osteoblasten und des Capillarendothel's auszeichneten.

An Präparaten, bei denen die Fixation erst $^{1}/_{2}$ bis 1 Stunde nach dem Tod erfolgte und die deshalb keine Kernfiguren der Osteoblasten und des Endothel's zeigten, fanden sich diese Leucocythenkernfragmentirungen in ganz gleicher Weise wie bei den direct fixirten Präparaten. Falls es sich um Kerntheilung handelte, müsste demnach der Vorgang ein sehr langsamer sein, oder, wie Arnold es für seine Objecte annimmt, müsste es sich um Kerne handeln, die sich eine längere Periode zur Theilung in promptu

halten, eine Annahme, für deren Richtigkeit ein Beweis nicht vorliegt.

Als wichtiges, gegen eine Zelltheilung sprechendes Moment ist ferner noch anzuführen, dass es mir an gut fixirten Präparaten gelungen ist, neben freien, runden, in Hämatoxylin dunkel tingirten Leucocythenkernen auch die in Frage stehenden Kernfiguren, sowie Fragmente derselben ohne protoplasmatische Hülle in den Gewebsspalten und im Exsudat nachzuweisen.

Alles dies zusammengenommen dürfte wohl als Beweis gelten, dass die beschriebenen Kernfiguren in den Wanderzellen des Periostes als regressive Bildungen anzusehen sind. Was aus den untergehenden Zellen wird, ist mit Sicherheit nicht zu entscheiden und doch erscheint es nicht unwahrscheinlich, dass sie den wuchernden Periostzellen direct benutzbare Nahrung bieten. Diese Annahme erscheint schon deshalb gerechtfertigt, weil auch unter anderen Verhältnissen, z. B. in Granulationsbildungen (Ziegler[1]), sowie bei dem Wachsthum von Eizellen (Weismann[2]), Zellen von Nachbarzellen als Nahrung benutzt werden.

Die vom dritten Tage gewonnenen Präparate zeigen eine weitere Zunahme der Wucherung sämmtlicher periostalen Schichten, besonders eine Verbreiterung der nach 48 Stunden schon bedeutend verdickten Keimschicht, dabei ein starkes Zurücktreten der entzündlichen Erscheinungen und der leucocythären Elemente. Von der Knochenoberfläche aus fängt in diesem Stadium unter Umwandlung der Zwischensubstanz des Keimgewebes in zuerst nur schmaler Schicht ein osteoides Gewebe an sich zu differenziren. Während die polygonalen Zellen der Keimgewebsschicht der Form nach im Ganzen und Grossen bestehen bleiben, verbreitert sich die Zwischensubstanz und wird in Hämatoxylin dunkel tingirbar, ebenso in Carmin, eine Eigenschaft, die sie u. A. von der Grundsubstanz des hyalinen Knorpels unterscheiden lässt.

Die Grundsubstanz des Keimgewebes stellt eine fast vollkommen durchsichtige und wegen ihrer sehr geringen Affinität zu Farbstoffen nicht leicht wahrnehmbare Masse dar, die von vielen Autoren als homogen und structurlos bezeichnet wird, bei genauerer Untersuchung sich jedoch als eine fibrilläre Substanz ausweist. Ihre Zunahme er-

---

1) Ziegler, Untersuch. üb. die Herkunft der Tuberkelelemente. Würzburg 1875.

2) Weismann, Studien über Leptodora hyalina, Zeitschr. f. wissensch. Zool. XXVII.

folgt durch die Thätigkeit der Zellen, und man darf sie wohl als umgewandeltes Protoplasma ansehen. Die Verdickung der osteoplastischen Schicht ist zu einem grossen Theil auf die starke Zunahme dieser Grundsubstanz zurückzuführen, ein Verhalten, auf das schon Kassowitz nachdrücklich aufmerksam gemacht hat.

Mit der inneren verdickt sich auch die äussere faserige Schicht des Periostes, doch ist die Massenzunahme erheblich geringer. Durch Wucherung der zwischen den Faserzügen der mittleren Schichten gelegenen Zellen wird die Grenze zwischen der osteoplastischen und der faserigen Schicht verwischt.

Die Kernfiguren in dem Keimgewebe sind auch am dritten Tage reichlich vorhanden; ebenso in der peripheren streifigen Periostschicht.

In der an das Periost zunächst sich anschliessenden Musculatur findet sich ausser grösseren und kleineren reactiven Infiltrationsherden vom zweiten Tage an ebenfalls eine reactive Wucherung, die sich in vielfachen Kernfiguren und Kern- und Zelltheilungen an dem intermusculären Stützgewebe zu erkennen giebt.

Auch an den Bindegewebszellen der kleinen Nervenäste der peripheren Periostschicht kommen exquisite karyokinetische Kerntheilungsfiguren vor.

An Präparaten, die vom 4. Tage nach der Fractur stammen, stellt sich ausser reichlicher Wucherung der osteoplastischen und der streifigen Schicht eine weitere Verbreiterung der osteoiden Zone ein, welche dabei in dendritischer Verbreitung in das Keimgewebe hineinwuchert oder vielmehr sich aus demselben herausdifferenzirt. Ausserdem finden sich fast constant nahe dem Fracturrande neben der osteoiden Gewebszone kleine Inseln von Hyalinknorpel (Taf. II Fig. 22). Endlich bildet sich da und dort ein zwischen Knorpel und osteoider Substanz morphologisch die Mitte haltendes Gewebe, welches von Kassowitz treffend als „chondroide Modification des osteoiden Gewebes“ bezeichnet worden ist.

Seine cellulären Elemente stehen denen des Hyalinknorpels morphologisch am nächsten, während die Zellhöhlen hie und da noch mit einander communiciren. Die Grundsubstanz stimmt in ihren Tinctionseigenschaften und im Verhalten gegen Reagentien mit der des osteoiden Gewebes vollkommen überein. Das chondroide Gewebe und das Knorpelgewebe entwickeln sich nebeneinander aus dem Keimgewebe, und es bildet das erstere danach keine

Vorstufe des letztern. Es ist danach, worauf schon Kassowitz[1]) hingewiesen hat, der in Entwickelung begriffene Callus ein sehr günstiges Object zum Studium der Entwickelung von Knorpel aus zelligem Keimgewebe. Jedenfalls bildet er ein weit günstigeres Object als das embryonale Skelet, bei welchem nur die kurze Zeit der Bildung der ersten Knorpelanlagen aus dem prochondralen zelligen Blastem zu dieser Untersuchung sich eignet.

In seinen ersten Mittheilungen über die Entwickelung des Knorpels[2]) äussert sich Remak dahin, dass die Knorpelgrundsubstanz ein Umwandlungsproduct von Zellprotoplasma sei und durch eine Ablagerung an der Innenseite der Zellmembranen sich bilde. In einer späteren Mittheilung[3]) will er es unentschieden lassen, „ob diese Blase, die wir Knorpelblase oder Knorpelkapsel nennen wollen, durch Verdickung der Zellmembran oder durch Ausschwitzung an der Innen- und Aussenfläche der Zellmembran sich bildet".

Heidenhain[4]) leugnet das Vorhandensein der Remak'schen Zellmembran. Er stellte durch verschiedene Methoden im Knorpel der Frösche eine capsuläre Schichtung dar; er beobachtete ferner das erste Auftreten von Kapseln in der Umgebung der einzelnen Zellen des Keimgewebes und zog daraus den Schluss, dass die ganze Grundsubstanz des Knorpels durch successive Bildung einzelner Schichten aus den Zellen selbst hervorgehe.

Strasser[5]) weist mit Recht darauf hin, dass Heidenhain an dem Knorpel älterer Thiere gearbeitet hat und dass die Remak'schen Angaben von der concentrischen Schichtung am embryonalen Knorpel sich auf Stadien beziehen, in denen die Knorpelscheidewände schon eine bedeutende Dicke haben, demnach die Stützen der Remak-Heidenhain'schen Theorie wesentlich nur auf der Schichtung an älteren Knorpeln mit reichlicher Grundsubstanz beruhen. Das Ergebniss seiner Untersuchungen spricht dafür, dass Knorpelbildung in grösserem Massstabe nicht als Ablagerung von Kapseln im Heidenhain'schen Sinne stattfindet, sondern in continuirlicher Bil-

---

1) l. c.

2) Remak, Ueber die Entstehung des Bindegewebes und des Knorpels. J. Müllers Arch. 1852, p. 63.

3) Remak, Untersuchungen über die Entwickelung der Wirbelthiere. 1855.

4) R. Heidenhain, Zur Kenntniss der Structur des hyalinen Knorpels. Studien aus dem physiol. Institut zu Breslau.

5) H. Strasser, Zur Entwickelung der Extremitätenknorpel bei Salamandern und Tritonen. Eine morphogenetische Studie. Leipzig 1879.

dung, wobei die Möglichkeit einer verschieden lebhaften Bildung zu verschiedenen Zeiten nicht ausgeschlossen ist. Strasser hat seine exacten Studien über die Histogenese der Knorpelgrundsubstanz an dem axialen Blastem der Extremitäten von Triton taeniatus und Salamandra maculata gemacht und die Thatsache erhärtet, dass vor dem Auftreten der chondralen Grundsubstanz ein zelltrennendes nicht homogenes Alveolenwerk besteht, das protoplasmatischen Ursprungs ist, dass dann die Knorpelgrundsubstanz mitten in dieser dichten, aus peripherem Protoplasma hervorgegangenen Substanz sich bildet, dass demgemäss der Knorpel anfänglich dem jungen Bindegewebe sehr nahe steht.

Fig. 2 auf Tafel I reproducirt zwei mitten im prochondralen Keimgewebe gelegene hyaline Knorpelinseln. Das erste Auftreten derselben fällt schon in den 4. Tag nach gemachter Fractur, doch stammt das Präparat, dem Fig. 2 entnommen, vom fünften Tage. Solche Knorpelinseln treten in dem Keimgewebe sowohl an Stellen mit spärlicher Grundsubstanz auf, als auch in Gewebspartieen, die zwischen den prochondralen Bildungszellen reichlichere, in der Flemming'schen Fixation meist homogen sich darstellende Grundsubstanz zeigen. Zwischen den meist runden Zellen des ausgebildeten Knorpels (Fig. 2 *cc*) und den polymorphen Zellen des prochondralen Keimgewebes finden sich verschiedene Uebergangsformen, welche stets, selbst wenn das umgebende Gewebe nur spärliche Zwischensubstanz besitzt, reichlichere homogene Intercellularmassen zeigen, sodass die Vorstellung nahe liegt, dass nicht nur eine Modification der Grundsubstanz, sondern zugleich eine Vermehrung derselben durch die Action des Protoplasmas bei dem Uebergang des prochondralen Gewebes in Knorpel stattfindet. Diese Zwischensubstanz der Uebergangszonen zwischen beiden Geweben zeigt an Hämatoxylinpräparaten stets hellere Tinction als der fertige Hyalinknorpel. Gehen die Zellen zu der runden Form der fertigen Knorpelzellen über, so färbt sich die hyaline Zwischensubstanz weit intensiver als zuvor, namentlich die den Zellen zunächst gelegenen Schichten (Fig. 2 *g*).

Der Uebergang der Grundsubstanz des prochondralen Keimgewebes in Knorpelgrundsubstanz erfolgt allmählich; es tritt wenigstens die dunklere Färbung der an Masse zunehmenden Grundsubstanz ganz allmählich ein.

Das erste Auftreten der periostalen Knorpelinseln stimmt im

Wesentlichen mit der von Strasser[1]) beschriebenen Knorpelbildung im axialen Blastem der Extremitäten von Salamandra maculata überein. Es handelt sich offenbar ebenso wie dort um eine nicht schichtweise, sondern continuirliche Ablagerung von Zwischensubstanz vom peripheren Protoplasma aus. Die Grundsubstanz des periostalen Keimgewebes ist dem Strasser'schen Alveolenwerke des Vorknorpelgewebes analog.

Zu betonen ist auch, dass die Bildung der Knorpelgrundsubstanz nicht durch Zusammentreten oder Vermehrung geformter Fibrillen geschieht, dass sie vielmehr aus einem noch wenig geformten Plasma hervorgeht, aus einem Material also, das demjenigen ganz analog ist, in welchem bei der Bindegewebsbildung die Fibrillen secundär auftreten. Mit demselben Rechte, mit dem man danach die Membranen und Fibrillen des Bindegewebes als Umwandlungsprodukt des peripheren abgeschiedenen Protoplasmas auffassen darf, kann man auch die Knorpelgrundsubstanz genetisch davon ableiten (Strasser).

Was die Kerne betrifft, so stimmen die Formen der Knorpelzellenkerne mit denen der Zwischenformen (Fig. 2 *f*) und des Keimgewebes vollkommen überein; es sind dieselben grossen bläschenförmigen, ovalen, durch Hämatoxylin dunkel tingirten Kerne mit einem oder mehreren Kernkörperchen, an denen sich im ruhenden Zustand (mit Seibert $\frac{1}{16}$ homog. Imm.) ein schwach differenzirtes, chromatisches Fadengerüst nachweisen lässt.

An einzelnen Zellen dieser Inseln jungen Knorpelgewebes zeigen sich karyokinetische Kerntheilungsfiguren, und zwar nicht blos an den marginal gelegenen, sondern oft mitten in grösseren Knorpelinseln. So zeigt z. B. Fig. 2 *d* eine Sternfigur des Mutterkerns, Fig. 2 *e* die Knäuelfigur der Tochterkerne. Diese Thatsache beweist, dass das Knorpelgewebe im Callus nicht allein durch Metaplasie aus dem prochondralen Keimgewebe entsteht, sondern auch aus sich selbst herauswächst durch Vermehrung der Knorpelzellen selbst. Einzelne der Knorpelzellenkerne zeigen ein- oder mehrfache Vacuolenbildung, deren Bedeutung unklar, möglicherweise als Folge der Fixation anzusehen ist.

Die Gefässe, die schon bald nach dem Trauma stark gefüllt sind, zeigen erst am zweiten Tage nach dem Trauma histologische Anzeichen einer sich einstellenden Wucherung. Die Endothelien

1) Strasser, l. c.

und deren Kerne schwellen mächtig an und es treten die bekannten karyokinetischen Kernfiguren (Taf. I Fig. 4 u. 5) auf. Nicht selten wird durch die vergrösserten Endothelien das Lumen der Gefässe nahezu verlegt. Bei Capillaren genügt oft schon die Vergrösserung einer einzigen Zelle, um einen nahezu vollständigen Verschluss herbeizuführen.

Die Endothelwucherung pflegt in den Capillaren am stärksten zu sein, kommt indessen auch in arteriellen und venösen Gefässen vor. Sie hängt jedenfalls mit der Bildung neuer Gefässe zusammen und bildet das Material für die Gefässsprossen und die daraus hervorgehenden kernhaltigen Gefässröhren.

Der Gefässreichthum der äusseren Schichten des 5 Tage gewucherten Periostes ist ein enorm grosser, die grösseren arteriellen und venösen Gefässe sind dabei weit und einzelne Gewebsabschnitte machen den Eindruck cavernösen Gewebes. Auch in der Keimschicht ist die Vascularisation eine reiche, nur in der Umgebung der Knorpelinseln scheint die Gefässwucherung zu sistiren. Wenigstens habe ich an den Capillaren dieser Gegenden keine der sonst so häufigen Endothelheilungsfiguren constatiren können, andererseits aber auch keine Anzeichen von Gefässobliteration. Danach erscheint es wahrscheinlich, dass dieselben stationär bleiben, während die Knorpelinseln weiterwachsen.

Während in den dem Knochen zunächst gelegenen Partieen der osteogenetischen Keimschicht, aus der sich Knorpel und osteoides Gewebe differenzirt, an den Präparaten des 3. — 6. Tages die Zellen fast ausschliesslich grosse, in Hämatoxylin hell tingirte Kerne aufweisen, finden sich in den mittleren und peripheren Schichten des Periostes ausser vielen Leucocythen auch Gebilde, die Uebergänge derselben zu höheren Zellformen mit grösseren Kernen darzustellen scheinen. Die Form der Kerne scheint für diese Zellen speciell einen Uebergang im Sinne Ziegler's von leucocythären zu höher potenzirten Formen wahrscheinlich zu machen. Ihrer Lage nach, sowie der äusseren Zellform und ihrer weiteren Veränderung nach zu schliessen, ist sowohl ihre Bestimmung als ihr Schicksal ein verschiedenes.

Bekanntlich ist von Ziegler[1]) der Nachweis geliefert worden,

1) 1. Ziegler, Experimentelle Untersuchungen über die Herkunft der Tuberkelelemente. Würzburg 1875. 2. Ziegler, Untersuchungen über pathologische Bindegewebs- und Gefässneubildung. Würzburg 1876.

dass gewisse Formen der bei der Entzündung auftretenden Wanderzellen einer Weiterentwickelung fähig sind und unter gewissen Verhältnissen als Fibrogeneratoren fungiren. Zur Beobachtung des Verhaltens der Leucocythen construirte Ziegler einen capillaren flachen Glasraum durch Aufeinanderlegen zweier dünnen Glasplättchen und brachte denselben Hunden in das subcutane Gewebe. Der Raum füllte sich mit Wanderzellen, die entweder abstarben, oder sich weiter entwickelten. Im günstigen Falle fand er zerstreut unter den anderen Zellen des Capillarraumes Zellen, die die verschiedensten Zwischenstufen zwischen den lymphatischen Rundzellen und den grosskernigen, „epithelioiden" Zellen, den sogenannten „Fibroblasten" darstellten.

Aehnliche Uebergänge von Kern- und Zellformen finden sich, wie zu betonen, vorwiegend in der peripheren streifigen Periostschicht und der mittleren Zone, die zum Theil aus einer Wucherung der Faserschicht hervorgegangen ist. Sie liegen zum Theil in den perivasculären Räumen, zum Theil in den sonstigen Spalträumen des Gewebes. Von ihren Kernen abgesehen, stellen sich die Zellen sehr verschieden dar, manche zeigen Spindelzellenform oder sind polymorph, andere behalten runde Formen bei. Kerntheilungsfiguren habe ich an denselben nicht gefunden. Höchst wahrscheinlich handelt es sich um Zellen, die von Wanderzellen abstammen. Ein Theil derselben scheint sich an dem Aufbau des Gefässsystemes zu betheiligen; sie lagern sich wenigstens der Peripherie der Gefässe an. Andere bilden wahrscheinlich Bindegewebe. Noch andere nehmen die geformten Producte des Gewebszerfalles auf. Es kommen nämlich (Fig. 6 *c*) zu besonderer Grösse angewachsene Zellen mit dunkelm Kerne vor, in denen sich zahllose Kugeln eines chromophilen Eiweisskörpers vorfinden. An andern Stellen, in der Gegend von Blutungen, sind sie mit Blutfarbstoff beladen.

Leucocythen, welche die oben beschriebenen polymorphen Kernfragmentirungen zeigen, sind am fünften Tage nahezu ganz verschwunden.

Herr Prof. Ziegler gab mir Gelegenheit, von seinen oben erwähnten Plättchenobjecten Einsicht zu nehmen, um die Grösse seiner „Fibroblasten" mit der der cellulären Elemente des Periostes zu vergleichen. Für einige der Fibroblastenkerne, sowohl aus den einkernigen grossen Zellen, als auch aus den mehrkernigen Riesenzellen der in Ueberosmiumsäure fixirten Plättchenobjecte ergaben sich folgende Mikromillimetergrössen:

6 : 8 μ	7,5 : 10,5 μ
5 : 6,5 „	8 : 9 „
6 : 9 „	6 : 9 „
7,5 : 11,5 „	6 : 9 „

Einige der hell tingirten Osteoblastenkerne des 5 Tage gewucherten Periostes (des mit Alkohol behandelten und in Canadabalsam liegenden, also im Vergleich zu den mit Ueberosmiumsäure behandelten und in Glycerin eingelegten Präparaten stärker geschrumpften Objectes) ergaben:

12 : 15 μ	8 : 9 μ
7,5 : 9 „	10 : 12 „
9 : 10 „	9,5 : 13 „
12 : 14 „	8 : 12 „
9 : 12 „	7,5 : 12 „

Aus demselben Präparate ergaben sich für die kleineren fibroblastenähnlichen Zellformen mit bläschenförmigem, dunkel tingirtem Kern folgende Grössen:

4,5 : 6,5 μ	4,5 : 5,5 μ
5 : 5,5 „	6 : 6 „
5 : 7 „	5 : 5,5 „
5,5 : 7 „	4,5 : 5 „
5 : 6 „	5 : 7 „

Da für letztere Grössen ebenfalls eine Schrumpfung durch Alkohol in Betracht zu ziehen, so fällt sofort eine grössere Uebereinstimmung mit den Fibroblasten der Plättchenobjecte in die Augen.

Einen Uebergang der von den Wanderzellen wenigstens zum Theil abstammenden Fibroblasten in die specifischen Osteoblasten, die Chondroosteoblasten halte ich für ausgeschlossen, einerseits wegen der grossen morphologischen Differenzen, andererseits weil ich von letzteren durch Fixation der Kernfiguren constatiren konnte, dass sie im Periost des fracturirten Knochens in eine Proliferation gerathen, die vollkommen ausreicht, die specifische Gewebsneubildung zu leisten.

Die periostale Osteoidsubstanz erstreckt sich an Präparaten des sechsten Tages bereits über grössere Strecken. An manchen Objecten fand ich, selbst wenn die Fractur nahe dem einen Epiphysenende angelegt war, eine Osteoidwucherung, die, wenn auch in schmaler Zone auslaufend, bis nahe an die entgegengesetzte Epiphyse reichte,

keilförmig bis in die Nähe des Fracturrandes anwachsend. Diese Zone des Osteoidgewebes bildet ein in seiner Ausbreitung vom Knochen ausgehendes Balkennetz, das oft miteinander anastomosirend in den dazwischen liegenden Lacunen markraumähnlich Reste des Keimgewebes, aus dem es hervorgegangen, einschliesst. An manchen Stellen, zumal peripher sind die Osteoidbalken so dünn, dass das Keimgewebe an Volumen überwiegt.

Dass die polygonalen Zellen des Osteoidgewebes die ausgesparten Hohlräume in vielen Präparaten nicht ganz ausfüllen, beruht auf einer Schrumpfung durch die Fixation. Zwischen der Intercellularsubstanz des Keimgewebes und dem aus ihr genetisch durch Modification des peripheren Zellprotoplasmas hervorgehenden Osteoidbälkchen ist ein continuirlicher Zusammenhang vorhanden.

Innerhalb des Gebietes des osteoiden Gewebes findet sich da und dort ein Gewebe, dessen Zellen mit den Knorpelzellen in der Form übereinstimmen und in einer runden Zellhöhle liegen, während die Zwischensubstanz mit der des osteoiden Gewebes morphologisch und chemisch vollkommen übereinstimmt, also bindegewebigen leimgebenden Character trägt und auch dieselbe Affinität zu Farbstoffen hat. Es ist dies die bereits erwähnte chondroide Modification des osteoiden Gewebes (Kassowitz).

Die rundlichen, oft auch unregelmässigen Zellhöhlen sind nicht abgeschlossen, sondern communiciren miteinander.

Eine typische Verbreitung besitzt dieses chondroide Gewebe nicht, nur in dem Uebergangsgebiete zwischen osteoidem und knorpeligem Gewebe kommt es constant vor.

Am Orte der Fractur schiebt sich das osteoplastische Keimgewebe zwischen die Fracturenden, welche, wie oben erwähnt, zunächst durch Granulations- und Bindegewebe bedeckt werden.

Die erwähnte Metaplasie des Keimgewebes in Knorpel ist gerade an dem Rande des Fracturstumpfes insofern am Platze, als es dort speciell eines provisorischen festeren Gewebes bedarf, das zugleich einer Proliferation aus sich heraus fähig ist. —

Herr Prof. Ziegler gab mir Gelegenheit, Präparate eines in kurzer Zeit zu verhältnissmässig bedeutender Grösse herangewachsenen Exercirknochens zu untersuchen.

Die Knochenneubildung erfolgt bei diesem Object in derselben Weise, wie im periostalen Callus. Eine den Knochen umschliessende Bindegewebslage producirt zellreiches Keimgewebe, osteoides und chondroides Gewebe, sowie Knorpelgewebe, aus dem sich später

Knochen entwickelt. Die Entwickelung des Knochens legt die Vermuthung nahe, dass es sich um eine Bildung handelt, welche ihren Ausgang von einem verirrten periostalen Gewebskeim nimmt, welcher ähnlich wie das durch die Fractur verletzte Periost zufolge von Traumen in Wucherung geräth.

Die Resultate der mitgetheilten Untersuchungen lassen sich in folgenden Sätzen zusammenfassen.

1) Die Gewebsverletzung, welche bei der Fractur eines Knochens gesetzt wird, hat stets eine sofort sich einstellende reactive Entzündung zur Folge, welche indessen nur wenige Tage andauert und keinen directen Antheil an der Regeneration des Knochens hat.

2) Ein grosser Theil der zufolge der Entzündung auftretenden Wanderzellen geht zu Grunde und liefert dabei wahrscheinlich Material für die sich vermehrenden Zellen. Ein anderer Theil der Wanderzellen nimmt die Zerfallsproducte des zertrümmerten Gewebes und des ausgetretenen Blutes in sich auf und jede Zelle gewinnt dabei an Grösse. Eine kleine Zahl von Wanderzellen vergrössert sich, erhält bläschenförmige Kerne und ist wahrscheinlich befähigt Bindegewebe, vielleicht auch Gefässwandelemente zu bilden.

3) Das Keimgewebe, aus welchem der periostale Callus entsteht, wird durch eine Wucherung der Periostzellen gebildet. Die Kerntheilung erfolgt durch Karyokinese, und die Formveränderungen, welche dabei die chromatinhaltige Kernsubstanz eingeht, stimmen mit den von Flemming für andere thierische Zellen beschriebenen überein.

4) Zugleich mit den Periostzellen wuchern auch die Endothelzellen der Blutgefässe und liefern dadurch Material zur Bildung neuer Blutgefässe. Die Kerntheilung erfolgt in derselben Weise wie in den Periostzellen.

5) Die regenerative Wucherung des Periostes und der Gefässe tritt erst nach 20—30 Stunden ein, wird also nicht wie die Entzündung unmittelbar durch das Trauma angeregt. Die Ursache ihres Eintrittes ist in den durch das Trauma veränderten Lebensbedingungen des Periostes zu suchen. Genauer die Ursache der Wucherung anzugeben, ist nicht möglich. Denkbar ist, dass neben der Aenderung der Ernährung auch chemische Stoffe, vielleicht ungeformte Fermente, die sich bei dem Gewebszerfall bilden, die Zellen zur Proliferation anregen.

6) Aus dem durch Wucherung entstandenen zelligen Keimgewebe bildet sich zunächst osteoides und chondroides Gewebe, sowie Knorpelgewebe. Die Grundsubstanz aller dieser Gewebe ist als ein Product des Protoplasmas der Bildungszellen anzusehen. Sie tritt schon im Keimgewebe auf und geht bei dem Uebergang des letztern in osteoides, chondroides oder knorpeliges Gewebe verschiedene Veränderungen ein. Zugleich nimmt sie an Masse zu.

7) Der ausgebildete hyaline Knorpel kann durch erneute Zelltheilung an Masse zunehmen.

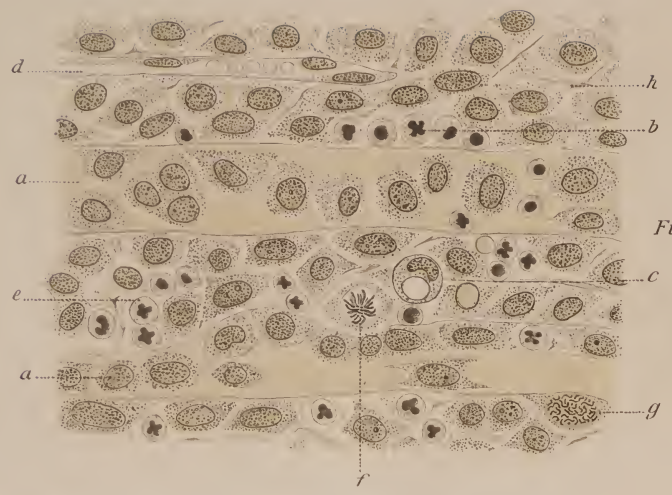

Fig. 1

Fig. 2

Fig. 3

Fig. 4

Fig. 5

Fig. 6

Fig. 7

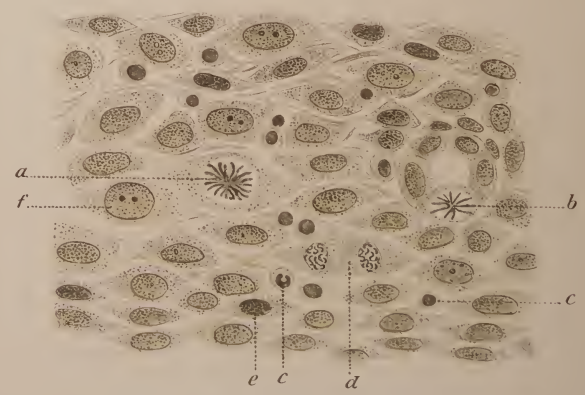

Dr. E. Krause del.

Verlag v. Gustav Fischer, Jena.

Lith. Anst. v. C. Müller, Jena.

BRITISH MEDICAL Library ASSOCIATION

Erklärung der Abbildungen.

Tafel I.

Figur 1.

Structurbild einer Gewebspartie aus der Faserschicht des Periostes vom femur einer Ratte, 48 Stunden p. fracturam, ca. 3 mm vom Rande des Fracturendes entfernt. Längsschnitt. 8tägige Fixation in Flemming'scher Lösung. Haematoxylinfärbung.

Seibert homog. Imm. $^1/_{12}$, oc. O. Condensor.

a Durch zellarmes Exsudat auseinander gedrängte Osteoblasten.
b Leucocythen, z. Theil mit regressiven Kernfiguren.
c Durchschnitt einer Capillare.
d Capillare mit rothen Blutkörperchen.
e Exsudation, Leucocythen und Fibrinnetz.
f Büschelsternform eines Osteoblasten-Kerns.
g Knäuelform eines Osteoblasten-Kerns.
h Zwischensubstanz.

Figur 2.

Knorpelbildung im periostalen Keimgewebe; aus der osteogenen Keimschicht des Rattenperiostes 5 Tage p. fracturam, Entfernung ca. 2 mm vom Fracturrande. Fixation und Tinction wie bei dem Präparat von Figur 1.

Seibert $^1/_{12}$ homog. Imm. Oc. I, Condensor.

a Prochondrales Keimgewebe.
b Knorpel.
c Knorpelzellen.
d Knorpelzelle mit Sternfigur.
e „ mit Knäuelfigur der Tochterkerne.
f Uebergangsformen der Zellen.
g Hyaline Grundsubstanz des Knorpels.
h Grundsubstanz des Keimgewebes.
i Blutgefäss.

Figur 3.

Aus der Bildungszone des Rattenperiostes 4 Tage post fracturam. Uebergang des Keimgewebes in Knorpel und osteoides Ge-

webe. Das Präparat ist nahe dem Fracturende entnommen. Fixation und Färbung wie Figur 1 und 2.

Seibert hom. Imm. $^1/_{12}$ Oc. O.

a Keimgewebe (Vorknorpel).
b Knorpelgewebe.
c Osteoides Gewebe.
d Homogen-hyaline Grundsubstanz.
e Kernfigur eines Chondroblasten (Sternform).
f Uebergangsformen der Chondroblasten.
g Knäuelfigur der Tochterkerne einer Knorpelzelle.
h Leucocythen.

Figur 4.

Wachsende Capillare aus den mittleren Periostschichten (Grenze der Keimschicht) vom Rattenperiost. Femur 5 Tage p. fracturam. Fixation und Färbung wie oben.

Hartnack 9. Immers. Oc. III.

a Doppelknäuelfigur einer Endothelzelle.
b Theilungsfigur eines Osteoblasten.
c Fettzelle.
d Leucocythen.
e Saum des Capillarschlauches.

Figur 5.

Durchschnitt eines Periostgefässes. Präparation wie vorher; aus der Grenze der Keimschicht (5 Tage p. fracturam).

Seibert $^1/_{16}$. Homog. Imm. Oc. I.

a Endothelzelle in Theilung begriffen (Doppelsternform der chromatischen Figur).
b Leucocythen.
c Grosse Bildungszellen.

Figur 6.

Structurbild aus dem periostalen Keimgewebe des Rattenfemurs. 5 Tage p. fracturam. Das Bild zeigt zum Theil arteficielle Schrumpfung durch Fixation in Flemming'scher Lösung, derart, dass die sehr wasserreiche homogen erscheinende Zwischensubstanz in Balken und Fäden zusammengezogen ist.

Haematoxylinfärbung. — Seibert $^1/_{16}$ Oc. I mit Abbe'schem Beleuchtungsapparat gezeichnet, unter Ergänzung bei gewöhnlicher Beleuchtung.

a Grosse Bildungszellen (Osteo- und Chondroblasten) mit heller tingirtem Kern.
b Fibroblastenähnliche Zellen mit kleinen stark tingirten Kernen.
c Wanderzellen, die im Zellleib körnige chromophile Kugeln enthalten, Gewebstrümmer eines stark tingirbaren Eiweisskörpers.
d Grundsubstanz.

Dr. E. Krafft del.

Verlag von Gustav Fischer in Jena.

Lith. Anst. v. G. C. Müller Jr.

e Leucocythen.
f Freier Leucocythenkern.

Figur 7.

Structurbild aus der peripheren Längsfaserschicht des wuchernden Periostes des Femur. 3 mm vom Fracturende entfernt. Fixation und Färbung wie oben. (5ter Tag).

Seibert $^1/_{12}$ Oc. O.

a Sterntheilungsfigur eines grossen Periosteoblasten.
b In Theilung begriffene Endothelzelle.
c Leucocythen zum Theil mit hufeisenförmigen etc. polymorphen Kernen.
d Streifige Zwischensubstanz.
e Fibroblastenähnliche Zelle mit dunkel tingirtem Kern.
f Osteoblast mit grossem hell tingirtem Kern.

Tafel II.

Figur 8.

Ruhender Osteoblasten-Kern mit Kerngerüst.

Figur 9—20.

Karyokinetische Kerntheilungsfiguren der Periosteoblasten aus dem wuchernden Perioste der Ratte vom 2.—5. Tage nach der Fractur, meist aus der Keimschicht, zum Theil aus der Faserschicht. Fixation in Flemming'scher Lösung und nachherige Behandlung mit Alkohol. Färbung in Haematoxylin, Einschluss in Kanadabalsam.

Gezeichnet homog. Imers. von Seibert bei $^1/_{16}$ Ocular III.

Figur 9.

Kern mit 2 wandständigen Nucleolen im Begriff in die Knäuelform überzugehen.

Figur 10.

Knäuelform (Spirem) des Mutterkerns.

Figur 11—13.

Uebergangsformen der chromatischen Figur von der Knäuelform zur Sternform.

Figur 14 und 15.

Sternform (Aster).

Figur 16.

Korbform der chromatischen Figur — Metakinese — (Flemming's Aequatorialplatte).

Figur 17—19.

Doppelsternform (Dyaster). 17 und 18 aus der Keimschicht resp. dem Knorpel. 19 aus der Faserschicht.

Figur 20.

Knäuelform der Tochterkerne (Dispirem).

Figur 21.

Vrgr. $^1/_{16}$ homog. Imm. Oc. III.

a—g Leucocythen aus dem (2 Tage post fracturam) entzündlich infiltrirten Rattenperiost mit polymorphen Kernen. Flemming'sche Fixation. Haematoxylin.

h Freies Kerngerüst.

Figur 22.

Structurbild der Knochengrenzschicht des wuchernden Periostes (4 Tage p. fracturam) der Ratte, der linke Rand (*b*) 1 mm vom Fracturrande entfernt. Seibert V oc. I.

a Knochen.

b Hyaliner Knorpel.

c Osteoide Gewebszone.

d Chrondroide Form des osteoiden Gewebes.

e Keimgewebsschicht.

III.

Zur

Kenntniss der Biologie

des

Mucor corymbifer.

Von

Armand Hückel.

Mit 1 lithographischen Tafel.

Vor Kurzem hat Lichtheim[1]) einen Mucor beschrieben, der seinen Versuchen nach pathogene Eigenschaften besitzt, aber bis jetzt beim Menschen nicht beobachtet wurde. Ich habe den Pilz im menschlichen Ohr gefunden und daraus Veranlassung genommen, denselben zu cultiviren und Lichtheim's Untersuchungen, die bisher von Niemandem wiederholt worden sind, nachzumachen. Dabei bin ich zu denselben Resultaten gekommen und kann somit seinen Befund bestätigen und erweitern.

Bekanntlich kommen Schimmelpilze beim Menschen hauptsächlich in den Lungen und im äusseren Gehörgang zur Entwicklung. Sie finden da reichlich den für ihr Fortkommen nöthigen Sauerstoff, sobald pathologische Veränderungen verschiedener Art in diesen Organen ein Auskeimen der leicht und häufig dahin gelangenden Sporen ermöglichen. Die Zahl der Schimmelpilzgattungen, die sich hier gelegentlich ansiedeln, ist keine grosse. Für die Mehrzahl der Pilze ist ein kräftiges Gedeihen ja nur bei Temperaturen unter Körperwärme möglich. Unter den wenigen, die höhere Temperaturen ertragen oder sie als Bedingung für günstiges Wachsthum verlangen, kommen als die häufigsten in erster Linie verschiedene Aspergillusarten vor. Sie machen auch das Hauptcontingent der Lungen- und Ohrpilze aus. Im Jahr 1842 wurden von Bennet[2]) und Rayer[3])

1) Zeitschr. f. klin. Med. Bd. VII. Hft. 2.

2) Transact. of the Royal Soc. of Edinb. 1842, XV, 2, p. 277.

3) Froriep's Notizen, Nr. 492.

die ersten Beobachtungen von Schimmelpilzen in der Lunge des Menschen [1]) gemacht.

Ihnen schloss sich 1845 Remaks Beobachtung an und 1847 die von Baum, Litzmann und Eichstedt (die erste sichere Beobachtung von Pneumomycosis aspergillina). Seitdem sind zahlreiche ähnliche Fälle bekannt geworden [2]). Meist war es ein fructificirender Aspergillus, der sich in gangränösen Herden oder in Cavernen entwickelt hatte. In andern Fällen liess sich nichts Bestimmtes über die Natur des Pilzes aussagen, da Fructificationsorgane fehlten (Cohnheim) [3]).

Mucor wurde in der Lunge des Menschen mit Sicherheit nur zweimal gefunden. In beiden Fällen war es eine kleine Form mit verzweigten Fruchtträgern und glatter Sporangienmembran.

Fürbringer [4]), der diese Beobachtungen gemacht hat, spricht ihn für einen verkümmerten Mucor mucedo an, trotzdem, was er auch betont, die Hauptmerkmale dieses Pilzes fehlen: die grossen ovalen Sporen, die Krystalle von oxalsaurem Kalk auf der Sporangienmembran, die grossen unverzweigten Fruchtträger. Auch will er die Identität seines Pilzes mit ähnlichen Zygomyceten, die van Thieghem [5]) als Mucor circinelloides und Circinella simplex beschrieben hat, nicht anerkennen.

In den Luftwegen von Vögeln hat Bollinger [6]) Mucorarten gefunden, die Harz als Mucor racemosus und conoideus bestimmt hat. Weitere Beobachtungen von Mucormycosen liegen in der Literatur nicht vor.

Von den im äussern Ohr vorkommenden Pilzen gehören — abgesehen von den Fadenpilzen der Dermatomycosen — ebenfalls die meisten zu den Aspergillen.

Die erste Beschreibung einer Otomycose stammt von Mayer [7]);

---

1) In der Lunge der Vögel sind schon 1815 von A. C. Mayer („Verschimmelung im lebenden Körper" in Meckels deutschem Arch. I. p. 310, 1815) Schimmelpilze beobachtet worden; über mycotische Pneumonie der Vögel und die betreffende Literatur vergl. Schütz, „Ueber das Eindringen von Pilzsporen in die Athmungswege" etc. in den Mittheilungen a. d. Reichsgesundheitsamt, II. Bd., 1884.

2) Vergl. die Literaturzusammenstellung in Virch. Arch. IX.

3) Virch. Arch. XXXIII, p. 157.

4) Virch. Arch. Bd. 66.

5) Annales des scien. nat. VI série Tome I, p. 94.

6) Zur Aetiologie d. Infectionskrankheiten mit besonderer Berücksichtigung der Pilztheorie. München 1881, p. 63.

7) Müllers Archiv. 1844.

jedoch lässt sich der Pilz danach nicht sicher erkennen. Später haben Pacini[1]), Grove[2]), Cramer[3]) und Schwartze[4]) ähnliche Pilzmassen im äussern Gehörgang beschrieben. Hallier untersuchte den von Schwartze gefundenen Pilz und erklärte ihn für Aspergillus glaucus Lk.; die von Mayer und Pacini Beschriebenen möchte er auch dafür ansehen. Auch Wreden[5]) gibt an, wiederholt Aspergillus glaucus im Ohre beobachtet zu haben. Steudener[6]) fand Aspergillus niger v. Thiegh. und einmal auch einen Pilz, den er für Trichothecium roseum hält, nachdem ihn de Barry, der seine Präparate sah, auf die Aehnlichkeit seines Pilzes mit diesem als röthlicher Ueberzug auf abgestorbenen Zweigen, besonders von Nadelhölzern vorkommenden Pilze aufmerksam gemacht hatte. Dieses Trichothecium hat auch Bezold[7]) seither dreimal im Ohr angetroffen.

Die Literatur über Aspergillusmycosen des Ohrs ist in den letzten Jahren, besonders auch durch Veröffentlichungen in ausländischen Zeitschriften, stark angewachsen. Die neueste und wohl auch eingehendste Arbeit über dieses Thema ist von Siebenmann[8]). Der Verfasser bespricht ausführlich die Morphologie und Physiologie von Aspergillus flavus Bref., Asperg. fumigatus Fres., Asperg. niger v. Thiegh. und von Eurot. Asperg. glaucus und Eurot. repens de Barry. Der zweite Theil des Aufsatzes enthält die Beschreibung der Otomycosis aspergillina, ihre Pathogenese und pathologische Anatomie, ihren Verlauf und ihre Therapie.

Den bis jetzt bekannten Ohrpilzen — ebenfalls fast ausschliesslich Aspergillusarten, wie die die Lunge bewohnenden Pilze — ist nun auch noch ein Mucor anzureihen. Derselbe fand sich in einem Cerumenpfropf, den mir Herr Dr. Wagenhäuser mit der Bitte übergeben hatte, ihn als einer Pilzbildung verdächtig auf Aspergillus zu untersuchen. Herr Dr. Wagenhäuser war so gütig, mir die Krankengeschichte des betreffenden Patienten zu überlassen.

---

1) Supra una muffa parasitica nel condotto auditivo esterno. Firenze 1851 p. 7.
2) A fungus parasit in the human ear. 1857.
3) Sterigmatocystis in: Vierteljahrsschrift der naturf. Gesellschft. in Zürich. 1859.
4) Arch. f. Ohrenheilkunde, II, p. 5, 1865.
5) Ibid. III, p. 1—22, 1867 und St. Petersburgr. m. Z. 1867, XIII. Bd.
6) Arch. f. Ohrenheilkunde, V, p. 163 und IX, p. 128.
7) „Ueber Otomycosis“ in: Zur Aetiolog. der Infectionskrankheiten. München 1881.
8) Die Fadenpilze Aspergillus flavus, niger und fumigatus; Eurotium repens und ihre Beziehung zur Otomycosis aspergillina. Wiesbaden 1883.

Der 27 jährige L. war seit der Schulzeit schwerhörig, litt aber niemals an Schmerzen im Ohre oder an Ausfluss aus demselben. Seit zwei Monaten nahm die Schwerhörigkeit zu, und zugleich trat Sausen und lästiges Jucken in beiden Gehörgängen auf.

In denselben finden sich zwischen eingedicktem, dunklem Cerumen grauweisse, das ganze Lumen erfüllende Massen, an denen schon makroskopisch senkrecht aufsteigende Fäden und dunklere Köpfchen zu erkennen waren. Ein Theil der Massen konnte mit der Spritze entfernt werden, der Rest derselben namentlich in den tieferen Partieen des Gehörgangs, wo die Massen zwischen einer beiderseits von der hintern Wand des Gehörgangs ausgehenden Exostose und dem Trommelfell fest anhafteten, musste vorsichtig mit der Sonde abgelöst und herausgeholt werden. Das Trommelfell und die Wände des Gehörgangs waren aufgelockert und stark geröthet. Nach der Reinigung wurde Sublimat-Alcohol eingegossen; es erfolgte kein Recidiv. Das Jucken war danach ganz verschwunden, Schwerhörigkeit und Sausen geringer. Der weitere Befund des Ohres bietet die Erscheinungen des chronischen Tuben- und Mittelohrkatarrhes dar.

Der erbsengrosse Pfropf enthielt in einer weissen, Filtrirpapierähnlichen Masse dunklere, braune Punkte.

Unter dem Mikroskop zeigte ein durch Kalilauge aufgehelltes Zupfpräparat eine grosse Anzahl gequollener Epithelzellen, Fetttröpfchen und einzelne octaedrische Krystalle von oxalsaurem Kalk. Dazwischen durch winden sich schmale, äusserst wenig septirte Mycelfäden mit farblosem, körnigem Protoplasma [1]). Von denselben erheben sich einzelne verzweigte Fruchtträger, welche an ihrer Abgangsstelle zuweilen vom Mycel durch eine Querwand geschieden sind (Fig. 1).

Von diesen Fruchtträgern entspringen meist abwechselnd zu beiden Seiten Zweige, von denen oft selbst wieder Zweigchen abgehen. Sie tragen an ihrem Ende ein kleines, farbloses oder leicht gebräuntes Sporangien-Köpfchen mit durchsichtiger, glatter Membran, die eine grosse Anzahl kleiner, länglichrunder, farbloser Sporen umschliesst. Die Durchmesser derselben sind im Mittel 3 μ : 4 μ (Fig. 1 *b*).

Die Sporangienmembran setzt sich an eine halbkugelig oder birnförmig in das Innere des Köpfchens vorspringende Columella an. Zuweilen erscheint diese nach Verletzung des Fruchtträgers

1) Mit diesem Mycel sind wohl auch die eben erwähnten Krystalle in Verbindung zu bringen, da ja die Wandungen der Hyphomyceten sehr reich an oxalsaurem Kalke sind.

bei unverletztem Sporangium trichterförmig eingestülpt, wohl in Folge des im Sporangium herrschenden grösseren Druckes, der auf dieser Seite den geringsten Widerstand findet.

An Sporangien, aus denen die Sporen nach Sprengung der Kapsel ausgetreten sind, sieht man zuweilen einen Rest der Membran, die für gewöhnlich — durch Auflösung — verschwunden ist, erhalten und die Columella kragenartig umgeben (Fig. 1 *c*).

In den dunkleren Partieen des Präparates findet sich eine ziemliche Anzahl grosser, brauner, mehr oder weniger rundlicher Gebilde, von denen meist auf zwei Seiten Mycelfäden abgehen. Sie haben eine bräunliche, doppelt conturirte Wandung, deren innere Fläche glatt ist; ihre äussere dagegen hat zahlreiche, unregelmässige Höcker und Vorsprünge, die sich von oben gesehen im optischen Querschnitt als runde dunkle Flecke und Ringe präsentiren (Fig. 2 *a, a'*). Am Ansatzpunkt der Mycelfäden scheint sich die Wandung der Länge nach in zwei Lamellen zu spalten. Die äussere Lamelle wölbt sich etwas in den Mycelfaden vor, so dass zwischen ihr und der innern, die ihre Richtung beibehält, ein kleiner Zwischenraum entsteht (Fig. 2 *b*).

Der Inhalt dieser Gebilde besteht aus grobkörnigem Protoplasma, das einige Fetttröpfchen enthält. Das Ganze macht den Eindruck einer Zygospore mit ihren Suspensoren.

Dass der Pilz zu den Mucorinen gehöre, war nach diesem Befund nicht mehr zweifelhaft. Mucor mucedo, stolonifer oder racemosus sah er aber wenig ähnlich. So kleine Sporangien und Sporen von oben beschriebener Form, verzweigte Fruchtträger, eine ganz glatte Sporangienmembran kommen bei diesen Mucorarten für gewöhnlich nicht vor. Man musste allerdings daran denken, dass vielleicht die Entwicklung des Pilzes durch Schädlichkeiten irgend welcher Art beeinflusst worden sei. Gerade bei Mucor führen ja oft ungünstige Wachsthumsverhältnisse, Schmarotzer, Verletzungen der Fruchtträger, schlechter Nährboden etc. eine Verkümmerung des Pilzes in allen Verhältnissen herbei, so dass z. B. sich statt starker Fruchtträger verzweigte, zwergartige Fruchtträger mit oft nur wenige Sporen enthaltenden Sporangiolen entwickeln. Der Pilz bekommt dadurch ein von der Norm sosehr abweichendes Aussehen, dass man geneigt sein könnte, ihn für eine neue Form zu halten. Die ausdrückliche Warnung Brefeld's, nicht ohne Weiteres aus solchen Befunden auf einen neuen Mucor zu schliessen, veranlasste wohl Fürbringer dazu, seinen Lungenpilz im Hinweis auf die

Brefeld'schen Tafeln[1]) als verkümmerten Mucor mucedo zu bestimmen. Doch weichen die Abbildungen, die Fürbringer gibt, sehr von den Brefeld'schen ab.

Die Form der Columella und der Sporen, die nicht mit Nadeln von oxalsaurem Kalk besetzte Sporangienmembran, die Anordnung der Fruchtträgerzweigchen passen viel eher zu vorliegendem Ohrpilz (besonders Fürbringer's Fig. 14 und 17). Eine Züchtung des fraglichen Pilzes wurde nicht vorgenommen.

Um die Frage nach der Identität des vorliegenden Pilzes mit einer der häufigeren obenerwähnten Mucorarten zu entscheiden, musste derselbe unter für ihn möglichst günstigen Bedingungen rein gezüchtet werden. Als leicht zu beschaffender und ausgiebiger Nährboden empfahl sich sterilisirtes Brod und Brodinfusgelatine; als beste Form der Culturen Objectträgerculturen.

Zu einem auf dem Objectträger ausgebreiteten Tropfen Nährgelatine wurde ein Flöckchen des weissen Pilzflaumes gebracht und dann die Objectträger theils unter einer mit feuchtem Fliesspapier ausgekleideten Glasglocke in Zimmertemperatur gehalten, theils in den auf 36 ° C. erwärmten Brütofen eingesetzt.

Im Brütapparat entwickelte sich schon nach wenigen Stunden junges Mycel und am Ende des 2. Tages war der Gelatinetropfen von einem rein weissen, flaumigen Pilzrasen mit reifen Sporangien überzogen. Bei Zimmertemperatur erfolgte das Auskeimen der Sporen und das Wachsthum des Mycels erheblich langsamer. In mehreren Culturen hatten sich auch Bacterien und Micrococcen angesiedelt, in einer derselben kam neben Mucor noch Aspergillus fumigatus. Diese Verunreinigungen rührten ohne Zweifel von dem Cerumenpfropf her, da beim Ansetzen der Culturen alle Vorsichtsmassregeln, wie mehrstündiges Erhitzen der Objectträger auf 150 °, Ausglühen der zu benutzenden Pincetten etc. beobachtet worden waren, um fremde Pilzkeime fern zu halten.

Da Körpertemperatur offenbar das Wachsthum des Pilzes begünstigte, wurden die weiteren Reinculturen alle im Brütofen gezogen. Es keimte überall der gleiche Pilz, der sich im Ohrpfropf vorgefunden hatte, nur war das cultivirte Mycel, wohl in Folge des besseren Nährbodens, etwas breiter und die Sporangien etwas grösser. Die verzweigten Fruchtträger bildeten oft an ihrem Ende kleinere

---

1) Brefeld, botan. Untersuch. über Schimmelpilze. Mucor mucedo. Heft I Taf. I Fig. 24.

oder grössere Dolden. Zuweilen trug der Stiel des apicalen oder eines der seitlichen Sporangien dieser Enddolde noch eine zweite, kleinere Dolde. Fig. 3 zeigt eine solche candelaberähnliche Dolde mit einer Tochterdolde. An beiden haben sich die Sporangien entleert und die Kapsel sich aufgelöst, so dass nur noch die Columella, zuweilen mit einem Rest der Membran (*a*), zurückblieb.

Schon die Kleinheit und Zierlichkeit des Pilzes, seine winzigen, länglichrunden Sporen, die glatte Sporangienmembran, die verzweigten Fruchtträger mit der halbkugeligen Columella liessen vermuthen, dass es sich um den von Lichtheim entdeckten Mucor corymbifer handle. Durch das Auffinden der oben erwähnten Enddolden an den ausserdem noch seitliche Aeste abgebenden Fruchtträgern wurde diese Vermuthung zur Gewissheit.

Um den Pilz in allen seinen Einzelheiten und Wachsthumsverhältnissen studiren zu können, wurden weitere Objectträgerculturen theils unter einem Deckglas, theils ohne ein solches angelegt. Dabei wurden meist nur eine oder wenige Sporen ausgesät, indem nach Brefeld's Vorschrift eine Emulsion der Sporen in Wasser soweit unter Controle des Mikroskops verdünnt wurde, bis ein davon genommener Tropfen nur eine Spore enthielt. Von dieser Emulsion wurde dann je ein Tropfen zur Gelatine auf den Objectträger gebracht.

Die farblosen Sporen, die sich als stark lichtbrechende, länglichrunde, glatte Körner von $3\,\mu : 4\,\mu$ Grösse präsentiren, nehmen in der Gelatine bald etwas an Grösse zu, dabei wird ihr Protoplasma meist trübe und körnig. Im Brütofen treiben sie nach cc. 10 Stunden einen oder mehrere Fortsätze, die nach Kurzem Seitenzweige entwickeln.

Die Mycelfäden bilden dann, anfangs über das Substrat hinkriechend, eine Art Thallus, als dessen Ausgangspunkt die Spore meist lange sichtbar bleibt. Fäden, die dicht neben einander herlaufen oder sich kreuzen, verschmelzen zuweilen, wie dies auch bei andern Mucorinen mit unseptirtem Mycel vorkommen kann [1]). (Bei Pilzen mit septirtem Mycel ist es eine häufige Erscheinung). Aus dem Thallus erheben sich nach cc. 36 Stunden Lufthyphen, so dass der Nährtropfen von einem zarten weissen Flaum eingehüllt wird. Die Lufthyphen erscheinen unter dem Mikroskop als dunkle Stränge von eigenthümlich verschrumpftem Aussehen; meist laufen sie über

1) Brefeld, bot. Unters. über Schimmelpilze. IV. Mortierella Rostafinski.

weite Strecken gerade fort. Am dritten Tag wachsen sowohl aus den Mycelfäden als aus den Lufthyphen die verzweigten, oft mit ausgeschiedenen Wassertröpfchen reichlich besetzten Fruchtträger hervor. Zu dieser Zeit treten in den Fäden vereinzelte Scheidewände auf. Die Bildung der apicalen Sporangien erfolgt meist früher als die der tieferstehenden. Der Fruchtträger schwillt zunächst an seinem Ende keulenförmig an. In dieser später birnförmigen Anschwellung wird das bis dahin wasserhelle Protoplasma bald feinkörnig. Die Bildung einer halbkugelig ins Innere der Sporangienanlage vorspringenden Columella schliesst den oben kegelförmig erweiterten Fruchtträger vom Sporangium ab, in welchem sich bald das jetzt grobkörnige Protoplasma zu Conidien sondert (Fig. 4 *a* fertiges, *b* sich bildendes, tieferstehendes Sporangium). Der Fruchtträger ist dabei zunächst noch ungefärbt, erst nach vollständiger Reife des Sporangiums färbt er sich an der Uebergangsstelle in die Columella gelblich; hier ist sein Protoplasma meist auch körnig. Zwischen Columella und Fruchtträger existirt keine Scheidewand (Fig. 5 *a* reifes Sporangium, *b* Columella, *c* Fruchtträger). Berstet die Kapsel eines reifen Köpfchens, so treten die Sporen, in eine zäh-flüssige Zwischenmasse eingebettet, aus und umgeben, wenn auf trockenem Objectträger untersucht wird, das obere Ende des Trägers als unregelmässiges Klümpchen oder ergiessen sich auch wohl den Wandungen des Fruchtträgers entlang. In Wasser zerfliesst die Zwischenmasse rasch und die Sporen zerstreuen sich. Die Sporangienmembran dagegen zerfliesst meist nur langsam in Wasser, ein Rest davon bleibt oft an der Columella sitzen, welch letztere zuweilen nach Untergang des Sporangiums, wohl in Folge von Wasseraufnahme, noch an Grösse zunimmt.

Fig. 6 stellt eine unter dem Deckglas gezogene junge Cultur von Mucor corymbifer dar und ist geeignet, die Art des Wachsthums zu zeigen. *a* Mycel und Lufthyphen, *b* Nährboden mit Mycelfäden (Thallus), *c* Fruchtträger, *d* Sporangien.

In Culturen, deren Nährmaterial erschöpft war oder wo die Entwicklung des Pilzes durch Uebermaass von Feuchtigkeit oder durch Vertrocknen, oder durch mangelhafte Sauerstoffzufuhr gestört wurde, entstehen oft gemmenartige Bildungen, wie ähnliche auch bei andern Mucorinen unter dergleichen Bedingungen vorkommen (Clamydosporen v. Thiegh.). Es gelang, die Entstehung dieser Gemmen auf dem Objectträger zu verfolgen. Eine unter dem Deckglas gezogene Cultur, welche in voller Blüthe stand, wurde plötzlich

durch einen Lackrahmen des Luftzutritts beraubt. Sie war im Brütofen gewachsen und wurde bei Zimmertemperatur untersucht; vielleicht trug dieser Temperaturwechsel auch zur Bildung der Gemmen bei. Zwei Stunden nach Abschluss des Sauerstoffs schwellen die Mycelien an ihren Enden kolbig an und es treten häufige Querwände in ihnen auf. Das Protoplasma zwischen zwei benachbarten Septen wird körnig. Die Wand des Zwischenstückes baucht sich aus, so dass tonnenartige oder auch kugelförmige Anschwellungen des Mycels entstehen (Fig. 7). Dieselben sind mit grobkörnigem Protoplasma gefüllt und treiben häufig Auswüchse, zum Theil von ziemlicher Länge, so dass oft ganz bizarre Figuren zu Stande kommen (Fig. 8). Die Wandung dieser fassartigen Auftreibungen ist anfangs einfach, später aber doppelt contourirt und zeigt nach aussen oft unregelmässige Verdickungen (Fig. 9 *a, b, c*).

Ob die im Ohr gefundenen Zygosporen-ähnlichen Gebilde derartige Brutzellen oder wirkliche Zygosporen sind, konnte nicht mit Sicherheit entschieden werden. Es haben sich vielfach in den später zu erwähnenden Massenculturen auf Brod Gebilde gefunden, die ganz das Aussehen einer Zygospore hatten und wiederholt schien es, als ob die Enden zweier Mycelschläuche sich entgegenwüchsen. Allein eine Verschmelzung derselben konnte ich nicht mit Sicherheit beobachten, da durch die Herausnahme aus dem Brütofen das Wachsthum zu sehr gestört wurde. Am häufigsten fanden sich diese Körper zwischen Brod und Gefässwand, einem Platz, wo auch Brefeld bei andern Zygomyceten die Bildung der geschlechtlichen Dauersporen mehrfach beobachtet hat. Zwar fehlt diesen muthmasslichen Zygosporen ein eigentliches Exosporium, sie besitzen nur eine gelbliche, stark verdickte, mit warzigen Auswüchsen versehene Wandung; allein auch bei andern Zygosporen[1]) wird eine solche vermisst, so dass dieser Umstand an und für sich kein Grund wäre, diese Gebilde für etwas anderes zu erklären als für Zygosporen.

Wahre Gemmen habe ich in einer 5 % Rohrzuckerlösung beobachtet. In 150 Cc. einer solchen Lösung war ein Stückchen mit Mucor corymbifer reichlich bewachsenen Brodes gebracht und das Ganze dann in den Brütofen eingesetzt worden. Die Pilzfäden durchwuchsen die Flüssigkeit anfangs sehr rasch und ohne etwas

1) Bei Mortierella Rostafinski vertritt eine Gewebskapsel die Stelle des Exosporiums. Brefeld, bot. Untersuch. über Schimmelp. IV.

Besonderes zu zeigen. Nach cc. 8 Tagen aber zog sich das Protoplasma in den Mycelschläuchen zu einzelnen Kugeln oder kurzen cylindrischen Massen zusammen, die sich meist dicht perlschnurartig an einander reihten. Sie besassen alle ein starkes Lichtbrechungsvermögen. Tonnenförmige Auftreibungen der Wandungen des Mycels, wie sie bei der Gemmenbildung von Mucor racemosus in Zuckerlösung die Regel sind, kommen bei Mucor corymbifer nur wenig vor. Die Enden der Mycelien waren oft kolbig und warzig aufgetrieben. Aus diesen Auftreibungen wuchsen kugelige Aussprossungen hervor, die ihrerseits wieder neue rundliche Auswüchse trieben. Alle enthielten stark lichtbrechendes Protoplasma und sahen so sprossender Hefe nicht unähnlich (Fig. 10). Die Pilzfäden waren schliesslich (nach cc. 14 Tagen) in der Zuckerlösung durch eine Art Schleim vereinigt, sodass man die Colonie als eine schleimige Masse aus dem Gefäss herausheben konnte.

Dieser ganze Befund stimmt sehr gut zu Lichtheim's Angaben. Eine Differenz besteht nur in sofern, als ich Gemmenbildung beobachtet habe, während Lichtheim bei seinen Culturen in Zuckerlösung keine Gemmen erhielt.

Es blieb nun noch übrig, den Pilz auf die ihm vom Entdecker zugeschriebenen pathogenen Eigenschaften zu prüfen. Um rasch das nöthige Sporenmaterial zu bekommen, wurden Massenculturen auf Brod angesetzt, das durch wiederholtes mehrstündiges Erhitzen auf 150 ° sterilisirt worden war. In wenigen Tagen war dasselbe von einem dichten, hellgrauen Pilzflaum umsponnen. Dieser Flaum wurde in einzelnen Flöckchen mit einer ausgeglühten Pincette von der Cultur entnommen und dann in 0,7 % Kochsalzlösung ausgeschüttelt, bis eine dunkelgraue Sporenemulsion zu Stande kam. Davon wurde zwei Kaninchen eine Injection in die vena jugularis gemacht. Das eine bekam 3 ccm., das andere 6 ccm. Unmittelbar nach der Injection waren die Thiere munter und frassen gut bis zum Abend des ersten Tages. Am Morgen des zweiten Tages fiel das Kaninchen, welches 6 ccm. der Sporenaufschwemmung erhalten hatte und gab bei Berührung in der Lendengegend lebhafte Schmerzensäusserung von sich. Es starb noch im Laufe des Nachmittags. Die Injection war zwei Tage vorher nach 11 Uhr gemacht worden, das Thier erlag also nach etwas mehr als 48 Stunden. Das zweite Kaninchen war zu dieser Zeit noch aufrecht. Allein es sass in der Ecke mit nach links gedrehtem Kopf und bewegte sich nur auf Anstossen. Dabei machte es ausgesprochene Uhrzeigerbewegungen,

indem es sich von links nach rechts im Kreise um das feststehende Hintertheil drehte. Andere Gleichgewichtsstörungen waren nicht vorhanden. Nach etwa 60 Stunden ging auch dieses Kaninchen zu Grunde. Die Section ergab folgendes: Bei dem Kaninchen, das die grössere Dosis bekommen hatte und zuerst unterlegen war, sind die Nieren am stärksten erkrankt. Sie sind nur wenig vergrössert; an ihrer Oberfläche unter der leicht abziehbaren Kapsel ist eine Marmorirung wahrzunehmen: gelbe Flecken auf blaurothem Grunde. Auf dem Schnitt ist das Organ feucht, die Rinde sehr blutreich und das Mark dunkel cyanotisch; in beiden Theilen finden sich einzelne stecknadelkopfgrosse hämorrhagische Herde. — Im Coecum und Wurmfortsatz sind die Plaques geschwellt, da und dort zeigen sich auch in ihnen Ecchymosen. Die andern Organe bieten makroskopisch nichts Besonderes.

Beim zweiten Kaninchen, das zwar nur eine halb so grosse Dosis bekommen, aber desshalb auch länger Widerstand geleistet und den Pilzen Zeit zur stärkeren Entwicklung gelassen hatte, sind die Nieren um mehr als das Doppelte vergrössert und ihre Oberfläche mit erhabenen weissgelben Flecken dicht besetzt. Auf dem Durchschnitt zeigt sich Rinde und Mark stark durchfeuchtet und hyperämisch. Im Marke finden sich radiär verlaufende graue und gelbweisse Streifen, die von Pilzmassen herrühren. Dünndarm, Coecum und Processus vermiformis enthalten dünnen Schleim; die Follikel, besonders die des Processus vermiformis sind sehr stark geschwellt, an einzelnen Stellen ecchymotisch; auch die Mesenterialdrüsen sind geschwollen. An den andern Organen ist nichts Auffallendes zu bemerken.

In den Brütofen zur Controle eingesetzte Stückchen der Niere überzogen sich bald mit einem Pilzflaum, der alle charakteristischen Merkmale des Mucor corymbifer besass.

In frischen Schnitten von Niere und Darmfollikel beider Thiere sieht man unter dem Mikroskop das Gewebe reichlich von knorrigen unseptirten Mycelfäden durchsetzt.

Ausser diesen zwei wurden noch weiteren Kaninchen Injectionen von verschiedener Concentration gemacht und die Thiere zu verschiedenen Zeiten getödtet, um die durch den Pilz hervorgerufenen Veränderungen in den Geweben nach verschieden langer Dauer und Stärke der Einwirkung untersuchen zu können.

Einer eingehenderen mikroskopischen Untersuchung

wurden als die hauptsächlich veränderten Organe nur die Nieren und der Darm nach vorausgegangener Erhärtung unterworfen.

In den Nieren ergibt sich als Anfangsstadium der Affection, bei einem Kaninchen, das eine stark verdünnte Emulsion injicirt bekommen hatte und nach 36 Stunden getödtet worden war, nur eine enorme Hyperämie der Glomeruli, der Capillaren und Venen. In den Glomerulusschlingen und den intercanaliculären Capillaren finden sich die Sporen theils noch unverändert, theils schon vergrössert oder auskeimend. An einigen Stellen sind gerinnende Exsudationen in den Kapselraum der Glomeruli erfolgt. Andere Veränderungen lassen sich an dem in Alkohol gehärteten Präparate zu dieser Zeit noch nicht nachweisen. — Dagegen zeigen die Nierenschnitte von Thieren, die erst später der Krankheit selbst erlegen waren, hochgradige entzündliche Veränderungen. Die Pilze lassen sich, auch an Präparaten, die mit Alkohol und Celloidin behandelt worden waren, mit Leichtigkeit durch die Gram'sche Gentianaviolett-Jodmethode färben, sobald man die Vorsicht gebraucht, die Schnitte nachher in Alkohol nur soweit zu entfärben, dass noch eine leicht blaue Kernfärbung zurückbleibt; bei zu langer Einwirkung von Alkohol oder Nelkenöl halten die Pilze die Farbe auch nicht zurück. Auf diese Art behandelte Präparate zeigen, dass die Pilze hauptsächlich in den Glomeruli und den intertubulären Capillaren, theilweise auch erst in den Venen zum Auskeimen gekommen sind. Sie stellen hier je nach ihrem Alter theils einfache, theils knorrig verästelte Schläuche dar, die im Innern der Gefässe, meist ihrem Laufe folgend, weiter gewachsen sind, zuweilen aber auch deren Wandung durchbrochen und sich in den Kapselraum oder, seltener, in benachbarte Harnkanälchen eingesenkt haben. Die Einwirkung der Mycelien auf die Glomeruli ruft, wie Hämatoxylin und Alaunkarminfärbungen lehren, einen mehr oder weniger starken Erguss in den Kapselraum hervor. Dem Exsudat sind desquamirte, nekrotische Epithelien in Form runder, kernloser Schollen beigemengt. Einzelne Gefässschlingen des Knäuels sind blass, von Epithelien ganz entblösst. Zuweilen finden sich auch rothe Blutkörperchen in der Kapsel. Das Ganze bietet somit das Bild einer frischen Glomerulonephritis.

In den Capillaren und Venen hat der Pilz zu weiteren Entzündungserscheinungen geführt. Blutungen, die sich da und dort finden, sind allem Anschein nach grossentheils venösen Ursprungs und zeugen von der starken Alteration der Gefässwände durch den

Entzündungserreger. Ausserdem betheiligt sich hier auch das umgebende Bindegewebe an dem entzündlichen Processe. Es ist in der Nähe der von Mucor befallenen Gefässe verbreitert und oft mit massenhaften Rundzellen infiltrirt. Diese Zellanhäufung ist stellenweise so stark, dass man sie wohl als eitrige Infiltration ansehen kann. Herde der Art finden sich namentlich in der Rinde nahe der Nierenkapsel. Die Entwicklung der Pilzfäden in den Capillaren und Venen, besonders des Labyrinths, hat demnach eine intensive interstitielle Herdnephritis mit Tendenz zur Eiterung zur Folge.

Die Epithelien der Harnkanälchen sind verhältnissmässig nicht stark verändert. Ihre Kerne sind zum Theil etwas gequollen, färben sich aber doch noch gut. Stellenweise ist jedoch ein beginnender Kernzerfall nicht zu verkennen. Die Kanälchen enthalten vielfach Cylinder mit eingeschlossenen farblosen Blutzellen.

Eine zweite Hauptlocalisation bei Injection der Sporen in die Blutbahn hat in den solitären und agminirten Follikeln des Darmes stattgefunden, besonders im Processus vermiformis, der ja beim Kaninchen gleichsam eine grosse Peyer'sche Platte darstellt. Hier zeigen sich so ziemlich dieselben Verhältnisse wie in den Nieren, nur sind sie entsprechend der Anlage des Organs modificirt. Der Pilz ist hier hauptsächlich in den Capillaren der Follikel und in den interfolliculären Venen zum Auskeimen gekommen. Doch findet er sich da und dort auch in Arterien. Als erstes Stadium tritt hier ebenfalls nur Hyperämie und Schwellung auf; später, wenn die Pilzwucherung sich ausgebreitet hat, findet man eine kleinzellige, entzündliche Infiltration um die Pilzfäden, die zum grossen Theil die Capillarwände durchbrochen haben und direkt mit dem Parenchym der Follikel in Berührung getreten sind. Die Kerne der Zellen, die den Fäden anliegen, haben sich gut gefärbt, ein Beweis, dass der Pilz zunächst nur Entzündung, nicht aber Nekrose hervorruft. Eine solche ist nur dort zu finden, wo Hämorrhagieen das Gewebe zerstört haben, oder wo in Folge von Verschluss kleinerer Gefässe durch Pilzmassen ein mehr oder weniger grosses Gebiet der Blutzufuhr beraubt worden ist. Die Epithelien der Drüsenschläuche zeigen, wie die der Harnkanälchen, erst in vorgerückteren Stadien gröbere Veränderungen. Ihre Kerne färben sich dann schlecht, sind zerfallen, da und dort ist es zur Abstossung des Epithels, an besonders hochgradig erkrankten Stellen auch wohl zur Bildung eines kleinen oberflächlichen Geschwürs gekommen.

Wie man sieht, stimmen im Allgemeinen auch die Thierversuche und die Sectionsbefunde mit denen Lichtheim's überein. Von Interesse ist es, dass unter den Erscheinungen, durch die sich die Affection am lebenden Thiere äussert, Lichtheim niemals Reitbahnbewegungen beobachtet hat, worauf er eine Differentialdiagnose zwischen Aspergillus- und Mucormycosen gründen will. Als Ursache der Drehbewegungen nach Aspergillusinjectionen gibt er eine Localisation des Pilzes im häutigen Labyrinthe an, während er weder hier noch im Gehirn jemals Mucorherde entdecken konnte. — Dass bei meinen Versuchen ähnliche Gleichgewichtsstörungen bei einem der Kaninchen kurz vor dem Tode sich einstellten, spricht nicht absolut gegen Lichtheims Sätze. Er erwähnt an anderer Stelle, dass ausnahmsweise auch andere Organe als Nieren, Darmplaques, Mesenterialdrüsen, Milz und Knochenmark von Mucor befallen werden, wie z. B. der Magen oder das Diaphragma, die sonst verschont bleiben, ohne dass ein besonderer Grund dafür gefunden werden kann. Es ist also wohl denkbar, dass auch einmal durch einen ähnlichen error loci gegen die allgemeine Regel in den halbcirkelförmigen Kanälen oder im Gehirn Pilzherde sich entwickeln können. Ausserdem hat Lichtheim hauptsächlich mit Mucor rhizopodiformis, einer verwandten Species, experimentirt; es wäre wohl möglich, dass sich Mucor corymbifer in der Beziehung etwas anders verhielte. Es fand sich nämlich bei der mikroskopischen Untersuchung in dem linken, durch Pikrinsäure entkalkten Felsenbeine in der Wandung eines halbcirkelförmigen Canals ein kleiner circumscripter Entzündungsherd. Pilzfäden konnten dort allerdings, vielleicht in Folge der langen Einwirkung der Pikrinsäure, durch Färbung nicht aufgefunden werden. Aber da das Thier vor der Injection jene Symptome nicht zeigte, so dürfen sie wohl mit Wahrscheinlichkeit der Pilzinfection zugeschrieben werden.

Lichtheim hat in seinen Nierenpräparaten ein Hinunterwachsen der Pilze in die Harnkanälchen und einen membranösen Pilzbelag im Nierenbecken beobachtet, während sie sich in meinen Präparaten fast nur in den Blutgefässen vorfanden. Doch ist dies wohl dem Umstand zuzuschreiben, dass ich eben nur frühere Stadien zu Gesichte bekam, da die Kaninchen sehr bald der Allgemeininfection erlagen.

Was die Bedeutung des Mucor corymbifer als eines das Ohr bewohnenden Pilzes betrifft, so kann man sich wohl fragen, ob er in diesem Organ nur die Rolle eines Saprophyten spielt. Es ist mehr

als wahrscheinlich, dass er in dem mit Epidermis ausgekleideten Gehörgang nur zur Ansiedelung kommen kann, wenn besondere pathologische Verhältnisse schon vorher vorhanden sind. Allein er besitzt ja die Fähigkeit, Blutbestandtheile und die verschiedensten Parenchymsäfte zu assimiliren und so wird er sich wohl nicht nur auf Kosten der Entzündungsproducte und Secrete weiter entwickeln, sondern theilweise auch aus den obersten Epidermisschichten und den Talgdrüsen die zu seinem Wachsthum nöthige Feuchtigkeit bebeziehen und Substanzen aufnehmen, die er zu seinem Aufbau verwenden kann. (Allerdings ist dabei noch in Erwägung zu ziehen, dass sich verschiedene Thierspecies verschieden resistent gegen pathogene Mucorinen verhalten, dass z. B. deren Sporen einem Hunde in den Kreislauf injicirt gar nicht zum Auskeimen kommen). — Als ein Beweis für den, wenn auch in den Hintergrund tretenden, Parasitismus der Ohrpilze können die trotz sorgfältiger Reinigung des Ohres so häufig beobachteten Recidive von Aspergillusentwicklung gelten, wenn nicht der Gehörgang mit desinficirenden Flüssigkeiten ausgespritzt wurde.

Erklärung der Tafel.

Tafel III.

Fig. 1. Verzweigter Fruchtträger (*a*) von Mucor corymbifer aus dem menschlichen Ohr. Die Sporangien haben bis auf eines (*b*) ihre Sporen (*d*) entleert. Die Sporangienmembran ist an ihrem Ansatz da und dort noch erhalten (*c*). $\frac{1}{300}$.

Fig. 2. Eine zygosporenähnliche Zelle aus dem Ohr. *a*, *a'* Höcker der Zellwand von der Seite und von der Fläche gesehen. *b* Spaltungsstelle der Zellwand am Ansatzpunkt der Träger. $\frac{1}{350}$.

Fig. 3. Fruchtträger aus einer Brodcultur mit Dolde und Tochterdolde; bei *a* ist ein kragenartiger Rest der Sporangienmembran erhalten. Sonst ist dieselbe überall verschwunden und die Sporen haben sich entleert. $\frac{1}{300}$.

Fig. 4. *a* Fertig gebildetes Endsporangium. *b* Tieferstehendes, in der Bildung begriffenes Sporangium auf demselben Fruchtträger. $\frac{1}{300}$.

Fig. 5. Reifes Mucorköpfchen. *a* Sporangium mit Sporen. *b* Columella ohne Scheidewand übergehend in die kegelförmige Anschwellung des Fruchtträgers *c*. $\frac{1}{300}$.

Fig. 6. Fructificirende Mucorcolonie unter dem Deckglas gewachsen. *a* Hyphen. *b* Mycelfäden in der Nährgelatine. *c* Verzweigte Fruchtträger. *d* Sporangien. $\frac{1}{100}$.

Fig. 7. Tonnenförmige Anschwellungen im Verlaufe der Mycelfäden nach Sauerstoffabschluss. $\frac{1}{300}$.

Fig. 8. Dieselben an den Enden der Mycelfäden mit sternförmigen Auswüchsen. $\frac{1}{300}$.

Fig. 9. Eine derartige Zellbildung *a* in früheren Stadien mit einfacher, *b* in späteren Stadien mit verdickter Wandung. *c* Dauerform einer solchen Mycelanschwellung mit höckeriger Wandung und doppeltem Abschluss gegen die Mycelfäden. $\frac{1}{300}$.

Fig. 10. Mucorgemmen in 5 procentiger Zuckerlösung gewachsen. $\frac{1}{300}$.

Hückel del.

Verlag v. Gustav Fischer, Jena.

IV.

Zur Entstehung

des

hämorrhagischen Infarcts.

Von

Dr. J. Mögling,

Assistenzarzt der chirurgischen Klinik in Tübingen.

I. Theil: Historische Skizze.

Inhaltsübersicht zum I. Theil.

Seite

Einleitung 136
1) Veranlassung zu der Arbeit 136
2) Der historische Begriff des Infarcts 137

Historischer Rückblick.

Cap. I. Die Zeit vor Virchow 138
§. 1. Laennec 138
§. 2. Bouillaud, Cruveilhier, Bochdalek 140
§. 3. Rokitansky 141
Cap. II. Virchow und die Embolie 142
Cap. III. Experimentelle und pathol. anat. Studien der 50er und 60er Jahre 145
§. 1. Engel, Dittrich, Heschl 146
§. 2. Der spätere Rokitansky 148
§. 3. B. Cohn 148
§. 4. Panum 153
§. 5. Beckmann und Blessig 154
Cap. IV. Klinische Anschauungen in den 50er und 60er Jahren 156
§. 1. Wunderlich 156
§. 2. Gerhardt und Niemeyer 157
§. 3. O. Weber 158
Cap. V. Die Umgestaltung der Lehre durch Cohnheim (und Litten) 159
Anhang: Ein Beitrag von Volkmann 164
Cap. VI. Die gewonnenen Resultate werden von Neuem in Frage gestellt 165
§. 1. J. v. Zielonko und Kossuchin 165
§. 2. Gerhardt und seine Schüler 166
§. 3. M. Litten 1879. 167
§. 4. v. Recklinghausen 169
Cap. VII. Die directen Beobachtungen der Ophthalmoscopiker 169
1. Die Darstellung bei Michel 171
2. Specielle Angaben anderer Forscher 172
Kurze Schlussbetrachtung 173

Einleitung.

1) In dem Handbuch der allgemeinen Pathologie des Kreislaufs und der Ernährung[1]) spricht sich v. Recklinghausen dahin aus, dass seit den grundlegenden Arbeiten Virchow's bezüglich der Lehre von der Embolie das thatsächliche Material in einer Weise angehäuft ist, die Consequenzen gezogen und weitere Entdeckungen in so reichlichem Maasse zu Tage gefördert wurden, dass gegenwärtig die Embolie als eine der am besten begründeten Lehren der Pathologie allgemein anerkannt wird. Trotzdem finden wir aber auf den folgenden Seiten des inhaltsreichen Werkes über eine der häufigsten Folgen der Embolie, den hämorrhagischen Infarct, so viele Controversen, so viele fragliche Punkte aufgeführt, dass wir billig uns fragen müssen: was ist nun eigentlich gesicherte Erkenntniss und was Hypothese? Dazu kommt noch, dass v. Recklinghausen die ziemlich verbreitete und noch jüngst von Rindfleisch[2]) vorgetragene Ansicht Cohnheim's von dem venösen Rückfluss als Ursache des hämorrhagischen Infarcts gar nicht anerkennt, und neben anderen Momenten eine partielle hyaline Thrombosirung von Capillaren des gesperrten Bezirks und die Drucksteigerung in den durchgängigen Haargefässen für die Bildung des rothen Infarcts in Anspruch nehmen will.

Da ferner auch die Arbeiten anderer Forscher in den letzten Jahren nicht dazu beigetragen haben, die Fragen zu vereinfachen und einer bestimmten Auffassung zur allgemeinen Anerkennung zu verhelfen, so dürfte eine experimentelle, pathologisch-anatomische und z. Thl. auch klinische Erfahrungen herbeiziehende Untersuchung mit eingehender Berücksichtigung des schon vorhandenen Materials nicht unnütz sein. Ueber Letzteres aber eine Uebersicht zu gewinnen, dazu ist eine historische Orientirung nöthig, um so mehr,

1) Lieferung 2 und 3 der Deutschen Chirurgie, Stuttg. Enke, 1883, S. 143.
2) Die Elemente der Pathologie, Leipzig 1883, S. 101.

als die Aussagen der früheren Forscher häufig anders lauten, als von manchen neueren Bearbeitern angegeben wird.

2) Der Name Infarct führt zurück in das Zeitalter der ziemlich mysteriösen humoral-pathologischen Anschauungen. Infarct, von infarcire, vollstopfen, bedeutete ehemals eine Anhäufung, Vollstopfung, Eindickung (sogar Umbildung) von Blut, Galle, Schleim in gewissen Organen, besonders der Bauch- und Beckenhöhle, namentlich in der Schleimhaut des Darms, und den grossen Gefässen der Baucheingeweide. In diesem Sinn handelt noch eine Dissertation aus Berlin vom Jahr 1833 [1]) über den Infarct. Die Therapie dieser unklaren Zustände war deshalb auf Mobilmachung, Auflösung und Entleerung der Infarcte aus dem Körper gerichtet [2]).

Allmälig änderte sich mit den pathologisch-anatomischen Anschauungen auch der Begriff und man behielt dies Wort Infarct bei für gewisse Zustände der Gebärmutter, die Anhäufung von Harnsäure bei Neugeborenen und endlich für bestimmt nachgewiesene blutige Anschoppungen [3]); waren die uns speciell interessirenden Zustände gemeint, so nahm man den Zusatz hämoptoisch oder hämorrhagisch. Als aber später der Begriff des hämorrhagischen Infarcts wesentlich abhängig gemacht wurde von dem ätiologischen Moment der Arterienverstopfung, und man fand, dass nicht jede Arterienverstopfung, wenn auch Ischämie eintritt, zur Hämorrhagie führt, redete man von rothen und — lucus a non lucendo — weissen Infarcten, bis v. Recklinghausen [4]) den Sinn des Worts preisgebend definirt: wenn in dem Verbreitungsbezirk einer verstopften Arterie die Ernährung soweit herabgesetzt ist, dass Mortification eintritt, so nennen wir diesen Herd einen Infarct, und nun je nachdem einen hämorrhagischen, wenn bedeutender Blutaustritt, einen blassen, wenn zu allen Zeiten Anämie (Ischämie) statt hatte. Ist die Arteriensperre an Ort und Stelle entstanden, spricht man von thrombotischem, wenn der sperrende Pfropf eingeschleppt ist, von embolischem Infarct.

---

1) J. Schwarz, De febris in Infarct. effectu, Berl. 1833.

2) vgl. Universallexikon der pract. Medicin, bearb. nach dem Dictionnaire de méd. et chir. prat. von Andral u. and. 1840.

3) In Virchow's Handb. der Path. u. Ther. Bd. I steht das Wort „Infarctus" noch neben der „Passiven Congestion"; Laennec nennt eine Thrombose der Lungenvenen „eine Art Infarct".

4) l. c. S. 147.

Historischer Rückblick.

Cap. I. Die Zeit vor Virchow's Untersuchungen.

Bis auf Laennec wurde den Hämorrhagieen ins Parenchym wohl viel symptomatische, aber wenig pathologisch-anatomische Beachtung geschenkt. Cruveilhier[1]) fertigt dieselben 1816 auf einigen Linien ab, indem er von Zerreissungen in Gehirn und Lungen spricht, welche durch Hämorrhagie zu Stande kommen; auch soll die erweichte Milz leicht einer hämorrhagischen Zerstörung unterworfen sein. Speciell bei den Lungenhämorrhagieen fragte man nicht weiter nach den Quellen derselben oder postulirte sie willkürlich, sondern unterschied nur nach der Quantität des zu Tage geförderten Bluts Hämoptysis und Pneumorrhagie[2]).

§. 1. Laennec.

Erst Laennec unterschied „Blutausschwitzung aus und auf die Bronchialschleimhaut" (hémorrhagie bronchique), welche demgemäss meist mässig copiös ist, von der „Blutaushauchung ins Parenchym, d. h. in die Luftzellen"[3]), welch' letztere er mit dem Namen Lungenschlagfluss bezeichnen zu müssen glaubt, da sie ganz der Gehirnblutaushauchung gleiche, welche die Apoplexie hervorbringt. Gewöhnlich bleibt es nach L. bei einer hämoptoischen Anschoppung, manchmal aber zerreisst die Blutergiessung das Lungengewebe, wie bei heftiger Gehirnapoplexie, ja es soll das Blut bis in die Pleurahöhle durchbrechen können. Bedeutende Pneumorrhagieen sind fast immer ein Zeichen von hämoptoischer Anschoppung, aber nicht jede hämoptoische Anschoppung macht grössere Blutungen, denn sie kann so plötzlich auftreten, dass die Kranken ersticken, ehe die Hämoptyse eintritt.

---

1) Essai sur l'anatomie pathologique en général 1816. I S. 102 u. 103.

2) vgl. Wunderlich, Handbuch der Path. u. Ther. II. Aufl. 1856. III, 2. S. 245.

Anm.: Wenn Wunderlich hiebei Hohnbaum: Ueber den Lungenschlagfluss 1817 (nicht 1818) citirt, so gehört dieses Schriftchen nicht hieher, denn in demselben ist nur von der apoplexia nervosa, der nervösen Lungenlähmung, aber nicht von Lungenblutung die Rede.

3) Laennec's Abhandlung von den Krankheiten der Lungen und des Herzens etc., übers. v. Meissner. Leipzig 1832 Bd. I. 4. u. 5. Abschnitt.

Die Beschreibung des anatomischen Befunds ist folgende [1]): Die starken und reichlichen Hämoptysen werden — gegenüber den bronchialen — durch eine weit bedeutendere Ursache bedingt, die zunächst eine tiefe krankhafte Veränderung des Lungengewebs selbst bewirkt, nemlich eine sehr genau umschriebene, meist 1—4 Cubikzoll betragende, bis an die Gränze gleichstarke und gegen das gesunde Gewebe scharf abgesetzte Verhärtung, ähnlich der Hepatisation, doch gänzlich von ihr verschieden. Denn in der wie ein venöser Blutklumpen aussehenden, angeschoppten Partie erkennt man weder die schwarzen Lungenflecken, noch die kleinen Gefässe, noch die interlobulären Septa, sondern das Aussehen ist ein vollkommen homogenes, sehr dunkel braunrothes bis schwarzes. Nur die Bronchien und die grösseren Gefässe sind noch kenntlich, aber blutig gefärbt. Im II. Band S. 507 nennt L. die Schnittfläche einigermassen ähnlich der durch den schwammigen Theil des Penis. Die Venen, heisst es dann I. S. 298 weiter, sind in der angeschoppten Partie und in ihrer Nähe mit einem sehr festen und halbtrockenen Blut gefüllt, eine Art Infarctus. Gegenüber der Hepatisation ist das Gewebe verhärteter und nicht so feucht. Die Granulationen, welche die Schnittfläche darbietet, wenn man sie gegen das Licht hält, sind Laennec immer grösser erschienen als bei der Hepatisation. Manchmal ist das Centrum dieser Verhärtungen erweicht, und mit einem reinen Blutklumpen erfüllt. An einer anderen Stelle heisst es dann noch: „das in die Lungenzellen ausgehauchte Blut verbindet sich gewissermassen unter dem Einfluss des Lebens mit dem Lungengewebe auf eine Weise, welche von der Coagulation verschieden ist."

Als Gelegenheitsursachen bezeichnet L. (I. S. 305) Herzleiden, unterdrückte Regeln, Hämorrhoiden, Nasenbluten, langdauernden Aufenthalt in Nässe und Kälte, aber all das soll doch nur Einfluss haben, wenn die Constitution des Kranken eine besondere ist. Auch meint L., das Blut müsse eine „Erweiterung" erfahren, wie auf hohen Bergen, auch sei es flüssiger und nicht so leicht gerinnbar.

So sehr diese Darstellung das Lob verdient, welches ihr Virchow bezüglich der anatomischen Schilderung gespendet, hat sie doch mehrfache schwerwiegende Mängel. Die Entstehungsursache für den hämoptoischen Infarct ist so gut wie übergangen [2]) und

1) l. c. Bd. I S. 297.

2) vgl. auch Hertz in v. Ziemssen's Sammelwerk V. Bd. II. Aufl. S. 381.

ohne ätiologische Scheidung war die Infarctbildung im engeren Sinn nicht gut abzutrennen von anderweitigen Hämorrhagieen. Mit der Bemerkung Laennec's (Bd. II S. 49), dass durch die Infarcirung öfters eine allgemeine Compression aller Gefässe geschähe, lässt sich nichts weiter anfangen.

Auf der einen Seite schränkt L. durch seine anatomische Beschreibung den hämoptoischen Infarct auf den im engsten Sinn keilförmigen, streng abgegränzten — kurz gesagt embolischen Infarct ein, auf der anderen Seite soll alles, was nicht Bronchialblutung ist oder von specifischen Ursachen, Aneurysmen, Tuberkelhöhlen etc. herrührt, in dem Begriff der Lungenapoplexie, d. h. des hämopt. Infarcts befasst werden. Daher auch die mancherlei Auffassungen und Bekämpfungen der Laennec'schen Darstellung[1]). Endlich hat Laennec der Arterienverstopfung keine Beachtung geschenkt.

Eigenthümlich aber ist es, dass wie durch L. die Tuberkulosefrage eine fassbare Gestalt gewonnen hat, so auch die Lehre vom hämorrhagischen Infarct von ihm an den Lungen erstmals entwickelt worden ist. Der Parallelismus geht aber noch weiter, indem L. weder für die eine, noch für die andere Affection irgend welche ursächliche Erklärung zu geben im Stande ist, man kann fast sagen: ein Bedürfniss fühlt.

§. 2. Bouillaud, Cruveilhier, Bochdalek.

Der erste, welcher die Arterienverstopfung beim hämoptoischen Infarct betonte, war Bouillaud[2]), er führte sie ohne weiteres auf die unerklärte Extravasation und Gerinnung des Bluts im Parenchym zurück. Auch Cruveilhier[3]) bemerkt das Zusammentreffen der apoplexie pulmonaire circonscrite mit einem Hinderniss des Blutlaufs durch das Herz (Beispiel: Mitralklappenstenose), sowie die Arteriengerinnung als consecutive. Später fand Bochdalek[4]) sehr häufig mehr oder weniger bluthaltige Faserstoffpfröpfe in den kleinsten Arterien (diese sollten die Granulirung der Schnittfläche bedingen) bis herauf in den grossen zuführenden Aesten, und unter dem Einfluss der Theorieen Cruveilhiers deutete er die Bildung des Infarcts als eine Arterienentzündung, die, wo in grösse-

1) vgl. L. Ch. Roche im Universallexicon Bd. VI 1839, S. 765. Auch Heschl, Ueber den hämopt. Infarct der Lunge, Prager Vierteljahrsschrift 1857 II. Heft.

2) Arch. généraux 1826 T. XII p. 392 s. b. Virch. Ges. Abhdlgen. 1856 S. 447

3) Traité d'anatomie pathologique; avec planches, Livr. III p. 1 ff.

4) Prager Vierteljahrsschrift Bd. IX 1846.

ren Arterien die Gerinnungen fehlen, eben in den Capillaren beginnt[1]). Cruveilhier hatte bekanntlich die Gerinnung des Bluts in den Venen als erstes Moment der Phlebitis decretirt, und da die Lungenarterie venöses Blut führt, so ist auch in ihr für B. Gerinnung das Zeichen der Entzündung.

§. 3. Rokitansky.

(1842—46 I. Aufl. seines Handbuchs).

Rokitansky, welcher die von van Swieten, Anton de Haën und Maximilian Stoll nach Wien verpflanzte Humoralpathologie pathologisch-anatomisch neu zu begründen suchte[2]), konnte die Entzündungstheorie Cruveilhier's entbehren, da sein Faserstoff auch spontan zur Gerinnung gelangte.

In seinem Handbuch der pathol. Anatomie 1842—46, dessen III. Band (der speciellen path. Anat. II. Theil) zuerst erschien, führt er zwar den Milzinfarct noch im Capitel der Entzündungen auf und leitet ihn her von einer Capillarphlebitis, als einer secundären Milzentzündung[3]), allein schon im I. Theil der speciellen pathol. Anatomie (II. Bd. des Handb. 1844) sagt er S. 681 bezüglich der Phlebitis capillaris von Cruveilhier: „ein Process, der, wenn er eigentlich Entzündung wäre, besser Angioitis capillaris zu nennen wäre, der aber, sofern er durchaus nicht in Entzündung der Capillargefässe besteht, keinen dieser beiden Namen verdient. Er besteht im Wesentlichen in einer Gerinnung des Bluts in einem Abschnitt des Capillargefässsystems, bedingt durch eine spontane Erkrankung oder eine auf verschiedene Weise zu Stande gekommene Infection der Blutmasse. Diese obturirende Gerinnung erscheint zunächst als ein dunkelrother Infarctus in dem betreffenden Parenchym und geht sofort mit Entfärbung verschiedene Metamorphosen ein."

Näher erklärt sich R. noch über die Infarctbildung im allgemeinen Theil[4]). Dort sagt er über die Ablagerung oder Metastase: „Diese Processe gründen sich auf Erkrankung des Faserstoffs mit Neigung zur Gerinnung, sie bestehen darin, dass das Blut in Folge

1) Der Satz von Heschl: „vermuthlich ohne von seinen französischen Vorgängern etwas zu wissen" (l. c. S. 24), ist wohl nicht mehr als eine Vermuthung.

2) vgl. C. Buchs: geschichtliche Darstellung der Faserstoffkrase der neueren Humoralpathologie etc. Dissert. Berl. 1867.

3) vgl. Bd. III 1842 S. 387.

4) vgl. l. c. Bd. I 1846 S. 242.

spontaner oder durch Infection (d. i. Aufnahme verschiedener Stoffe) gegebener Erkrankung die Neigung zur Gerinnung acquirirt und innerhalb des Gefässsystems mit mehr oder weniger markirter Ausscheidung des Faserstoffs gerinnt. Dies geschieht entweder in einem grösseren Gefässrohr, besonders in Venen, oder aber und zwar ungleich häufiger in der Capillarität eines Organs, besonders in sehr gefässreichen Organen, in welchen das Blut wichtige Veränderungen erleidet — in Lungen, Milz, Nieren. Freilich hat in der Capillarität die directe Nachweisung des Processes (d. h. der Nachweis der Gerinnung ohne entzündliche Veränderung) manche Schwierigkeit. Es lässt sich aber begreifen, dass neben dem Vorgang innerhalb der Gefässe und in Folge desselben eine Exsudation von Blutserum und selbst einem Theil von Plasma mit Blutroth stattfindet [1]). Durch diese Exsudation werden die Gefässe verdeckt und unkenntlich. Aber schon deswegen, weil der Process in den grossen Gefässen vorkommt, dürfte über die Existenz desselben in den Capillaren kaum ein Zweifel sein." Nun folgt die nähere Beschreibung der keilförmigen Infarcte.

Als Ursache der Blutveränderung (Faserstoffkrase) führt R. besonders Pyämie oder die durch Exantheme, Typhus etc. bedingte pyogene Blutkrasis auf.

Soweit die erste Auflage. In der dritten, ein Decennium später ausgegebenen ist der Einfluss der Virchow'schen Publikationen sehr deutlich, wie wir unten sehen werden. Die erste Darstellung aber ist die echte Lehre Rokitansky's.

Cap. II. Virchow und die Embolie.

Das Wenige, was von Vermuthungen und Beobachtungen über embolische Verschleppung von Blutgerinnseln aus früherer Zeit auf uns gekommen ist [2]), erscheint sehr dürftig und hat nicht einmal für die Lehre von der Gangrän, geschweige für die der Infarctbildung wesentliche Bedeutung erlangt. Erst mit Virchow beginnt die interessante Lehre von der Embolie. Ausgehend von dem Studium der Phlebitis, wie sie damals die Pathologie beherrschte, sah sich Virchow genöthigt, auf die Frage nach den Ursachen der Gerinnung des Bluts im Gefässrohr zurückzugehen [3]). Dabei traf

1) l. c. II. 681.

2) vgl. B. Cohn, Klinik der embolischen Gefässkrankheiten, Berl. 1860.

3) vgl. ges. Abhandlungen S. VI.

er auf die Häufigkeit der Lungenarterienpfröpfe (8—10 %) in Leichen, was bei der Schwierigkeit des Zustandekommens in loco wegen der Raschheit des arteriellen Stroms eine anderweitige Erklärung forderte. Diese wurde in der embolischen Verschleppung von Venenpfröpfen oder Gerinnseln des rechten Herzens nachgewiesen [1]). Die Verwerthung dieser Erkenntniss zur Erklärung des hämoptoischen Infarcts oder allgemein der nach Virchow's Ansicht bestimmt zusammenzufassender hämorrhagischer Infarcte in Lungen, Milz und Nieren lag nahe, und doch war Virchow viel zu behutsam, die Embolie als Ursache der Infarcte zu proclamiren — er wusste, dass der hämoptoische Lungeninfarct „schon zu sehr mit dogmatischem Kram umgeben worden" [2]) und die experimentelle Untersuchung der Folgen der Lungenarterienverstopfung liess ihn bezüglich des Infarcts im Stich [3]). Bei Einbringung glatter Kautschukpfröpfe durch die vena jugul. und recht. Herz in die Lungen kam gar nichts nennenswerthes zu Stande; thierische Substanzen und Hollundermarkpfröpfe machten vehemente Pneumonieen mit Pleuritis u. drgl. Virchow nimmt deshalb an, dass der gesperrte Bezirk durch die art. bronchiales genügend ernährt wurde, falls nicht die Pfröpfe mechanisch oder chemisch reizend auf ihre Umgebung einwirken. Die Erzeugung von Thrombosen in den Venen des Versuchsthiers selbst und deren directe Embolisirung führte auch nicht zum Ziel. Zudem fand Virchow wie Bochdalek bei Sectionen auch nicht in jedem Fall von Infarct ein arterielles Gerinnsel, so dass er 1847 sich einfach dahin äussert [4]): „also ein Extravasat geschieht evident in das Parenchym, es gerinnt und es folgt dann in vielen Fällen Brand, in vielen Arterienobturation, in vielen beides. Combinirt man diese Thatsachen, so kann man, wie mich dünkt, keinen andern Schluss ziehen, als dass das Extravasat die Bedingung sowohl des Brands, als der Obturation ist, und dass der Eintritt dieser beiden Dinge von dem Quantum des in einem gegebenen Raum des Lungenparenchyms abgesetzten Extravasats und von der Dichtigkeit seines Gerinnsels abhängt." Er fordert deshalb, dass bei grossen Infarcten der Milz und Niere sich ebenfalls eine Arterienobturation finden müsse [5]) und führt 2 Beweis-

1) Aufsatz vom Januar 1846, l. c. S. 221 ff.
2) l. c. S. 447.
3) l. c. S. 374.
4) l. c. S. 447.
5) l. c. S. 448.

fälle an, sagt aber nochmals: „die Gerinnung lässt sich aber nur als ein secundärer Vorgang, als das Resultat des gestörten Capillarkreislaufs auffassen."

Im Jahr 1852 ist die Fragestellung jedoch eine andere. Es wird gefragt[1]), in wie weit die hämorrhag. Infarcte verschiedener Organe (Milz, Nieren, Lungen u. s. w.) durch die Verstopfung der zuführenden Arterien erklärt werden können und in wie weit es möglich ist, hinter der verstopften Stelle die Möglichkeit entzündlicher Vorgänge zu statuiren. Und etwas weiter unten (S. 456) gibt Virchow zur Erklärung der Extravasation fern vom Embolus im Gebiet der verstopften Arterie den folgenden Gedanken: die Gefässhäute erleiden durch die Verstopfung tiefgreifende Veränderungen, sie werden permeabler und brüchiger. Kommt dann später ein Collateralkreislauf zu Stande, so bedingt diese Gefässwanderkrankung secundär Hyperämie, Exsudation und Extravasation. Allein trotzdem sagt V. wieder auf der nächsten Seite, diese Argumentation dürfe man nicht für zu sicher nehmen, da bei hämorrhagischen Infarcten auch rückwärts secundäre Gerinnungen in den Arterien zu Stande kommen können. Später[2]) äussert sich V. über die Folgen der Embolie in einer nach Cohnheim erschöpfenden Uebersicht und führt unter den anatomischen Störungen N. 4 auf: Hämorrhagische Herde (im Gehirn, Auge, der Milz, den Nieren, wahrscheinlich der Lunge, vielleicht dem Magen).

In dem Handbuch der Pathol. u. Therap. redig. von Virchow heisst es endlich[3]): „das Verhältniss der hämorrhagischen Entzündungen, der sogenannten hämorrhag. Infarcte, z. B. der Lungen, der Milz, der Nieren zur Gefässverstopfung ist noch immer nicht ganz klar. Häufig erscheint die Verstopfung nur secundär zu sein, doch sprechen die Vielfachheit der Herde, das Alter der verstopfenden Pfröpfe, das gleichzeitige Vorkommen neben andern Arterienverstopfungen allerdings zu Gunsten ihrer Entstehung durch Embolie.

Wir sehen also, dass Virchow die Frage offen lässt; auch die Cellularpathologie (1858) streift die Hauptfrage nur ganz leicht, es ist nur von dem Abbröckeln eines grösseren Embolus und den dadurch entstehenden mehrfachen Herden die Rede. Auch die IV. Aufl. 1871 hat hieran nichts geändert. Jedenfalls ist zu betonen,

1) l. c. S. 450.
2) l. c. S. 710.
3) Bd. I S. 177 (1854).

dass Virchow so vorsichtig urtheilte, da er niemals einen hämorrhagischen Infarct experimentell zu Stande brachte, obwohl solches noch in der letzten Auflage des Niemeyer'schen Lehrbuchs[1]) behauptet ist. Auch ein Aufsatz in der Wien. med. Wochenschr. (1857 N. 27 pag. 580) kann noch angezogen werden, wo ebenfalls die Arterienverstopfung als eine durch den Druck des Extravasats bedingte geschildert ist.

Wenn von verschiedenen Autoren (O. Weber, Kossuchin u. a.) Virchow als derjenige genannt wird, der für den hämorrhagischen Infarct die Entstehung durch venösen Rückfluss betont habe und sie dabei auf sein Handbuch[2]) verweisen, so ist dort allgemein von der Ischämie die Rede (der partiellen Anämie) wie sie z. B. im Gehirn und andern Stellen mit nachgiebigem Gewebe von einer venösen Hyperämie durch rückläufiges Einströmen in die Venen begleitet ist.

Unter den Ursachen dieser Ischämieen ist jedoch alles nur nicht die embolische Arteriensperre aufgeführt, und die oben citirte spätere Stelle aus demselben Werk zeigt deutlich, dass man diese Interpretation auch nicht unterschieben darf.

Dass sofort andere Forscher[3]), wie Kirkes, Schützenberger, Charrot, Meckel, Brünnicke u. s. f., auch B. Cohn (1856) den embolischen Ursprung der Infarcte vertraten, lässt die Mässigung Virchow's, welcher ohne genügende Daten nichts aussagen wollte, um so mehr hervortreten.

Cap. III. Experimentelle und pathol. anat. Studien in den 50er und 60er Jahren.

Nach Marchand[4]) müssten wir nun sofort auf Cohnheim's Arbeit im Jahr 1872 übergehen, da nach ihm die Lehre von der Thrombose und Embolie, seitdem Virchow in meisterhafter Weise die Grundzüge derselben festgestellt hatte, bis auf Cohnheim „so gut wie keine nennenswerthe theoretische Bearbeitung und Erweiterung" gefunden hatte, allein wir wollen doch die Arbeiten der zwischenliegenden Forscher nicht so gar vernachlässigen; möglich, dass doch manches darin enthalten ist, was der Erwähnung werth.

1) Bd. I S. 172.
2) l. c. Bd. I S. 127.
3) s. Virch. Arch. XX 222.
4) Deutsche med. Wochenschr. 1884 N. 37 S. 596.

Zunächst nach Erscheinen der Virchow'schen Arbeiten kamen von allen Seiten bestätigende Beobachtungen über embolische Verstopfungen an die Oeffentlichkeit. Aber diese betrafen unter vorwiegend klinischem Interesse meist die Gehirnembolie, nächstdem den Extremitätenbrand u. dgl. m. [1]), so dass unsere speciellere Frage nicht davon berührt wurde. Allerdings hatte Panum in richtiger Erkenntniss der Lücken in den Virchow'schen Experimenten 1854 und 55 ergänzende Versuche angestellt, allein als nun Virchow's gesammelte Abhandlungen mit den vielen imponirenden Untersuchungen erschienen, hielt er seine Arbeit für zu unbedeutend und legte sie für Jahre zurück.

Was experimentell noch geleistet wurde, sind die Arbeiten von B. Cohn (Breslau 1856 und 1860), auf welche wir unten eingehen werden.

Daneben sind noch etliche Versuche gemacht, alte Anschauungen festzuhalten oder mit dem Neuen in Einklang zu bringen.

§. 1. Engel, Dittrich und Heschl.

Engel [2]) macht es sich leicht, wenn er decretirt: „es gibt nur eine Form von Lungenhämorrhagie, und die rothe Hepatisation und der hämoptoische Infarct sind so sehr identisch, dass dadurch gerade die Identität von Pneumonie und hämopt. Infarct. erwiesen wird. Es handelt sich eben nur um entzündl. Stase."

Dittrich [3]) fasst als das beim Laennec'schen Infarct constante Vorkommniss die Ruptur der Capillaren und der kleinen Arterienverzweigungen und die Blutung ins Lungengewebe. Diese Zerreisslichkeit der minimalen Gefässe hat ihren Grund in Herzfehlern, Stenose und Insufficienz der Mitralis, Hypertrophie des rechten Ventrikels und Stossentartung in den Lungenarterien (arteriitis chronica) mit Sclerose, Atherom, Verkalkung, oder in seniler Atrophie der Lungen mit Capillarschwund und Erweiterung der Wände der erhaltenen. Dabei kann Ventrikelhypertrophie fehlen oder da sein. Endlich in Lungenemphysem und Stenose des l. ostium venosum.

Nun ist aber die weitere Frage: warum kommt beim Infarct fast constant Thrombose der grösseren Arterienäste vor und nicht

---

1) vgl. Cohn l. c. S. 21 ff.

2) Anleitung zur Beurtheilung des Leichenbefunds. 1846. S. 331.

3) Beiträge zur patholog. Anatomie der Lungenkrankheiten. Erlangen 1850.

ebenso bei Pneumonie u. dgl. Man erklärt nichts, wenn man sagt, die Gerinnung setzt sich rückwärts fort, denn warum dies nicht in andern Zuständen und nicht immer? Dittrich antwortet: es muss eben auch schon eine arteriitis chronica in den grösseren Gefässen da sein, wenn die Gerinnung sich rückwärts fortsetzen soll; es zerreissen dann eben auch schon grössere Gefässchen und damit ist die grössere Ausdehnung des Infarcts gegeben. Bei den Pneumonieen sind nur die Capillaren erkrankt und deshalb trifft man hier keine grössere Thromben.

Dieser Darstellung gegenüber sagt Heschl[1]) mit Recht: Dittrich redet von Fettmetamorphose und Atrophie der Capillaren, er hat dieselbe aber nicht gesehen, damit fehlt eigentlich das Punctum saliens seiner Beweisführung.

Was man weiss, ist nur so viel: Beim Infarct hat man Gerinnung in den Lungenvenen (Laennec), häufiger noch Herzfehler (Bochdalek), ebenso Arterienthrombosen (Bouillaud, Virchow u. a.), endlich arteriitis chronica (Dittrich), aber wie diese Dinge zusammenhängen, weiss man nicht. Ist ferner Laennec's Infarct identisch mit Lungenblutung? Handelt es sich blos um eine Hämorrhagie ins Parenchym? Weshalb dann in dem einen Fall Hämoptoe, im andern nicht?

Heschl kommt zu dem Schluss: man hat die Verdichtung des Lungengewebes neben der Infarcirung nicht gewürdigt; aber die lobulären Infiltrationen sind da. Es gibt Infarcte mit blosser Stockung (lobuläre Hepatisationen ohne Hämoptoe) und aus diesen können sich die Extravasate mit Hämoptyse herausbilden. Wir haben also:

1) Pigmentinduration mit Stockung des Bluts bei Herzkranken = einfacher Infarct.

2) nachfolgende Gewebsdestruction und Blutung = hämoptoischer Infarct.

„Der Infarct stellt somit nur die entzündlichen und hämorrhagischen Vorgänge des gesammten übrigen Lungengewebs neben ihm in den höchsten Graden ihrer Ausbildung dar und hängt somit aufs Genauste mit der Beschaffenheit dieser zusammen. Die Infarcte der Leber, Milz, Nieren haben, wie die metastat. Abscesse, mit dem Laennec'schen Lungen-Infarct rein nichts zu thun, sondern sind nach den Resultaten von Virchow Folgen capillärer Embolieen „der schönsten Entdeckung" unserer Tage."

1) Prager Vierteljahrsschrift 1857 Heft 2 S. 21 ff.

§. 2. Rokitansky
in der III. Aufl. seines Lehrbuchs 1854—1859.

Wenn Seligmann[1]) sagt, Rokitansky allein hätte unumwunden den embolischen Ursprung der Lungeninfarcte behauptet, so ist einmal die Einzigkeit Rokitanky's in diesem Stück unrichtig, fürs andere citirt er selbst, dass die Obturation nach R. bestehe in Embolie oder in einer durch die Aufnahme von Eiter, Jauche ins Blut veranlassten Erstarrung des Bluts an Ort und Stelle. R. will somit neben den Embolieen der Capillaren und kleinsten Arterien noch die unmittelbare, locale Gerinnung als Ursache der Exsudation und Hämorrhagie beibehalten. Wie es dabei kommt, dass nach Capillarembolie oder Gerinnung in denselben gerade das Bild der scharf umschriebenen, keilförmigen Infarcte — das er gut zeichnet — entsteht, darüber erfahren wir nichts. Die Pfröpfe in den grösseren Arterien werden mit dem kurzen Bemerken erledigt: Durch Bruchstücke von Gerinnseln in Venen bedingt, trifft der Infarct oft mit Thrombose der grösseren Lungenarterienäste zusammen. —

Es bedurfte offenbar weiterer wissenschaftlich verwerthbarer Beobachtungen und Experimente, um die verschiedenen Fragen und besonders die Hauptfrage nach dem Causalverhältniss zwischen Infarct und den grossen arteriellen Emboli einer Beantwortung näher zu bringen.

§. 3. B. Cohn (1860).

Da Cohn selbst sagt, dass er die in seiner Habilitationsschrift[2]) vertretene Ansicht über Entstehung der hämorrhag. Infarcte durch venöse Rückstauung aufgegeben habe, halten wir uns nur an seine Hauptarbeit[3]). Dieselbe kommt nach einem längeren Abschnitt über Blutgerinnung, über die Quellen der Embolie, und die gewöhnlichen Wege, welche die Emboli nehmen, auf die Pathologie der Embolie zu sprechen. Dabei geht Cohn von dem richtigen Grundsatz aus, die einzelnen Organe, in denen Embolie öfters oder häufig angetroffen wird gesondert zu behandeln, was bei der Verschiedenheit der Gewebe, noch mehr bei der grossen Differenz

1) Ueber hämorrhag. Infarcte der Lunge. Diss. Berl. 1868 S. 9.
2) De embolia ejusque sequelis experimenta nonnulla, Breslau 1856.
3) Klinik der embolischen Gefässkrankheiten, Berlin 1860.

der Circulationsverhältnisse allein gegen Verwirrung schützt. Nehmen wir zunächst die Embolie der Lungenarterie.

Hier ist für ihn noch mehr als für Virchow entscheidend der Umstand, dass er experimentell hinter blanden Pfröpfen niemals eine Veränderung der Lunge sah (S. 266). Freilich, wenn wir seine Experimente ansehen, so wurden in die vena jug. ext. eingebracht, bei einem Kaninchen 2 Wachspfröpfe, bei einem Hund 1 Wachspfropf, bei einem zweiten Hund ein Guttaperchapfropf und ein Wachspfropf u. s. f.[1]). Cohn glaubt eben, dass, wie bei allmäliger Arterienobturation die Bronchialgefässe und Capillaren sich erweitern, so auch bei acuter Verstopfung stets ein circulatorischer Ausgleich von den Bronchialarterien her, wenn auch mit vorübergehender Verwirrung im Capillargebiet zu Stande kommt (S. 272). Dagegen hält er ausgedehntere Capillarverstopfungen für geeignet in den noch freien Haargefässen Hyperämie und Extravasation hervorzurufen (S. 275). Dieser Umstand wird für seine Erklärung des Infarcts entscheidend.

Die trefflichen Bemerkungen über klinische Erscheinungen, die z. Thl. von Späteren erst wieder neu gefunden wurden, müssen wir uns leider versagen, aufzuführen.

Ebenso können wir nicht auf die zahlreichen Experimente eingehen, welche C. mit specifischen besonders infectiösen Pfröpfen anstellte, nur sei bemerkt, dass C. in Exp. XXII—XXV durch Einbringen von Quecksilber in die ven. jug. hämorrhag. Infarcte bei 3 Hunden und 1 Kaninchen erhalten haben will (S. 322). Aber C. sagt selbst (S. 328), dass man diesen Befund wesentlich von dem, was wir den eigentlichen Infarct nennen, unterscheiden müsse, indem der Erguss in die Alveolen fehlte und damit die granulirte Schnittfläche. Diese durch Quecksilber erzeugten Blutungen bringt C. in Analogie mit denen in scorbutischen Zuständen.

Somit hält sich C. berechtigt, auszusprechen: (S. 337)

„Ich habe in den oben dargestellten Beobachtungen den Beweis geführt, dass die Bildung des hämorrh. Infarcts an die Embolie grösserer Gefässe nicht geknüpft ist, dass er nie neben dieser sich zur Beobachtung brachte, und dass selbst die Blutungen, wie sie namentlich neben den Quecksilberinjectionen diffus im Parenchym auftraten, gar keine Analogie mit jenem Befund böten. Der Infarct ist seinem Wesen nach ein Phänomen capillärer Natur, hat häufig

1) was ja viel zu wenig Aussicht auf günstige Sperrung gibt.

genug zur Embolie gar keine Beziehung; wo eine solche jedoch vorliegt, wo er sich auf dem Wege des Experiments darstellt, da ist es constant die Obturation capillärer Bahnen, die ihn allein herbeizuführen geeignet erscheint."

Der geführte Beweis enthält aber nur den negativen Theil, dass Infarcte nichts mit groben Embolieen zu thun haben. Für die positive Seite, dass blande Capillarembolieen Infarcte machen, finde ich nirgends eine Stütze.

Die Capillaren müssen mit blassen, schwach granulirten Körpern, z. Thl. mit amorphen Massen daneben von rothen Blutkörperchen vollgestopft und erweitert sein und das in grosser Ausdehnung, dann entsteht in den freien Capillaren vermehrter Seitendruck und es kommt zu Veränderungen, die wir als Analogie einer Entzündung auffassen können. Je nachdem Blut oder freies Exsudat austritt, oder beides „kann man bald einfache hämorrhagische Infarcte, bald nur ganz gewöhnliche lobuläre Pneumonieen, bald endlich eine Vereinigung beider Zustände, ein hämorrhagisches Infiltrat constatiren". (S. 339).

Dass bei den Infarcten die Venenthrombose meist fehlt, erklärt sich durch den Rest von Circulation und vielleicht auch durch die Aspiration des Bluts der Lungenvenen zum linken Herzen hin. Auch die Bronchialgefässströme werden die Thrombosirung in den Venen hintanhalten.

Noch deutlicher ist Cohn S. 354: Der Infarct, der ausnahmslos ein capillärer Vorgang ist, unterscheidet sich wesentlich von anderen diffusen Blutungen durch die Körnung der Schnittfläche und die grössere Dichtigkeit des Extravasats. Leisten die Capillaren grösseren Widerstand, so entwickelt sich kein Infarct, sondern ein der Entzündung analoger Process (= lobuläre Metastase mit rapider Abscessbildung) und eine Vereinigung beider Zustände gibt das Bild einer hämorrhagischen Pneumonie oder eines sogenannten entzündlichen Infarcts. Gerinnungen in den Arterien dieser Herde sind stets secundäre Formationen.

Allerdings, meint Cohn, könnte man auch daran denken, dass durch plötzliche Sperrung einer grösseren Arterie und damit Ausschaltung eines Capillarbezirks in den benachbarten der Seitendruck so erhöht würde, dass capilläre Hämorrhagie entstünde, allein dafür habe man weder einen experimentellen Beweis, noch einen durch Obduction gelieferten Befund.

Die weitere, von Virchow ausgesprochene Ansicht, dass, wenn

eine Arteriensperre zu Ischämie führe, die benachbarten venösen Ströme in diesen Bezirk hereindrücken, so besonders in weichen Organen, wie im Gehirn, hat Cohn nach mehrjähriger Anerkennung verlassen, da er es für physiologisch unmöglich hält, dass eine das ursprüngliche Maass überschreitende Füllung auf diesem Wege zu Stande kommen könnte (S. 369). Eine Zerreissung der Gefässe lässt sich so nicht begreifen, deshalb hat auch Virchow die Atonie der einhüllenden Gewebe als zweites nicht unwesentliches Moment herangezogen. Cohn weiss auch schon, dass bei den Experimenten an den Nieren die Hyperämie sogar stärker wird, wenn man durch gleichzeitige Ligatur der Vene jene rückläufige Bewegung unmöglich macht.

Die weitere Vermuthung Virchow's, dass in dem ischämischen Bezirk rasch eine Ernährungsstörung der Capillarwände eintrete, weist Cohn als den Thatsachen widersprechend zurück. Da er aber bei Embolieen ins Gehirn den nachfolgenden Bluterguss nicht läugnen kann, sagt er, es werde der ischämische Herd, falls keine collaterale Blutzufuhr statthat, in acute necrotische Erweichung übergehen, diese Erweichung zieht benachbarte Venen in ihren Process herein, damit entstehen Venenrupturen und blutige Infiltration.

Für die Milz muss Cohn die Infarctbildung nach Obturation des Hauptstammes oder der Hauptäste so gut anerkennen, wie nach capillären Verstopfungen. Hier hilft er sich mit den vasa brevia, welche an anderen Stellen in die Kapsel eintreten, als die art. lien. und die eine collaterale Hyperämie in dem anfangs collabirten Gewebe erzeugen. Auch hier kann es nicht der venöse Rückfluss sein, denn die mit der Arterienligatur gleichzeitige Unterbindung der Milzvene hindert die Infarctbildung nicht und umgekehrt macht das Offenlassen der Milzvene mit Abschluss aller arteriellen Zuflüsse keine Infarcte (S. 537|38). (Lauter Thatsachen, die 19 Jahre später Litten neu vorgetragen hat, s. u.)

Auch bezüglich der Erklärung des Infarcts im Gebiet der arter. mesent. super. tritt Cohn der von Beckmann[1]) vertretenen Lehre vom venösen Rückstau entgegen, während er die Embolisirung der Arterie hier gelten lässt. Auch hier liegt die Sache so: Arteriensperre, Ischaemie bis zu den Capillaren, in diesen Stase, venöser Abfluss verlangsamt. Kommt rascher Collateral-

1) Virch. Arch. XIII S. 501.

kreislauf, dann ist alles bald ausgeglichen, wenn gar keiner, dann vollständige Necrose, wenn mangelhafter Zustrom und erst nach einiger Zeit, dann entzündliche Störung.

Bei den Nieren endlich glaubt Cohn am weitesten in der Einsicht gediehen zu sein.

Eine Embolie des Hauptstamms macht nach ihm selten, vielleicht nie einen Infarct (S. 574). Nur wenn ein Pfropf reitet und nicht ganz verstopft, so dass von ihm noch Partikel losgelöst und verschleppt werden können, entstehen Infarcte (S. 579); im Fall totaler Verstopfung erfolgt Anämie oder Hyperämie mit Ecchymosenbildung und Necrose[1]).

Auch bei der Niere ist „die Hyperämie Folge arterieller, wenn auch ungenügender Collateralströmung plus verminderter Spannung der ausführenden Venen (S. 591).

Der blasse Infarct ist Cohn gleichfalls bekannt, und er sagt deshalb (S. 635): „Der Niereninfarct ist aber häufig wesentlich anderer Natur als in Milz und Lunge; er stellt sich hier in der Form eines weissen z. Th. hyperämischen Keils dar und ist häufig seinem Wesen nach eine Entzündungsphase, keine Hämorrhagie.“ Das Organ ist „seiner festen Consistenz wegen für Blutungen überaus wenig disponirt.“

Auch capilläre Embolieen des Cortex machen nur selten Infarcte und nur dann, wenn die Emboli specifisch irritirend sind, dann treten meist exsudative Vorgänge mit hyperämischem Hof auf.

Dies der reiche Inhalt des Cohn'schen Werks. Für die Lungeninfarcte ist der einseitige Standpunct Cohn's, der nur capilläre Embolieen als Ursache anerkennt, ähnlich wie Virchow's Zurückhaltung bedingt durch den Umstand, dass experimentell nichts durch grosse Emboli erreicht wurde. Damit ist der Infarct in unheimliche Nähe zu den capillär entstehenden Metastasen gebracht und hiermit auch nicht losgetrennt von den entzündlichen Processen. Dagegen sind Cohn's Ausführungen über Milz- und Niereninfarcte besonders seine Experimente über Ligatur der Venen noch heute von Bedeutung.

---

1) Schon vorher kam auf Grund von Thierexperimenten ein gewisser Julian Schulz auf den ingeniösen Gedanken, in seiner Dissertation (Dorpat 1851) die Unterbindung der Nierenarterie für kranke menschliche Nieren zu empfehlen, um dadurch das Organ zur Atrophie zu bringen!! (De arteriae renalis subligatione, Dorpat 1851.)

§. 4. Panum (1864)[1]).

Virchow war bei seinen Experimenten nicht recht ins Klare gekommen, in wie weit die Grösse und die Qualität der Pfröpfe Einfluss ausübt auf die der künstlichen Lungenembolie nachfolgenden lobulären Processe. Diese Frage nahm Panum auf, indem er mit zweckmässigerem Material, nemlich mit sortirten Wachskügelchen zunächst Lungenembolieen bei Hunden erzeugte. Das Resultat war bei kleinen wie bei grossen Kugeln für den Bezirk hinter der Verstopfung gleich Null. Zuweilen zeigte sich etwas Hyperämie, schliesslich aber wurden die Pfröpfe abgekapselt.

Bezüglich der lobulären Entzündungsprocesse nach Embolieen hat Panum sodann sein Material vielfach modificirend bezw. inficirend gefunden, dass allgemeine Blutintoxication als ein prädisponirendes Moment gelten könne; allein den für uns nächstliegenden Satz, dass die Infectiosität des Embolus die Schuld an der Entzündung trage, lässt Panum nicht zu, da er dann nicht erklären zu können glaubt, weshalb Bruchstücke eines und desselben experimentell eingetriebenen Gerinnsels bald Entzündung machte, bald nicht. P. neigt daher zu der Ansicht, dass wie die Nähe des Darms zur Verjauchung von Abscessen, so die Nähe der Bronchien für Embolie Prädispositionsstellen zur Entzündung in den Lungen schaffe (S. 84).

Misslich und deshalb für unsere Zwecke die Arbeit wenig brauchbar machend ist es, dass P. nicht zwischen lobulären Processen und Infarcten unterscheidet, wenn er sagt (S. 126): „ganz frische Gerinnsel gesunden Bluts können bei demselben Individuum, von dem das Blutgerinnsel herrührt, bei Embolie in die Lungenarterie exquisite lobuläre Processe oder[2]) Infarcte hervorbringen, sie haben aber lange nicht immer, sondern nur unter besonderen Verhältnissen diese Wirkung.“ Oder (S. 127): „Ausser den grösseren Knoten, den lobulären Processen oder Infarcten u. s. w.“

Bei Embolie kleiner Wachskügelchen in den grossen Kreislauf erhielt Panum in allen möglichen Organen Petechien, Ecchymosen, schwarze Blutflecke, kleine hämorrhagische Herde, linsengrosse schwarzrothe Blutextravasate etc., er hat auch so experimentell

---

1) Experimentelle Untersuchungen zur Physiologie und Pathologie der Embolie, Transfusion und Blutmenge. Berl. 1864. Separatabdr. aus Virch. Arch. Bd. 27|29.

2) im Sinne von „d. h.“

Magengeschwüre erzeugt, allein von grösseren und eigentlichen Infarcten ist nirgends die Rede. Denn wo er durch Embolie frischer Blutgerinnsel (Exper. S. 65) mehrere erbsengrosse, scharfbegränzte, braunrothe, feste, luftleere, prominente Knoten besonders an den Rändern der Lappen und einen ebensolchen von der Grösse eines Sperlingseies, in welchen sich die Lungenarterie hinein verfolgen liess — offenbar Infarcte — erhalten hat, redet er etliche Zeilen weiter unten von der Schnittfläche der „pneumonischen Knoten". Deshalb macht Panum auch gar keinen Versuch, für diese hämorrhagischen Infarcte eine Erklärung zu suchen.

Ob man die 8 erbsengrossen braunen, luftleeren, mürben Knoten in der Lunge des 2ten Hundes (S. 66), 7 Tage nach der Embolie, oder die 5 festen, luftleeren, dunklen, scharfbegränzten Knoten von Haselnussgrösse beim Hund Nro. 3 (S. 68), ferner die mehreren, grösseren, scharf begränzten, dunklen Knoten (lobuläre Processe) u. s. w. in späteren Fällen als eigentliche hämorrhagische Infarcte auffassen kann oder nicht, wird wohl nicht mehr zu entscheiden sein. von Recklinghausen erkennt sie nicht an[1]). Dass Panum selbst dieselben für entzündlich hält, beweist am besten die Stelle bei Exp. Nro. 5 (S. 73), wo er sagt: „von grösseren luftleeren, entzündlichen Knoten des Lungenparenchyms (lobulären Processen) war keine Spur zu entdecken." Und S. 78: „betrachten wir zuerst die ursächlichen Verhältnisse der grösseren Entzündungsherde". Damit fällt natürlich dann die Frage nach der Entstehung des Infarcts mit der nach der rothen Hepatisation bei pneumonischen Processen zusammen. Der hämorrhagische Infarct ist eben noch nicht losgetrennt von anderen pathologischen, besonders den eigentlich entzündlichen Processen. Freilich, bevor über die circulatorischen Störungen bei der eigentlichen Entzündung Klarheit war, konnte auch der Unterschied der hämorrhagischen Infarcirung gegenüber der entzündlichen Anschoppung nicht festgestellt werden.

§. 5. Beckmann und Blessig.

Beckmann beschreibt[2]) eine Embolie der art. mesenter. sup. mit ausgedehnter Hämorrhagie im ischämischen Bezirk. Bei der Erklärung sagt er, collaterale arter. Blutzuflüsse können dieselbe

1) l. c. S. 149.
2) Virch. Arch. XIII. 501.

nicht bewirkt haben, denn sonst wäre die Blutung an den Gränzen des gesperrten Bezirks am grössten, während sie ganz gleichmässig ist. — Ich möchte umgekehrt schliessen, dass sie an den Rändern, wo am ehesten in höherem Grade partielle Herstellung von Bahnen möglich ist, die Blutung am geringsten sein dürfte. — Also kann nur venöser Rückfluss mit Berstung der Capillaren die Ursache sein. Ob dieser Mechanismus der Hämorrhagie auch für die hämorrhagischen Infarcte (er setzt noch bei, soweit sie mit Thrombose in Verbindung stehen) gelten mag, wagt B. nicht zu entscheiden.

Während ferner im XX. Bd. des Virchow'schen Archivs v. Recklinghausen [1]) einen weissen Niereninfarct mit gelbem Mantel beschreibt, der nach der Krankengeschichte höchstens 1 Woche alt sein konnte und v. R. daraus schliesst, dass die Entfärbung entgegen der gewöhnlichen Ansicht das Resultat weniger Tage gewesen sei, wird von Beckmann in demselben Band des Archivs in einem nachgelassenen Aufsatz der Schluss gezogen: die geringe Menge von Pigment und das Fehlen jeder weiteren Reste ergossenen Bluts in den blassen Niereninfarcten beweisen, dass mancher Niereninfarct schon von Anfang an als anämischer Fleck sich präsentirt, den der rothe Saum collateraler Fluxion gegen das Gesunde abgränzt.

Damit war der blasse Niereninfarct nicht mehr nur ein Folgezustand, sondern ein besonderer patholog. Zustand geworden.

Für den embolischen Ursprung der Infarcte sind bedeutende Wahrscheinlichkeitsgründe vorhanden. Die blassen Infarcte bedürfen weiter keiner Erklärung, da bei ihnen die collaterale Fluxion so schwach ist, dass eben nur ein hämorrhagischer Saum entsteht. Für die rothen Infarcte, deren Häufigkeit übrigens überschätzt zu werden pflegt, läugnet Beckmann die Möglichkeit einer Hämorrhagie durch venöse Rückstauung, weil er den Druck von den Venen her für zu gering hält, um bis in die Glomeruli herein eine Ruptur der Capillaren zu bewirken. Der Haupteffect wird eben auch hier der collateralen Strömung zuzuschreiben sein (S. 225).

Ob man den Process einen entzündlichen nennen soll oder nicht, hält B. für eine müssige Frage. Der Verlauf stimme zwar nicht mit den gewöhnlichen sogenannten entzündlichen Störungen, aber eine Gränze zu ziehen sei nicht gut möglich.

Endlich hatte noch Blessig [2]) unter der Leitung von Vir-

1) l. c. S. 205.

2) Virch. Arch. XVI. 1859 S. 120.

chow Experimente an der Niere angestellt. Da er Embolieen nicht zu Stand brachte, half er sich mit Ligatur der art. renal. ohne oder [1]) mit gleichzeitiger Unterbindung der ven. renal., und Ligatur von kleineren Arterienästen. Hämorrhagieen (rothe Infarcte) will er nur erhalten haben, wenn eine Obturation der Vena renalis eingetreten war, wobei die Nebenarterien das Blut lieferten. Nach B. ist die Hyperämie nach Ligatur der art. renal. einer venösen Rückstauung zuzuschreiben, oder dem etwa von den Kapselarterien einströmenden Blut. Nur kann letztere Blutmasse bei offener Vene nie so bedeutenden Druck ausüben, dass Hämorrhagie eintritt, während eigentliche Blutungen nur eintreten sollen, wenn zufällig die vena renal. thrombosirt und nun die Kapselarterien einen Ueberdruck bewerkstelligen.

Cap. IV. Klinische Anschauungen in den 50er und 60er Jahren.

Die Kliniker können meist nicht warten, bis die pathologischen Anatomen eine schwierige Frage zum Austrag gebracht haben, sie müssen häufig diejenige Auffassung sich vorweg aneignen, welche auch ihren Erfahrungen am Krankenbett am besten Rechnung trägt.

§. 1. Wunderlich [2]).

Wunderlich definirt den blutigen Lungeninfarct als „Bluterguss in umschriebenen, beschränkten Stellen des Lungengewebs bald mit, bald ohne Abgang von Blut nach aussen, aber mit mindestens theilweiser Zurückhaltung des Bluts in dem unzerstörten Parenchym.“

Die Häufigkeit der Lungeninfarcte (nach Bochdalek auf 76 Todte 1 Infarct, daneben noch die Infarcte der Genesenden) beruht nach W. auf dem Reichthum der Lunge an Gefässen von zartem Bau, was bei schwächlichen Individuen, bei hyperämischen Zuständen leicht zu Rupturen führt, besonders bei den Stauungshyperämieen der Herzkranken, ferner bei Säuferdyskrasie, Morbus Brighti, Carcinose. Weiter prädisponirend sind noch die atheromatöse Entartung und Dilatation der Lungenarterie nach Dittrich.

Bei der anatomischen Beschreibung vermisst man die peri-

1) wenigstens in 1 Fall (Exp. N. 8).

2) Handbuch der Pathol. und Therapie III. Band 2. Aufl. S. 244 ff. Stuttgart 1856.

pherische Stellung und die Keilform des Infarcts, dagegen nennt W. das öftere Vorkommen eines bald blassen, bald rothen Walls (Mantels). Allein W. fügt hinzu[1]): Je weniger dunkel und je weniger umschrieben der Infarctherd aber ist, oder je mehr er von blutüberfülltem (splenisirtem) Gewebe umgeben ist und in dieses sich unmerklich verliert, um so weniger charakteristisch ist der Infarct, und um so eher ist es Sache der Convention, ob man denselben zur Hämorrhagie, intensiven Hyperämie oder beginnenden Exsudation rechnen will." Bei der secundären metastatischen Splenitis redet W. von den keilförmigen Infarcten und Exsudaten, welche besonders nach Endocarditis, überdem aber auch bei Pneumonieen, Typhus etc. als metastatische Absetzungen aus der inficirten Blutmasse auftreten. Anklänge an Rokitansky! Von embolischen Pfröpfen ist nicht die Rede.

Auch bei den Nierenerkrankungen ist die Infarctbildung von den entzündlichen Processen nicht losgetrennt. Es heisst[1]): „Affectionen des Herzens und der Gefässe können Nephritis bewirken durch Stockung des Rückflusses des Venenbluts, oder durch metastatische Absetzungen von Gerinnseln und Exsudaten in den Nieren (metastatische Nephritis mit keilförmigen Ablagerungen und zuweilen mit multiplen Abscessen)." Weiter sagt W.[3]):

„Die circumscripte, interstitielle Nephritis, wie sie bei Endocarditis, Pyämie und anderen schweren Constitutionskrankheiten vorkommt, stellt sich dar a) in Form der festen Infiltration: kirschkerngrosse bis eigrosse einfache oder multiple Herde von unregelmässiger konischer Form mit breiter Basis an der Peripherie aufsitzend" etc. „Die zu dem Infarct führenden Gefässe sind anfangs mit geronnenem Blut erfüllt, später mehr oder weniger verödet."

Dies die unbefriedigende Darstellung bei Wunderlich.

§. 2. Gerhardt und Niemeyer.

Gerhardt[4]) ist wohl der erste, der die Virchow'schen Entdeckungen auch klinisch nach allen Seiten hin zu verwerthen strebte.

Allein da wir seine neuere Darstellung des Infarcts und eine Reihe kleinerer von seinen Schülern gearbeiteter Publicationen unten

1) l. c. S. 248.
2) l. c. S. 430.
3) l. c. S. 434.
4) Würzburger medicin. Zeitschrift 1863 Bd. IV.

noch zu besprechen haben werden, indem dieselben hinter die Cohnheim'schen Arbeiten fallen, so sei er hier nur erwähnt als Förderer der practischen Lehre von der Embolie.

Interessant ist die Stellung Niemeyer's[1]) zu unserer Frage. In den früheren Auflagen hat N. den hämorrhagischen Lungeninfarct getrennt von den metastatischen Herden behandelt wegen der Verschiedenheit in Grösse, Sitz und wie N. früher annahm, verschiedener Entstehungsweise. Er nahm für den hämoptoischen Infarct einfach eine durch Insufficienz und Stenose der Mitralis veranlasste venöse Hyperämie an, die zu Capillarrupturen führe, während die Metastasen embolischer Natur sein sollten. Später überzeugte er sich durch einen Ausspruch Rokitansky's, bes. durch Gerhardt's Darstellung, und durch eigene, in der Dissert. von Hopf[2]) niedergelegte Erfahrungen, dass auch die Infarcte der Herzkranken embolischer Natur sind, und während er noch in der IV. Auflage die grösseren Gefässe nur zuweilen von Gerinnseln verstopft sein lässt, ergibt nach der VIII. Auflage genaue Untersuchung, wenn auch manchmal schwierig, stets eine Gerinnselbildung in den zuführenden Arterien. Die Erklärung der Blutung hinter dem Embolus geht im Anschluss an Ludwig dahin, dass bei dem verlangsamten Strömen Capillarstasen entstehen, dadurch Ueberdruck in den offen gebliebenen und damit Ruptur derselben.

§. 3. O. Weber[3]).

Die Auffassung Weber's ist einfach und klar: Verstopfung eines kleinen Capillargebiets sammt den angrenzenden kleinsten Arterien bewirkt nur eine Verlangsamung des Venenstroms, weil die übrigen offenen Capillaren nicht die ganze vis a tergo erzeugen können. Dagegen, sobald ein grösseres Capillargebiet, resp. seine zuführenden Arterien verstopft sind „wird der Druck in den entsprechenden Venen negativ, es findet sofort ein starker Afflux nach denselben von den Collateralen her statt, es entsteht eine bedeutende venöse Hyperämie. Dieselbe führt oft zur Ruptur (Weber meint geradezu, dass die Venen zerreissen, denn etliche Zeilen weiter unten redet er von anderen, nicht zerrissenen Venen), es tritt Blut

1) Lehrbuch der speciellen Pathol. u. Therap. I. Aufl. 1858. VIII. Aufl. 1871.

2) Zur Diagnose der häm. Infarcte. Tüb. 1865.

3) Die Gewebserkrankungen im Allgem. und ihre Rückwirkung auf den Gesammtorganismus. Handb. d. allgem. u. speciell. Chir., red. v. Pitha u. Billroth. I. Bd. I. Abthl. 1865. S. 97.

ins Gewebe aus und bildet einen sogenannten blutigen oder hämorrhagischen Infarct.“ Dies gilt für Embolisirung mittelst Blutgerinnseln. Fettembolieen dagegen führen wie Weber im Anschluss an Bergmann[1]) beobachtet hat, nur dann zur Infarcirung, wenn dieselbe oft wiederholt wird. Also venöser Rückfluſs mit Blutung per rhexin!

Anhang: J. Seligmann: Ueber den hämoptoischen Infarct der Lunge. Diss. Berl. 1868.

Unter wessen Leitung diese Dissertation gearbeitet ist, kann aus der Arbeit nicht ersehen werden, immerhin müssen wir sie als eine der unklaren Erscheinungen der damaligen Zeit berücksichtigen.

Die embolischen Pneumonieen und metastatischen Abscesse werden als Folgezustände der embolischen Infarcte angesprochen, während der Laennec'sche hämoptoische Infarct — als ein ens sui generis — durch hochgradige Circulationsstockung im kleinen Kreislauf, braune Induration der Lungen, fettige Usur und Ruptur der kleineren und kleinsten Pulmonalarterienäste zu Stande kommen soll.

Noch immer der hämorrhagische Infarct im Schlepptau der entzündlichen Processe!

Cap. V. Die Umgestaltung der Lehre durch Cohnheim und Litten.

Zwei Aufgaben waren zu erledigen, ehe weiteres über den Infarct verhandelt werden konnte. Einmal musste der Begriff der Entzündung pathologisch anatomisch fassbarer werden, um den Infarct von jener abzugrenzen, fürs andere fehlte immer noch alle und jede Beobachtung über den Modus der Abhängigkeit des hämorrhagischen Infarcts von der Embolie.

Cohnheim[2]) hat das Verdienst, in der Art des genialen Experimentators einen Weg gefunden zu haben, die successiven Vorgänge nach dem Einschiessen des Embolus zur Beobachtung gebracht zu haben, statt, wie bisher geschehen war, immer erst das Endresultat nach Stunden und Tagen zu constatiren. Auch seine Schlüsse aus diesen Beobachtungen sind so zusammenstimmend, das ganze Resultat ist ein so packendes, dass es begreiflich wird, wie eine fragliche Theorie durch Jahre die wissenschaftliche Welt für sich einnahm.

1) Bergmann. Zur Lehre von der Fettembolie. Dorpat 1863.

2) Untersuchung über die embolischen Processe. Berl. 1872.

Cohnheim beobachtet an schwach curaresirten Fröschen und zwar an deren Zunge. Dieselbe ist durch ihre Gefässanordnung sehr günstig und auch die Herstellung der Embolisirung unterliegt keinen unüberwindlichen Schwierigkeiten. (Näheres im Original.) Es gelang ihm mehrfach, den Embolus im Moment der Einkeilung anzutreffen und von da ab die Haupterscheinungen zu verfolgen.

Ist ein Pfropf in eine Arterie gefahren, die keine arterielle Anastomosen mehr hat, so bleibt, falls er plötzlich total absperrt, das Blut hinter dem Pfropf stagniren bis in die Venen und zwar bis zu deren Einmündung in andere Venen; falls der Pfropf langsam abschliesst, werden die rothen Blutkörperchen wenigstens fortschwimmen und schliesslich wird nur Plasma mit etlichen weissen übrig sein. Nach kurzer Zeit kommt aber ein venöser Rückstrom zu Stande mit einer oscillirenden Bewegung, und allmälig wird der ganze Bezirk von den Venen her mit Blut prall gefüllt. Die eigentliche Hämorrhagie ist aber damit noch nicht gegeben, denn wenn man auch nicht an Rhexis, sondern nur an Diapedese denkt, bedarf es bei dem relativ geringen Venenblutdruck noch eines besonderen Umstands: der Degeneration der Gefässwände. Diese ist aber experimentell erweisbar. Denn wenn man die arterielle Blutzufuhr eine Zeit lang total absperrt, so wird nach späterer Freigebung des arteriellen Zuflusses — die Zeitdauer ist in den einzelnen Organen eine verschieden grosse — nicht mehr die alte Circulation wieder hergestellt, sondern es erfolgt Blutaustritt ins Gewebe.

Für solche totale arterielle Blutsperren sind 5 Organe besonders geeignet: Gehirn, Retina, Lungen, Milz, Nieren, weil in diesen die arteriellen Anastomosen schliesslich ganz fehlen oder verschwindend in ihrer Bedeutung sind, und weil die Venenklappen in allen diesen Organen fehlen.

Behindernd für Eintritt des Infarcts ist: a) rasche Gerinnung des Bluts in den Venen; b) Sitz und jeweilige Lage des Organs im Moment der Embolie; c) ungenügende Herzkraft; d) partielle Obturation kann ungenügende Ernährung der Gewebe zur Folge haben. Tritt dann schliesslich totale Verstopfung ein, dann ist die Degeneration schon so weit gediehen, dass bei nachträglichem venösem Rückfluss wohl Necrose mit Blutstockung, aber kein Infarct mehr eintritt.

Anm. 1. Nur bei venösem Rückfluss plus Degeneration ist der späte Eintritt des Infarcts erklärlich.

Anm. 2. Der Pfropf sitzt beim Lungeninfarct nicht ganz an

der Spitze des Keils, weil arterielles und venöses System nicht genau neben einander gehen.

Anm. 3. Es ist nun auch erklärt, weshalb nur in den obengenannten 5 Organen Infarcte häufiger vorkommen. Die Infarcirung des Darms bezw. des Mesenteriums durch Embolie der art. mesent. super. ist nur so zu erklären, dass durch mehrfache Embolieen, welche zeitlich rasch folgen, auch die Collateralen verstopft sind.

Was über die Wirkung capillärer Embolieen gesagt ist, betrifft die Frage nach der möglichen Bildung eines Infarcts durch Capillarembolie, wie Cohn wollte, nicht (S. 59 u. 62 ff.).

Auch die Entwicklungen Cohnheim's über die embolischen Abscesse wollen wir als unserem Thema ferner liegend bei Seite lassen.

Schon die nächste Arbeit von M. Litten[1]) musste den Begriff der Endarterie dehnen, da beim Menschen wie bei Experimenten deutliche hämorrhagische Infarcte auch am Mesenterium und Darm beobachtet waren, wo keine Endarterie vorliegt. Cohnheim hatte schon selbst diesen Widerspruch berührt und Litten hilft sich nun damit, dass er die Anastomosen mit der art. pancreatico-duoden. und art. mesaraic. infer. anerkennend, diesen die Fähigkeit zur raschen Wiederherstellung des Kreislaufs im Gebiet der unterbundenen oder verstopften art. mes. sup. abspricht. Nur bei sehr hohem Blutdruck sollen dieselben genügen. (Also entweder genügender Kreislauf oder sofort venöser Rückfluss bis in die Capillaren!)

Somit ist diese Arterie wenigstens functionell eine Endarterie, wodurch der Begriff der Endarterie schon schillernd geworden ist. Damit kann unter pathologischen Verhältnissen schliesslich jede nicht allzureichlich anastomosirende Arterie einmal zur Endarterie werden und somit Anlass zum Infarct bieten, eventuell zur blassen Necrose.

Die weiteren Arbeiten Cohnheim's im Verein mit Litten versuchten die bisher entwickelte Ansicht noch im Detail zu verificiren[2]). Allein gerade die hochinteressante Arbeit „über die Folgen der Embolie der Lungenarterie" leidet offenbar unter dem Bestreben, die durch geniale Technik gewonnenen Resultate mit der obigen Theorie auf alle Fälle in Einklang zu bringen.

---

1) Virch. Arch. Bd. 63. S. 289. Ueber die Folgen des Verschlusses der Art. mesaraic. super.

2) Virch. Arch. Bd. 65 S. 99 ff.; Virch. Arch. Bd. 67 S. 153 ff.

Die Obturation der Lungenarterien via ven. jug. ext. gelang durch Paraffinpfröpfe (Kugeln oder abgestutzte Cylinder) sehr vollkommen, aber nur in der Minderzahl ergaben sich Veränderungen des Lungengewebs, die als blutige Infarcirung aufgefasst werden mussten [1]).

Bei den Kaninchen waren die Infarcte prägnanter als bei den Hunden (wie oft bei letzteren Infarcte? ist nicht gesagt); im allgemeinen waren die Infarcte nicht so scharf umschrieben, wie die menschlichen, und zwischen ihnen und dem Embolus war immer noch eine Zone lufthaltigen Gewebs.

Dass — wie Cohnheim 1872 l. c. noch behauptet hatte — ganz an den Gränzen der Alveolarsepta noch arterielle Anastomosen wären, war von Rindfleisch schon geläugnet worden und wurde durch die Selbstinjection der embolisirten Thiere mittelst chromsauren Bleioxyds von C. u. L. ebenfalls experimentell abgewiesen. Die arteriellen Verästelungen der pulmonalis sind Endarterien. Dass die Bronchialarterien nichts von Blut herüberliefern, sollte durch Versuche bewiesen werden, bei denen nach Rippenresection die Arterie pulmonalis unterbunden, über der collabirten Lunge die Haut vernäht und nun eine Selbstinjection von giftfreiem Anilinblau gemacht wurde. Die linke unterbundene Lunge erschien bei allen Versuchen blass und ungefärbt, die rechte und alle andern Organe waren injicirt.

An der Beweiskraft dieses Experiments ist sicherlich ein Zweifel gestattet, und eine „einfache Modification dieses Versuchs“ hat Litten später zu wesentlich anderen Resultaten geführt. Aber auch zugegeben, dass in dem gesperrten Bezirk nur noch — wenn nicht durch venösen Rückfluss — durch die benachbarten Capillaren Blut eintreten könnte, so behaupten C. und L., dass dies an keiner anderen Stelle des Körpers geschehe. „Ueberall sonst fliesst das Blut, das aus den zuführenden Arterien in ein Capillargebiet einströmt, von hier aus lediglich vorwärts in die abführenden Venen, so lange diese offen sind, ganz gleich, ob die benachbarten Arterien mit dem anstossenden Capillargebiet offen und passirbar sind oder nicht“ [2]).

Warum? weil C. in der Froschzunge nichts vom Einströmen durch Capillaren gesehen hat! — Nun könnten die Lungencapillaren aber eine Ausnahme machen.

---

1) l. c. S. 101.
2) l. c. S. 109.

Daher Experiment! Embolisirung mittelst Paraffin und Selbstinjection durch grosse Massen Anilinblau.

Resultat: Einige Male kam eine „nahezu vollständige Injection von Lungentheilen zu Stande, deren zuführende Arterien durch Paraffin fest obturirt waren", — „aber diese Fälle einer wohlgelungenen Selbstinjection bildeten doch die ausgesprochene Ausnahme. In der sehr überwiegenden Mehrzahl der Versuche (ungefähr 7—8 mal so oft) war die Gefässfüllung hinter dem Embolus eine weit weniger vollständige". Macroscopisch waren dann diese Stellen blass-blau und microscopisch die Injection vom Rand gegen das Centrum immer unvollständiger.

Ob man nun hieraus schliessen will, dass der Capillarstrom eben noch zur Infarcirung ausreichen kann, oder — wie C. und L. — dass er zu schwach ist, um mit einem — namentlich bei Herzkranken auftretenden stärkeren — venösen Rückfluss zu concurriren, das ist durch diese Experimente nicht entschieden.

Um die Thatsache der lufthaltigen Zone zwischen Enbolus und Infarct in manchen Fällen zu erklären, nehmen C. und L. an, dass hier der collaterale Strom noch genügt habe, den normalen Kreislauf herzustellen. Also doch hier Zustrom von benachbarten Capillaren! Und wenn dies so ist, warum dann ein so plötzliches Anstehen venöser Blutsäulen in den nächsten Capillaren, die doch den Venen am fernsten liegen?

Die Arbeit über Circulationsstörungen in der Leber hängt mit unserer Frage nicht näher zusammen.

In diesen Anschauungen Cohnheim's und Litten's ist eines vorweg anzuerkennen, dass nemlich der embolische Infarct vollkommen losgelöst ist von den entzündlichen Processen. Man könnte fast sagen, er ist das Gegenstück der Entzündung geworden.

Aber abgesehen von den bisher vorgebrachten Zweifeln gegen die Bündigkeit aller Schlüsse begegnen wir nun auch experimentell gestützten Einwendungen gegen die Richtigkeit bezw. Beweiskräftigkeit der Experimente selbst.

Anmerkung: Noch sei hier als Notiz angefügt, dass L. Perl bei Gelegenheit von Experimenten an Hunden zu anderen Zwecken[1]) in einem einzigen Fall bei einem durch mehrfache Blutentziehungen heruntergebrachten Hund „zahlreiche, fünfgroschengrosse, theils

1) Ueber den Einfluss der Anämie auf die Ernährung des Herzmuskels. Virch. Arch. Bd. 59 S. 39.

frische, hellrothe, theils ältere, dunkelbraunrothe hämorrhagische Keile und diesen entsprechend ältere und jüngere Emboli in den Verzweigungen der Lungenarterie“ fand.

Anhang zu Cap. V.

Hier ist auch noch eine Arbeit zu nennen, welche von chirurgischer Seite und zwar an einem bisher nicht genannten Organ, dem Hoden, die Lehre von der — wenigstens functionellen — Endarterie zu stützen versucht [1]).

Schon im Jahr 1864 hatte Volkmann [2]) selbst über hämorrhagische Infarcte in mehreren Knochen berichtet, die nach Endocarditis aufgetreten sind. Allein es handelt sich um Herde, die inmitten von ganz jauchig und eiterig infiltrirten spongiösen Knochen liegen, ohne Nachweis embolischer Pfröpfe, so dass wir wohl diese hämorrhagischen Sequestrationen nicht zu dem Infarct s. str. rechnen dürfen. Was die II. Arbeit anlangt, so berichtet M. zunächst über 7 Embolisirungen der Arteria spermat. intern. 5 mal mit Quecksilber und 2 mal mit Chromoxyd. Jedesmal wurde hinterher die Arterie unterbunden. Dabei keine wesentlichen Befunde bezüglich der Blutanhäufung, sondern nur Necrose. Einige Mal wird hämorrhagische Infarcirung am Nebenhoden angegeben [3]).

Bei 4 einfachen Unterbindungen der Arterie sperm. int. wird von „keilförmig diffuser Röthung“ von „fleckig [4]) hämorrhagischen Herden“, von „scharf begränzten gelben und harten Herden“ (4 Wochen nach der Unterbindung) berichtet, endlich von „bräunlicher, vollständig continuirlicher Zone an der Peripherie“ (6 Wochen nach der Operation).

In weiteren 5 Fällen wird „nach sorgfältiger Isolirung des Vas deferens mit der Arteria deferentialis und den Collateralvenen die Arteria sperm int. zusammen mit allen übrigen Venen mit 2 Catgutligaturen unterbunden und dazwischen durchschnitten“.

Resultate: diffus hämorrhagische Röthung, unter der Albuginea

---

1) Jos. Miflet (Kiew): Ueber die pathologischen Veränderungen des Hodens, welche durch Störungen der localen Blutcirculation veranlasst werden. Lgbk's Archiv Bd. 24 S. 399. Berl. 1879.

2) Volkmann: Embolische Knochennecrose nach Endocarditis. Lgbck's Arch. Bd. 5 S. 330. Berl. 1864.

3) Anm.: Ich gestehe, dass mir der Sinn von Injectionen und gleichzeitiger Gefässverschliessung nicht klar ist.

4) wohl fleckweisen.

hämorrhagische Herde (2 mal), braunroth tingirte Zone (4 Wochen später), festere bräunliche Zone (6 Wochen später).

Endlich wurden in 2 Fällen die Venen allein unterbunden, dadurch Stauungshyperämie.

Daraus schliesst M., dass die Arteria sperm. intern. sowohl für die Ernährung des Hodens als für die Circulation im Hoden allein massgebend ist, dass sie die Bedeutung einer Endarterie im Cohnheim'schen Sinne habe (S. 415).

Cap. VI. Die gewonnenen Resultate werden von Neuem in Frage gestellt.

Die Hauptfrage war nun scharf fixirt. Dass in den Venen eine rückläufige Anschoppung — besonders bei Herzkranken — der embolischen Arteriensperre folgen könne, läugnete Niemand, aber die Frage ist: woher kommt die so hochgradige, schliesslich zur Diapedese, manchmal wohl auch zur Ruptur führende Blutanhäufung in den Capillaren? Nach den Einen — und diese sind bisher in der Mehrzahl — durch Ausbildung eines wenn auch mangelhaften Collateralkreislaufs im Bezirk der Verstopfung, nach Cohnheim durch Einströmen von Blut aus den Venen bis in die Capillaren.

Letztere Ansicht, die so gut durch directe Beobachtung verificirt schien, gewann in den siebenziger Jahren den allgemeinen Beifall, nur etliche vereinzelte Stimmen erhoben sich gegen diese Lehre, bis die Zweifel an der Richtigkeit allmälig in den letzten Jahren wieder wuchsen.

§. 1. J. v. Zielonko und Kossuchin.

Zielonko's Experimente, im Strassburger Institut angestellt, nehmen direct Bezug auf die Cohnheim'schen an der Froschzunge.

Z. findet, dass das Curare den Effect wesentlich abändere, dass Reizung der Nerven und Unterbindung von Gefässen allerlei Aenderungen in der Lichtung der Gefässe und damit eventuell Stase und Hämorrhagieen bedinge.

Bezüglich der hämorrhagischen Infarcirung lässt Z. den rückläufigen Strom in Venen wohl zu, allein er schliesst ihn aus von

1) Ueber Entstehung der Hämorrhagieen nach Verschluss der Gefässe. Virch. Arch. Bd. 57 S. 436 ff. 1873.

der Betheiligung an der Bildung der Capillarstasen. Die Hämorrhagieen entstehen dann da, wo Capillarstasen sich wieder lösen. Dabei betont er die Drucksteigerung in den Haargefässen ebenso sehr als die Ernährungsstörung in den Wänden derselben.

Kossuchin[1]) läugnet, dass Cohnheim in der That in der Froschzunge alle arteriellen Anastomosen beseitigt habe, und sagt, dass er den rückläufigen, venösen Strom nie bis in die Capillaren verfolgen konnte. Er constatirt vielmehr Blutzufuhr aus den benachbarten Capillarverbindungen (S. 466 u. 467).

Den Effect der Embolisirung stellt K. in folgender Weise dar (S. 472): Ischämie und Verengerung der Gefässe, Aufhebung der Circulation; allmäliges Vordringen des Bluts in die an das Gebiet der freien Blutcirculation anstossenden Capillaren, unmittelbar durch die Capillarverbindungen, was die Bildung von Blutungen per diapedesin zur Folge hat; rückläufige Blutbewegung in einigen unterhalb der Verstopfungsstelle des Stammes abgehenden Zweigen der obturirten Arterie, die durch Capillarverbindungen unterhalten wird; rückläufige Bewegung in den Venen, welche auf der Verbindungsstelle derselben mit den Venen der freien Blutcirculation beginnt; allmälige Anfüllung und Erweiterung aller Gefässe, welche mit allgemeiner Stase (Anschoppung) endigt; Entwicklung der Necrosevorgänge mit diffusen Hämorrhagieen im ganzen embolisirten Bezirk."

Damit kann Infarcirung auch eintreten, wenn keine Endarterie im strengen Sinn vorliegt, sondern wenn nur die Anastomosen für eine vollkommen normale Circulation im gesperrten Bezirk zu ungenügend sind.

Noch hat K. an der Froschlunge experimentirt. Embolieen mit Wachsemulsion in die Arteria pulm. hat er wieder aufgegeben, da dieselben „selten gelangen"; aber auch durch Compression der Arterie kam keine Infarcirung zu Stande.

§. 2. Gerhardt und seine Schüler.

Obwohl die Hauptbedeutung der klinischen Erforschung des Infarcts, dem Gerhardt seit Jahren seine Aufmerksamkeit zugewendet hatte, eben in den klinisch wichtigen Resultaten über Ursprung der Emboli, Diagnose des Infarcts, Symptome und Verlauf

1) Zur Lehre vom embolischen Infarct. Virch. Arch. Bd. 67 S. 449.

sammt Therapie liegt, so haben doch diese Arbeiten [1]) auch für uns manchen Werth, sie sollen jedoch ihre Verwerthung im II. positiven Theil finden.

Nur sei hier erwähnt, dass nach der Diss. v. Wernz 1878 Gerhardt selbst auch Bedenken gegen die Cohnheim'sche Theorie hatte; sodann fragt Gerhardt (bei Wernz S. 37), ob, wenn Infarcte mit verstopfter Vene und Arterie gefunden werden und im Körper nirgends embolisches Material angetroffen wird, ob dann Vene oder Arterie primär verstopft gewesen seien? Gerhardt nimmt ausser dem embolischen und arteriell thrombotischen Infarct noch eine dritte Sorte an, die bei Allgemeinerkrankung mit Blutdyskrasie oder bei venösen Stauungen zu primärer Venenthrombose mit consecutiver Hämorrhagie und Arterienthrombose führt.

§. 3. M. Litten. 1879 [2]).

Durch Untersuchungen, die zu anderem Zweck an den Nieren angestellt wurden, fand Litten, dass seine früheren Anschauungen über Endarterien hinfällig sind und ebenso, dass auch die Ansicht von der raschen Gefässwanddegeneration in ischämischen Bezirken bezüglich des Zeitpuncts eine bedeutende Einschränkung zu erleiden habe. Damit aber war dann auch die ganze Cohnheim'sche Theorie von der Entstehung des hämorrhagischen Infarcts preisgegeben.

Die Beweisführung Litten's gegen das Zustandekommen des venösen Rückflusses bei verschlossener Hauptarterie ist im Wesentlichen derart, dass an Niere, Milz, Lunge bald die betreffende Hauptarterie, bald Arterie + Vene, bald Hauptarterie + Nebenarteriolen unterbunden und die Resultate bezüglich der Anschoppung etc. beobachtet wurden. Dabei ergab sich, dass bei Unterbindung der Hauptarterie allein allerdings blutige Anschoppung eintritt, aber wie sich nachweisen liess, unter normaler Richtung des Capillar- und Venenstroms; dass die Anschoppung auch eintritt, wenn Haupt-Arterie und Vene unterbunden werden, nemlich auf dem Wege der Kapselarterien. Nicht einmal die Ausschaltung aller arteriellen Zuflüsse bringt es bei offener Vene zu einem rückläufigen venösen Strom, ausgenommen in einzelnen Fällen und in geringfügigem Grade in der Milz.

1) Gerhardt, der hämorrhagische Infarct. 1875. (Samml. klin. Vortr.) und die Dissertationen von Penzoldt, Wernz, Bachmann.

2) Untersuchungen über den hämorrhagischen Infarct u. s. w. Berl. 1879.

Litten kommt bezüglich der Nierenexperimente zu dem Schlusse: (S. 13): „Es steht somit fest, dass ein venöser Rückfluss nicht eintritt, so lange dem Organ noch arterielle Zuflüsse irgend welcher Art zu Gebote stehen. Sind dieselben auch scheinbar noch so unbedeutend, immerhin wird der Druck, unter welchem sie dem Organ ihr Blut zuführen, gross genug sein, um den in der betreffenden Vene herrschenden zu überwinden und somit jeden rückläufigen Venenstrom unmöglich zu machen. Andererseits aber reicht derselbe nicht aus, um das Zustandekommen einer arteriellen Hyperämie in der Niere (bei offener Vene) zu verhindern." Dasselbe Resultat ergibt sich für Milz und Lungen. Für die letzteren hat Küttner die Anastomosen mit den Arteriae tracheo-oesophageae, pericardiacophrenicae, pleurae-mediastinales aufgezeigt.

Litten betont sodann noch, wie die Auflösung dieser Kapselgefässe in Capillaren ziemlich rasch geschehe, so dass bei Verschluss der Hauptarterie viele Gebiete der Niere und auch der Lungen nur durch Capillaranastomosen gespeist werden. Diese Stellen begünstigen eben das Eintreten des Infarcts, während andere mit grösseren Anastomosen von einer Arteriensperre nicht schwer beeinträchtigt werden.

Bezüglich der Gefässwanddegeneration hat Litten bei allen seinen Experimenten gefunden, dass dieselbe nach 3—4stündiger absoluter Blutleere noch nicht eingetreten, daher für die Entstehung des Infarcts jedenfalls nicht in vorderer Reihe verwerthbar war.

Wie aber nun eigentlich die Infarcirung zu Stande kommt, erfahren wir bei Litten etwas kurz gefasst, wenn er sagt: hätten wir starre Röhren vor uns, so müsste aus der Vene so viel Blut abfliessen, als durch die Arteriolae capsul. hereinkommt; bei der Nachgiebigkeit der Capillaren wird aber jede geringe Blutdruckänderung eine ungleichmässige Füllung hervorrufen, die zu Stockungen führt.

Anmerkung: Einen eigenthümlichen Standpunct vertritt noch in der von H. Lossen besorgten II. Aufl. der Allg. Chir. 1884 C. Hüter.

Im §. 133 erzählt er, wie der venöse Rückfluss in die Capillaren ohne weiteres hämorrhagische Infarcte mache, und im folgenden §. 134 wird, weil Virchow und Panum mit blanden Pfröpfen keinen Infarct zu Stande brachten, die Ursache in infectiösen Keimen gesucht und Infarcte und metastatische Pneumonieen werden für identisch erklärt.

§. 4. v. Recklinghausen [1]).

Mit eingehendster Kenntniss der Literatur und gewissenhafter Abwägung aller Momente hat v. R. eine meisterhafte Darstellung der Fragen gegeben und sich dahin entschieden, dass beim embolischen und thrombotischen Infarct kein venöser Rückfluss ins Capillargebiet stattfindet, sondern arterielle Collateralströmung den Process einleiten muss. Dabei aber führt er ein neues Moment in die Erklärung ein, nemlich die partielle hyaline Thrombose in Capillaren z. Th. auch capillaren Arterien und Venen des ischämischen Bezirks. Diese secundäre Verlegung eines Theils der Gefässchen führt zu Drucksteigerung und in Organen mit schwachen Gefässwänden der Capillaren und capillären Venen zur Hämorrhagie. Eigentlicher Degenerationen in den Gefässwänden bedarf es nach v. R. nicht, er zieht nur die beträchtliche Erweiterung der Lumina mit in Betracht, die durch Paralyse der Muskulatur oder besondere vasomotorische Störungen bedingt ist [2]).

Was das Hyalin sei, wo es auftritt u. s. f., dies werden wir im zweiten Theil näher zu erörtern haben. Hier sei nur constatirt, dass v. R. unter einer besonderen Modification des Moments der Capillarstasen die Ansicht von arteriellem Zustrom anerkennt.

Anhang: Cohnheim selbst hält [3]) den venösen Rückfluss aufrecht, aber er sagt doch: „In dem Bezirk aber, dessen Venen klappenlos sind, kann die Menge des seitlich von den Capillaren und rückläufig von den Venen her eindringenden Bluts so beträchtlich werden, dass man unbedenklich von einer wirklichen Anschoppung desselben reden kann."

Cap. VII. Die directen Beobachtungen der Ophthalmoscopiker.

Die Ophthalmologen sind in der bevorzugten Lage, die von Cohnheim für die Retina postulirten hämorrhagischen Infarcte, wenn solche vorkommen, direct zu beobachten. Uns interessiren hier jedoch nur diejenigen Fälle, wo Embolieen der Retinalgefässe im Entstehen oder in den ersten Stunden und Tagen beobachtet wurden, während wir die Erfahrungen bezüglich der Rückbildung und dgl. bei Seite lassen können.

1) l. c. S. 147 ff. und S. 404 ff.

2) l. c. S. 161 u. 162.

3) Vorlesungen über allgem. Pathologie. II. Aufl. I. Bd. S. 116. Berl. 1882.

Vergegenwärtigen wir uns zunächst, dass die arteria und vena centralis retinae 15—20 mm vom Augapfel entfernt in die Achse des Sehnerven eintritt. Beim Durchtritt durch die Sclera kommen von den arteriae ciliares breves kleine Anastomosen herüber zu den Pialgefässen des Nervus opt., ebenso beim Durchtritt durch die Chorioidea zahlreiche kleine Verbindungsäste von der Choroides [1]). Von da ab ist die arteria centralis retinae, oder, da sie sich bald in ihre Aeste theilt, sind die Zweige der art. cent. ret. Endarterien.

Beim Hunde sind — nach Nagel — auch an der ora serrata noch Anastomosen für die Retina, beim Menschen dagegen nicht.

Unsere Darstellung wird voraussichtlich klarer, wenn wir die historische Entwicklung umkehrend zunächst das neueste Lehrbuch der Augenheilkunde [2]) befragen. Die Ophthalmologen kennen Embolieen, autochthone arterielle Thrombosen und Venenthrombosen.

Das Bild einer Embolie der Art. centr. ret. ist so charakteristisch, dass eine Verwechslung mit andern pathologischen Zuständen nicht gut möglich ist.

Bei Embolie des Stammes der Art. centr. ret. erscheinen die arteriellen Gefässe mit einer fadenförmigen Blutsäule gefüllt (Anm.: auch die Venen sind anfangs dünner). Bald stellt sich eine stärkere Füllung der Venen ein und vielfach ist sie in den einzelnen Aesten eine ungleiche. Die Füllung der Arterien bleibt unter der Norm und ihre Wandungen erscheinen oft als weisse Linien, welche die Blutsäule einrahmen.

Manchmal findet sich in einer oder mehreren Venen, selten in den Arterien eine bald vor- bald rückwärts pendelnde Bewegung einzelner durch leere helle Zwischenräume getrennter Abschnitte der Blutsäule. Die einzelnen Theile der Blutsäule bewegen sich in der Richtung des Blutstroms langsam vorwärts, stehen still und gehen wieder in eine fortschreitende Bewegung über. Auch ein Zurückweichen in der dem Blutstrom entgegengesetzten Richtung kommt zur Beobachtung. Als Beweis für eine wenigstens theilweise Wiederherstellung der Circulation ist auch das Wiederauftreten des früher fehlenden Venen- und Arterienpulses auf Druck anzusehen.

---

1) Vgl. Schwalbe, Lehrb. der Anat. der Sinnesorgane. Erl. 1883. I. Liefg. S. 120.

2) J. Michel (Würzburg): Lehrb. d. Augenheilkunde. Wiesbaden 1884. S. 547 ff.

Bei Embolie eines Astes sieht man in diesem eine spindelförmige Auftreibung, jenseits derselben ist das Gefäss fadenförmig und leer. Die Netzhaut ist dann nur im Bereich dieses Astes grauweiss getrübt und manchmal von einer grossen Zahl von Blutungen durchsetzt, besonders wenn die Venen stark geschlängelt und ausgedehnt sind. Diese Blutflecke können später weiss werden (S. 548).

Dass kein hämorrhagischer Infarct entsteht, wenn der Stamm der Arterie embolisirt ist, daran ist wohl der intraoculäre Druck schuldig, der nach Michel[1]) den rückläufigen venösen Strom behindert. Dagegen bei der Embolisirung eines Astes kann „aus dem nichtbetroffenen Gefässgebiet der Netzhaut Blut überfliessen". Ist wohl arterielles bezw. der Capillarstrom gemeint? oder hier venöser Strom, der den Druck überwindet?).

Woher aber theilweise Wiederherstellung der Circulation bei Embolie des Stammes? Michel antwortet: aus den Anastomosen mit den Aderhautgefässen. Diese sind wohl fähig, die Necrose zu verhüten, aber die Function der Retina wiederherzustellen sind sie nicht im Stande. Freilich sollen der Necrose auch die Choriocapillaren entgegenwirken, wenigstens für die tiefere Schicht, so dass nur Atrophie eintritt. Autochthone Thrombose der Arterie im Stamm oder in den Zweigen ist Folge atheromatöser Processe und liefert ähnliche Consecutivzustände. Thrombose der Vene in ihrem Stamm bedingt Stauungsblutungen in hohem Grade, solche der Aeste geringere Blutungen im jeweiligen Bezirk.

Diese Darstellung wird so ziemlich die allgemeinen Anschauungen unter den Ophthalmologen wiedergeben. Im Ganzen haben wir an ihr weder ein Beweismaterial für, noch gegen unsere beiden streitenden Auffassungen, da das Moment des intraoculären Drucks die Verwerthung negativer Befunde gegen Cohnheim unmöglich macht.

So viel aber erhellt aus Obigem, dass die Angaben Cohnheim's[2]), wonach in den meisten Fällen von Verstopfung der Centralarterie Blutungen gesehen worden seien, dem Thatbestand nicht entsprechen, so wenig als die Behauptung desselben Forschers, dass, wenn kein Infarct, wenigstens einfache Necrose folge. Nicht einmal die Blutungen bei Verstopfung eines Astes scheinen dem

1) l. c. S. 549.

2) Embol. Processe. 1872.

zu genügen, was wir von einem Infarct verlangen. v. Oettingen[1]) gibt nur an, dass die Extravasate wohl aus den Venen stammen, da sie in der Nähe von Venenstämmen angetroffen werden. Es sind auch nur in 2 Fällen dieselben als Infarcte bezeichnet, einmal von Knapp[2]) und ein zweites Mal von Landesberg[3]). Allein zum Infarct gehören nicht multiple Hämorrhagieen, sondern eine mehr oder weniger gleichmässige Vollstopfung des ganzen zur verstopften Arterie gehörenden Gebiets. Zudem fehlen in dem Fall von Knapp alle und jede Anschoppungen in den Venen, indem nur zwei sehr schmale Verbindungen mit anderen Venen zu erkennen waren[4]).

Meyhöfer[5]), Popp[6]) und Morton Stanford[7]) reden sodann von dem seltsamen Phänomen der isolirten Blutsäulchen, das in den Venen schon v. Gräfe beobachtet hatte.

Meyhöfer versucht dazu eine Deutung. Die wechselnden hellen und rothen Säulchen verschwanden in seinem Fall, als sich allmälig eine bessere, wenn auch subnormale Circulation einstellte. Er glaubt deshalb, dass es in Folge der anfangs aufgehobenen, später sehr langsamen Strömung zu Veränderungen der Gefässwände, jedenfalls des Bluts im Sinne einer Art Gerinnung gekommen sei. (Das wäre also eine Art hyaliner Thrombose.) Allein da er sie während der Besserung des Falls noch nach Wochen durch Druck auf den Bulbus wiederherstellen konnte, hätte er nicht schliessen sollen, diese Cylinder seien im Blut praeformirt (?!), sondern wohl eher, dass es sich um ein Zerreissen der Blutsäule handle, wobei die Blutcylinder an Stellen des geringeren Drucks zu liegen kommen.

Weiter hat Meyhöfer durch fortgesetzten Druck zuerst die Gefässfüllung vermindert, bis allmälig die Venen ganz leer wurden, wonach er ein centripetales Abfliessen des Bluts in den Arterien sah. Er meint, er habe den letzten Rest des Venenbluts rückläufig

---

1) Zur Lehre von der Embol. der Art. centr. retin. Dorp. med. Zeitschr. VI S. 143.

2) Arch. für Augen- und Ohrenheilkunde I, 1 p. 29.

3) ibid. IV, 1 S. 106; vgl. Michel-Nagel: Jahresbericht etc.

4) Vgl. L. Mauthner, Zur Lehre von der Embolie der Art. cent. ret. (medic. Jahrb. 1873. II.).

5) Ueber Embolie der Art. centr. retinae. Diss. Königsb. 1873.

6) Ueber Emb. d. art. centr. ret. Diss. Erlangen, 1875.

7) Vgl. bei Michel-Nagel, Jahresber. 1882 S. 345.

durch die Capillaren und Arterien gepresst und hält dieses Experiment für den ersten Nachweis des Cohnheim'schen venösen Rückflusses im lebenden Organismus!

Noch ist für unsere Frage nicht ganz ohne Bedeutung, dass Leber[1]) die Anastomosen zwischen Centralarterie und den Ciliares für rein capillärer Natur hält, so dass sie nicht einmal bei Embolie die Necrose der Retina verhindern würden, wenn nicht die Choriocapillaris unterstützend einträte.

Höchst interessant ist endlich die Thatsache, dass vor definitiver Erblindung durch Embolie mehrmals vorausgehend eine kurzdauernde Erblindung beobachtet wurde, die sicher ebenfalls durch Embolie bedingt rasch wieder verschwand. Uns muss die Erklärung interessiren, welche Mauthner[2]) gibt, indem er sich vorstellt, dass ein Embolus mit seinem Zipfel in die art. centralis eingeschwemmt zum grösseren Theil in der Ophthalmica flottirend später von deren Blutstrom wieder freigemacht in anderweitige Aeste der Ophthalmica abgeführt worden sei.

Schlussbetrachtung.

Es ist ein buntes, manchmal fast wirres Bild von Ansichten, das wir auf den bisherigen Blättern gezeichnet haben.

Immerhin tendirt die ganze Entwicklung auf zwei Puncte hin, nemlich erstens, alle und jede Beziehung des blutigen Infarcts zu entzündlichen Processen abzuthun — dass natürlich ein infectiöser Embolus sowohl Infarct als metastatische Entzündung machen kann, ist klar — und fürs andere, der Embolie unter den Ursachen des Infarcts eine prädominirende Stelle zu geben.

Allein wir dürfen nicht vergessen, dass neben der groben Embolie und der Arterienverstopfung noch andere ursächliche Momente aufgeführt werden, nicht so sehr, weil man bei manchem Infarct keinen Embolus fand oder zu dem verstopfenden Gerinnsel keinen Herd, von dem es abgerissen wäre, als vielmehr, weil die experimentelle Herstellung embolischer hämorrhagischer Infarcte bisher, bei Hunden namentlich, fast nie gelang. Wir werden im zweiten Abschnitt zeigen, dass man diese Infarcte auch machen kann und

1) Handb. d. gesammten Augenheilkunde von Gräfe und Sämisch V. Bd., 2, Leipz. 1877. S. 535 ff.

2) l. c. S. 7.

damit für die embolische Entstehung der Infarcte eine weitere Stütze schaffen.

Immerhin liegen die Verhältnisse so, dass eine Entstehung des rothen Infarcts heute noch für möglich gehalten wird durch:

1) Venenthrombose mit secundärer Füllung des Bezirks und Thrombose der Arterie.
2) Capilläre Embolieen, bes. wiederholte. (Fettembolieen).
3) Eine autochthone Thrombose bei Endarteriitis.
4) Embolie.

Hiebei ist nun noch die Frage: Kann Infarct bei langsamem oder bei $^3/_4$ Verschluss des Lumens von der Arterie her bewirkt werden, oder gehört ein ziemlich rapider Abschluss dazu? Und wenn letzterer, kommt dann das Blut von den seitlichen Zuflüssen oder von den Venen her eingeströmt?

Endlich denken sich die Vertreter der Ansicht vom collateral-arteriellen Zufluss den näheren Vorgang bei der Infarctbildung wieder verschieden, indem bald einfache Stase, bald gewisse Veränderungen des Capillarbluts zu secundärem Stauungsmoment führen sollen. Wir werden hier besonders die Lehre von der hyalinen Thrombose v. Recklinghausen's nachprüfen müssen.

Im Weiteren hat sich aber aus der historischen Betrachtung ergeben, dass man mit der Deutung der Experimente sehr vorsichtig sein muss, sowie dass für keine zwei Organe die Verhältnisse ganz gleich liegen. Die Retina, das scheinbar beste Object, ist fast werthlos durch den intraoculären Druck; im Gehirn ist die characteristische Darstellung des Infarcts auch eine mangelhafte; die Nieren haben wieder ihre ganz besonderen Circulationsverhältnisse, so dass es scheint, es kommen in gewissen Bezirken eher rothe Infarcte vor als in anderen. Bei der Milz ist die pathologische Untersuchung über abnorme Blutvertheilung überhaupt erschwert; — so werden wir es vorziehen, im II. Abschnitt in erster Linie den Lungeninfarct zu besprechen, auf welchen auch die grosse Mehrzahl unserer Experimente sich beziehen. Zudem haben wir den Vortheil, dass auch die Kliniker gerade dem Lungeninfarct ihr Hauptinteresse zugewendet haben.

Frommann'sche Buchdruckerei (Hermann Pohle) in Jena.

Obgleich seit der ersten, von Virchow mitgetheilten Untersuchung über amyloide Entartung eine grosse Anzahl von Arbeiten erschienen sind, und sich unsre Kenntnisse über diesen Gegenstand wesentlich bereichert haben, so sind doch noch manche Punkte in der Natur dieses eigenartigen Processes unklar geblieben, und die Ansichten gehen noch vielfach auseinander. Zunächst lauten schon die Angaben über den Sitz der amyloiden Entartung sehr verschieden. Virchow [1]) hatte angegeben, dass das Amyloid in den Zellen der afficirten Gewebe selbst, also in Leber-, Milz-, Lymph-, Muskelzellen etc. liege, und es haben sich seiner Ansicht die späteren Autoren grösstentheils angeschlossen. So sagt auch Rindfleisch [2]), dass bei amyloider Entartung der Nieren, der Leber, der Milz etc. wesentlich die Drüsenzellen von der Erkrankung mit ergriffen, dass sie amyloid infiltrirt seien. — Sehr bald hat sich indessen gegen diese Anschauungen eine Opposition geltend gemacht, dahin gehend, dass die amyloide Entartung die protoplasmareichen Drüsenzellen verschonen und sich wesentlich auf die Grundsubstanz und die Gefässe beschränken sollte. Wagner [3]) hat zuerst diese Ansicht ausgesprochen, er verlegte die Amyloidentartung der Leber in die Capillarwandung, später äusserten sich in demselben Sinne Heschl [4]), Ziegler [5]), Tiessen [6]), Schütte [7]), Eberth [8]). Letzterer fasste die bis dahin erschienenen Arbeiten zusammen und wies an der Hand derselben, sowie auf Grund zahlreicher eigener Untersuchungen nach, dass sich die Entartung in der That auf das bindege-

1) Virchow, Cellularpathologie, Berlin 1871.

2) E. Rindfleisch, Handbuch der pathologischen Gewebelehre, V. Aufl. Leipzig 1878.

3) Archiv der Heilkunde. II. Bd. p. 481.

4) Heschl, Nachweis amyloider Degeneration in der Herzmusculatur, Wiener med. Wochenschrift 1876 No. 2.

5) Virchow's Archiv Bd. 65.

6) Archiv der Heilkunde. XVIII. Bd.

7) Schütte (arbeitete bei Köster): Ueber die Amyloiddegeneration der Leber, Inauguraldissertation, Bonn 1877.

8) Virchow's Archiv. Bd. 80.

webige Gerüst der ergriffenen Organe beschränkt und die Parenchymzellen verschont. — Auch nach neuerdings angestellter, genauer Untersuchung einer grösseren Anzahl von Lebern, Nieren und Schleimdrüsen kommt Ziegler[1]) zu keiner andern Ueberzeugung und schliesst sich der Reihe derer an, „welche für den Sitz der Amyloiderkrankung die Bindesubstanzgewebe halten und die Betheiligung der Deck- und Drüsenepithelien für gewöhnlich leugnen." — Dennoch hat sich durch diese Arbeiten die Ansicht der erwähnten Forscher nicht allgemeine Geltung verschafft. Böttcher[2]) hat nachgewiesen, dass im Protoplasma von Leberzellen durch Jodschwefelsäure sich blau färbende Massen vorkommen. Kyber[3]) giebt an, dass das Amyloid ebenso gut in den Capillarwandungen, in den Bindegewebszellen und im Faserreticulum der Milz, als in den Leberzellen auftreten kann. In demselben Sinne spricht sich auch v. Recklinghausen[4]) aus.

Zu diesen streitigen Punkten über den gewöhnlichen Sitz der amyloiden Entartung kommt ein erheblicher Meinungsunterschied über die Genese des Processes und seine Beziehung zu andern ähnlichen Krankheiten.

Was zunächst die Genese der Erkrankung betrifft, so ist es wohl allgemein bekannt und zweifellos richtig, das dieselbe durch krankhafte Processe im Organismus veranlasst zu werden pflegt. Die Amyloidentartung tritt auf: 1. bei Tuberculose, Syphilis und chronischen Eiterungen verschiedener Art; 2. bei chronischer Intermittens, selten bei Magencarcinom. Nur sehr selten tritt eine über mehrere Organe verbreitete amyloide Entartung ohne solche vorangegangene Krankheiten auf. In welchem Zusammenhange aber die Amyloidbildung in den Organen zu den vorangehenden Erkrankungen steht, ist nicht mit Sicherheit anzugeben. — Da bei der amyloiden Entartung eine Vergrösserung der Organe stattfindet, so ist es wohl zweifellos, dass der in hyalinen Massen auftretende Eiweisskörper in letzter Linie aus dem Blute stammt, und es wird daher von den meisten Autoren wohl mit Recht die amyloide Degeneration als eine Ablagerung eines eigenartigen Eiweisskörpers an-

1) E. Ziegler, Lehrbuch der pathologischen Anatomie und Pathogenese, Jena 1884.

2) Virchow's Archiv Bd. 72.

3) Kyber, Die amyloide Degeneration; Dorpat 1871, und Virchow's Archiv Bd. 81.

4) F. v. Recklinghausen, Handbuch der allgemeinen Pathologie des Stoffwechsels und der Ernährung, 1881.

gesehen, allein es ist nicht bekannt, welche Momente diese Ablagerungen herbeiführen. Sind die Zellen der Sitz der Amyloidbildung, so kann man (Virchow [1]) annehmen, dass dieselben aus dem Blute Eiweisskörper aufgenommen haben und danach in dieser eigenthümlichen Weise entartet sind. Der Grund der Entartung kann dabei sowohl in einer Veränderung des Nährmaterials, als in einer Erkrankung der Zellen liegen. Liegt das Amyloid in der Grundsubstanz zwischen den Gewebszellen, so muss der Eiweisskörper entweder aus dem Blute stammen, oder von den Zellen abgeschieden werden und im Gewebe zu einer festen Masse gerinnen. Ob dabei den Zellen ein Einfluss auf das in ihrer Umgebung gelegene gelöste Eiweiss zukommt, ist schwer zu sagen, jedoch nach der von Voit vertretenen Anschauung über den Stoffwechsel in den Geweben nicht unmöglich.

Von mehreren Autoren (Eberth [2]), Ziegler [3]), v. Recklinghausen [4])) ist die Erkrankung neuerdings mit der hyalinen Entartung des Bindegewebes verglichen worden, einer unter verschiedenen Bedingungen auftretenden Veränderung, bei welcher die faserige Grundmasse des Bindegewebes eine eigenthümliche, hyaline Beschaffenheit annimmt und an Masse gewinnt, ohne dass dabei aber die hyaline Substanz die für Amyloid characteristischen Reactionen giebt. v. Recklinghausen zählt die Amyloidentartung zu den kolloiden Umwandlungen, von denen er drei Formen unterscheidet: die amyloide, die hyaline und die schleimige Entartung. Die beiden ersteren setzt er in nahe Beziehung zu einander und sagt von ihnen, dass es sich nur um verschiedene Stufen einer gleichartigen Umwandlung der Gewebselemente handle. Er vermuthet, dass das Amyloid sowohl, als das Hyalin aus Protoplasmatheilen entstehen, welche aus Zellen ausgeschieden werden, dann zusammenfliessen und dabei nach und nach ihre chemische Structur ändern, sodass in dem einen Fall das Amyloid, im andern das Hyalin entsteht.

Die Untersuchungen, welche ich über amyloide und hyaline Entartung vorzunehmen Gelegenheit hatte, betreffen wesentlich Präparate eines Falles, bei welchem beide Veränderungen in eigenartiger Weise combinirt vorkamen und welcher sich gleichzeitig durch eine durchaus ungewohnte Localisation der Veränderungen auszeich-

1) l. c.
2) l. c.
3) l. c.
4) l. c.

nete; ausserdem war auch keines der gewöhnlich vorhandenen ätiologischen Momente als Ursache der Erkrankung nachzuweisen.

Die Verstorbene war eine Frau von 56 Jahren, welche während des Lebens an keiner der oben angeführten Krankheiten, sondern nur an Erscheinungen von Lungenemphysem und an Herzschwäche gelitten hatte und an einem Erysipel des Unterschenkels zu Grunde gegangen war. Der Leichenbefund ist in Kürze folgender:

Mittelgrosse Leiche mit mässig stark entwickeltem Panniculus adiposus. Rechter Unterschenkel, leicht geschwollen, zeigt stellenweise leichte Abschülferung der Epidermis. Lungen nicht retrahirt. Der in ziemlicher Ausdehnung vorliegende Herzbeutel fühlt sich resistenter an als gewöhnlich und ist nicht unerheblich verdickt. An der Innenfläche sind eine grosse Menge leicht prominenter harter Knötchen bemerkbar. Er enthält eine mässige Menge klarer Flüssigkeit. Das Herz ist von normaler Grösse und besitzt einen ziemlich starken Panniculus. Das Epicard ist durchgehends von dicht neben einander liegenden, theils durchscheinenden, theils mehr weisslichen hirsekorngrossen Knötchen und etwas grösseren, flachen, nur wenig prominenten Flecken besetzt. Diese Flecken und Knötchen finden sich namentlich reichlich über dem Herzpanniculus, fehlen indessen auch nicht an jenen Stellen, wo die Musculatur nur von Bindegewebe bedeckt ist, und sind stellenweise so reichlich, dass man die Muscularis nicht mehr erkennen kann. Sie finden sich ferner auch in reichlicher Anzahl an der Aussenfläche der grossen Gefässstämme. Die grössten Knötchen fühlen sich knorpelhart an.

Sowohl die Wände der Vorhöfe, als die der Ventrikel fühlen sich auffallend resistent und unnachgiebig an. Auf Schnittflächen zeigt sich das Fettgewebe von hyalin aussehenden Bindegewebszügen und Flecken durchsetzt, welche da, wo sie in grösserer Menge vorhanden sind, dem Fettgewebe eine harte Beschaffenheit verleihen. Auch das fettfreie epicardiale und subepicardiale Bindegewebe ist verdickt und von hyalinen Zügen und Knötchen durchsetzt. Die Muscularis zeigt ebenfalls vielfach weisse oder durchscheinende, derbe Knötchen und streifenförmige, vielfach unter einander anastomisirende Züge eines resistenten, hyalin aussehenden Bindegewebes. Die Knötchen sind meist deutlicher durchscheinend als die Züge. Am auffälligsten und ausgebreitesten sind diese Veränderungen in der Wand der Vorhöfe, namentlich des linken, in welchem der grössere Theil der Musculatur durch hyaline Gewebszüge und -Knötchen substituirt ist. Am wenigsten ausgesprochen ist die Veränderung in der Wand des linken Ventrikels, doch scheint auch hier das Bindegewebe der Muscularis erheblich verdickt, namentlich da, wo Bindegewebszüge mit grösseren Gefässstämmchen verlaufen. Das Endocard ist durchgehends mehr oder weniger verdickt, auch hier wieder am stärksten im Gebiet der Vorhöfe, weniger in den Ventrikeln. Neben der diffusen Verdickung findet sich auch hier wieder eine grosse Anzahl von leicht prominenten, knorpel-

harten, durchscheinenden Knötchen, welche der Oberfläche eine rauhe, körnige Beschaffenheit verleihen. Im rechten Ventrikel sind die Knötchenbildungen auf einzelne umschriebene Stellen beschränkt, auch sind die Knötchen nnr klein. — Ausgesprochener ist die Knötchenbildung im conus arteriosus des linken Ventrikels. Die Klappensegel sind sämmtlich in mässigem Grade diffus verdickt und mit harten, kaum erkennbaren bis hirsekorngrossen, selten grösseren Knötchen bedeckt. Am reichlichsten sind die Knötchen in der Nähe des Schliessungsrandes der Atrioventricularklappen, spärlicher an den Aortenklappen, wo sie sich ziemlich gleichmässig über die ganze Oberfläche vertheilen, an den Pulmonalklappen ist es wesentlich die Basis, welche verhärtet und mit Knötchen besetzt ist; an den Spitzen der Papillarmuskeln sieht man ebenfalls einige Knötchen. — Die linke Lunge lufthaltig, die Luftzellen erscheinen etwas vergrössert, das Gewebe ist trocken, vorn blass, hinten röthlich gefärbt, in der Spitze liegen kleine, schiefrig indurirte Herde. Auf der ganzen Schnittfläche sind kleine, den Indurationsherden in der Steinhauerlunge ähnliche, prominente, theils schwarz pigmentirte, theils hellgraue oder weissliche, harte Knötchen sichtbar. Ein Theil derselben lässt ein centrales Lumen erkennen und wird augenscheinlich durch Bronchiolen und Gefässe gebildet, deren Wand und Umgebung verdickt und verhärtet ist. Von andern ist eine solche Beziehung zu Gefässen oder Bronchien nicht nachweisbar. Auf der Pleura finden sich keine Knötchen. — Rechts der gleiche Befund. — Die Zunge ist nicht unerheblich vergrössert und gleichzeitig verhärtet. Die Verhärtung ist, soweit erkennbar, durch Verdickung und Verhärtung des Bindegewebes bedingt. — Die Milz ist nicht vergrössert, die Pulpa von fester Consistenz, grauroth, ohne besondere Veränderungen. — Das Bauchfell ist durchgehends etwas verdickt und mit harten, prominenten, durchscheinenden, thautropfenähnlichen, durchschnittlich hirsekorngrossen Knötchen besetzt. Es erhält dadurch für die betastenden Finger eine eigenthümlich rauhe Beschaffenheit. Am Netz fehlen oberflächlich liegende Knötchen, dagegen ist das Fettgewebe mit weisslichen oder durchscheinenden, nicht scharf abgegrenzten, harten Platten bedeckt, und auf dem Durchschnitte der Läppchen sieht man ebenso beschaffene Züge. Ferner sind die Wände der durchschnittenen Gefässe hart und verdickt. — Die Nierenkapsel ist adhärent, die Oberfläche der Niere granulirt mit narbigen Einziehungen. Die Rinde ist verschmälert, von rother Farbe. — Atrophische Muscatnussleber. — Die Lymphgefässe des Mesenteriums sind erweitert und stark geschlängelt. Der Magen ist contrahirt. Die Schleimhaut desselben ist stark gewulstet, die Submucosa verdickt und verhärtet. — Die Serosa des Darmes und des Magens ist überall von den früher erwähnten Knötchen durchsetzt. Die Schleimhaut ist im Allgemeinen blass. Für die betastenden Finger erscheint die Darmwand durchgehends verdickt, im ganzen Dünndarm mehr oder weniger verhärtet. Im unteren Theil des Jejunums und im Ileum ist diese Verhärtung besonders auffällig, es sind die Falten der Schleimhaut stellenweise vollständig starr und unnachgiebig. Die folliculären Apparate ragen stärker als gewöhnlich über die Oberfläche und sind eben-

falls verhärtet. — Durchschnitte durch die Darmwand ergeben, dass hauptsächlich die Submucosa verdickt und in ein hartes, unnachgiebiges, weissliches oder durchscheinendes Gewebe umgewandelt ist. Die Mucosa erscheint nicht verändert, dünn und blass. In der Serosa und in der Muscularis liegen kleine, durchscheinende Körner. — Im Dickdarm sind die Verhältnisse ähnlich, nur ist die Verhärtung und Verdickung der Submucosa weniger deutlich, die Follikel sind vergrössert und verhärtet. — Die Wand der Blase ist ebenfalls verhärtet und verdickt, namentlich die Submucosa. Im peritonealen Ueberzug bemerkt man ebensolche punktförmige Flecken von homogenem, glasigem Aussehen, wie oben beschrieben. Die Inguinaldrüsen sind vergrössert, die Rinde derselben geröthet, im Innern finden sich kleine gelbe Flecken. — Das Gehirn ist feucht, mässig blutreich.

Zur mikroskopischen Untersuchung standen nur Herz, Darm, Lunge, Lymphdrüsen und Netz, in Spiritus gehärtet, zur Verfügung. Die Zunge und die Harnblase waren durch ein Versehen nicht aufgehoben worden. Die theils mit dem Cylinder-, theils mit dem Gefriermicrotom angefertigten Schnitte wurden zunächst in Hämatoxylin, dann in neutralem Karmin gefärbt, und zwar so, dass bei den einen mehr die Hämatoxylin-, bei den andern mehr die Karminfärbung hervortrat. Weiterhin wurden Schnitte von denselben Stellen mit Alaunkarmin, andre mit Lugol'scher Lösung und Schwefelsäure und eine Anzahl mit Methylviolett gefätbt, auch wurde der Einfluss von concentrirter Essigsäure und Schwefelsäure auf die Schnitte untersucht.

Mit Hämatoxylin und neutralem Karmin gefärbte Schnitte durch die Wand des linken Vorhofs an einer Stelle, in welcher das Epicard glatt, das Endocard dagegen mit Knötchen besetzt ist, ergaben, bei schwacher Vergrösserung untersucht, folgenden Befund (Taf. IV Fig. 1). Das Epicard (*a*) ist durchgehends von bläulich gefärbten, hyalin aussehenden kleineren und grösseren Herden (*d*) durchsetzt, welche theils zerstreut im Gewebe liegen, theils sich zu langen, der Oberfläche parallel verlaufenden Zügen anordnen und stellenweise so mächtig sind, dass der grössere Theil des epicardialen Bindegewebes diese Beschaffenheit zeigt. Der übrige Theil des Epicards hat sich hellroth gefärbt und zeigt grossentheils eine faserige Beschaffenheit mit deutlich erkennbaren, dunkelviolett gefärbten Kernen, während in den bläulichen, homogenen Partien bei schwacher Vergrösserung wenig oder keine Kerne zu erkennen sind. An Schnitten, an denen die Karminfärbung schwach ist, scheint das faserige Gewebe ziemlich unvermittelt in die bläulichen hyalinen Massen überzugehen, bei stärkerer Karminfärbung tritt jedoch an den Uebergangsstellen ein gegen das faserige Gewebe nicht scharf abgegrenzter rother Saum auf. Wo sich unter dem Epicard Fettgewebe vorfindet, tritt die bläuliche, hyaline Substanz zwischen die Fettläppchen ein. Im Gebiete der Muscularis (*b*) ist ein grosser Theil des Muskelgewebes durch eine homogen aussehende, aber häufig in kleine Schollen zerklüftete Masse (*i*) umgewandelt, sodass die Muskeln (*f*) vielfach auf kleine Inseln und schmale Züge beschränkt sind. Die hyalinen Massen sind zum grossen Theile auch hier bläulich gefärbt, namentlich die centralen Theile (*i*)

während die unmittelbar an Muskeln oder an faserige Bindegewebszüge angrenzenden Theile eine rothe Farbe angenommen haben. Die hyalinen Massen liegen sowohl an Stelle früherer Muskelbündel, als auch an Stellen, die faserigen Bindegewebszügen entsprechen. Wo die hyaline Masse an Muskeln angrenzt, schiebt sie sich zwischen die einzelnen Fasern, sodass sich an den Uebergangsstellen beider Gewebe häufig eine mehr oder minder ausgebreitete Zone vorfindet, in welcher vereinzelte Muskelzellen (*g*) in einem hyalinen Gewebe liegen. — Wo die Muskeln von letzterem umschlossen sind, erscheinen sie mehr oder weniger verkleinert (Fig. 1 *g*), ja an manchen Stellen so atrophisch, dass bei schwacher Vergrösserung nur dunkelviolett gefärbte Punkte sichtbar sind, die nach und nach ganz verschwinden. Kerne sind bei schwacher Vergrösserung im hyalinen Gewebe gar nicht oder nur sehr spärlich zu bemerken. An manchen Stellen sind auf den Durchschnitten kaum mehr Conturen der Muskelfasern erhalten, an anderen Stellen sind sie noch reichlicher, sodass etwa ein Drittel bis die Hälfte des Muskelgewebes erhalten ist.

Die im Schnitte liegenden grösseren Gefässe (Fig. 1 *l m*) zeigen hochgradig verdickte Wandungen, namentlich die Arterien (*l*). Die Verdickung beruht wesentlich auf einer Massenzunahme der Media, welche dabei ebenfalls aus hyalinen, theils in verschiedenen Nuancen blau, theils auch, namentlich in peripheren Theilen, röthlich gefärbten Schollen (Taf. IV Fig. 2 *b* und Fig. 3 *c*) zusammengesetzt erscheint. Zwischen den hyalinen Schollen sind verhältnissmässig spärliche Kerne (Fig. 3 *a*) wahrnehmbar. Die Intima (Fig. 2 *a*) ist, soweit erkennbar, kernhaltig, die Grundsubstanz röthlich gefärbt und streifig, die Adventitia (*c*) besteht grösstentheils aus kernhaltigem, faserigem Gewebe, doch enthält sie noch hyaline Streifen und Schollen.

Das endocardiale und subendocardiale Gewebe (Fig. 1 *c*) ist theils noch deutlich faserig und kernreich, ziemlich intensiv roth, theils ebenfalls hyalin und dann blass bläulich gefärbt. Die hyaline Substanz tritt hier theils in Streifen, theils in rundlichen Herden (Fig. 1 *n*) auf, welche namentlich im Endocard selbst eine erhebliche Mächtigkeit erlangen und dadurch eine knötchenförmige Prominenz bedingen. In den Knötchen reicht jedoch die hyaline Substanz nirgends bis an die Oberfläche, sondern ist stets noch von einer Schicht faserigen Gewebes überzogen.

Ein Schnitt durch eine andre, panniculusfreie Stelle des linken Vorhofs ergiebt bei schwacher Vergrösserung folgenden Befund. Das subepicardiale Bindegewebe enthält äusserst zahlreiche Züge und knötchenförmige Herde der hyalinen Substanz, welche hier eine graublaue Farbe angenommen hat. Die Züge sind, namentlich in der Tiefe, in den den Muskeln aufliegenden Bindegewebsschichten, der Oberfläche parallel gerichtet, während sie in den äusseren Partien grösstentheils senkrecht zur Oberfläche stehen und so eine Reihe von Säulen bilden, welche den tieferliegenden hyalinen Schichten aufsitzen. Wo die Säulen an die äussere Fläche grenzen, bilden sie grosse, mehr oder weniger bedeutende Erhebungen derselben. Diese Erhebungen bedingen auch

die oben erwähnte rauhe Beschaffenheit des Epicards. Das zwischen den hyalinen Partien gelegene Bindegewebe ist ziemlich kernreich und zum Theil ohne besondere Veränderungen; wo es in die bläulichen Massen übergeht, wird es durchgehends dichter, und es erscheinen in Folge dessen sämmtliche blauen Flecken und Streifen von einem dichten rothen, allmählich in das unveränderte Bindegewebe übergehenden Saum umgeben, welcher noch keine faserige Beschaffenheit erkennen lässt. Auch sonst enthält das Bindegewebe noch einzelne, nicht scharf abgegrenzte Flecken und Streifen, welche bei schwacher Vergrösserung ein homogenes Aussehen haben. Wo die Muscularis noch verhältnissmässig gut erhalten ist, erscheinen die Muskelbündel nur durchsetzt von kleinen, vollkommen roth gefärbten oder grösseren, im Centrum bläulich, in den peripheren Theilen roth gefärbten Flecken. Die Flecken sind auch hier meist nicht scharf abgegrenzt, und es schiebt sich die roth gefärbte hyaline Substanz an der Peripherie zwischen die angrenzenden Muskeln, deren Bindegewebe da, wo es normal ist, nur blass gefärbt erscheint. An anderen Stellen sind die Herde sehr viel reichlicher, das Muskelgewebe ist auf einzelne Inseln reducirt, und auch in diesen erscheinen die Muskelzellen grösstentheils durch das hyaline Gewebe auseinandergedrängt und mehr oder minder in ihrem Durchschnitt verkleinert. Die grösseren Bindegewebszüge zwischen den Muskeln sind theils anscheinend noch normal, theils diffus oder knötchenförmig verdickt und enthalten dann im Innern aus hyalinen Schollen und Streifen zusammengesetzte, theils roth, theils mehr graublau gefärbte Herde. Die bläulichen Partien liegen auch hier stets im Centrum grösserer Herde und sind von einem rothen Saum umgeben. Die Wände der Gefässe, namentlich die der Arterien, zeigen eine hochgradige, auch hier im wesentlichen auf einer Massenzunahme der Media beruhende Verdickung, jedoch enthält hie und da auch die Adventitia hyaline Herde. Das endocardiale und subendocardiale Gewebe verhält sich hier ähnlich, wie an dem zuerst beschriebenen Schnitte, ist also ebenfalls von hyalinen, streifenförmigen und knotigen Herden durchsetzt, welche indessen auch hier wieder nirgends die Oberfläche erreichen, sondern von derselben durch eine schmale Zone faserigen Bindegewebes getrennt sind.

Ein dritter Schnitt durch den linken Vorhof, an einer Stelle, in welcher Fettgewebe den Muskeln aufliegt und sich auch zwischen dieselben hineinzieht, zeigt, dass das Fettgewebe, abgesehen von den Gefässen, welche auch hier wieder entartet sind, hyaline Herde nicht enthält. Das Muskelgewebe selbst dagegen ist hier wieder grösstentheils durch die hyaline Substanz substituirt und stellenweise auf ein Drittel bis ein Viertel geschwunden. Besonders hochgradig ist das endocardiale und subendocardiale Gewebe erkrankt, welches wieder eine derbe Bindegewebslage bildet, die sowohl von senkrecht zur Oberfläche gestellten, als auch derselben parallel verlaufenden Zügen und zerstreut liegenden Herden hyaliner Substanz durchsetzt ist. Ebenso setzen sich diese Massen auf das intermusculäre Bindegewebe fort. Ein im Schnitt liegender grösserer Ast der Herzvene zeigt auch hier eine stark knotige Wandverdickung, bedingt durch Bildung der hyalinen Substanz. Auch hier sind wieder

die Media und Adventitia wesentlich verändert, während die Intima zwar etwas verdickt, aber grossentheils nicht entartet ist. An einzelnen Stellen ragen knotenförmige Erhebungen in das Lumen des Gefässes vor, welche ganz aus hyalinen Schollen bestehen und gegen innen von einer ganz dünnen Platte faserigen, noch vereinzelte Kerne enthaltenden Gewebes begrenzt sind.

Ein Schnitt durch die Wand des linken Ventrikels, an einer verhältnissmässig geringfügig erkrankten Stelle, zeigt, dass hier die Entartung wesentlich auf die grösseren Gefässe beschränkt ist, die auch hier wieder in ähnlicher Weise, wie früher beschrieben, entartet sind, sodass unter Umständen die Wanddicke den Durchmesser des Lumens um das Doppelte übertrifft. Die Entartung ist dabei nicht gleichmässig auf die Gefässe vertheilt, indem sie zuweilen nur einen Theil der Circumferenz des Gefässes einnimmt und einzelne Gefässstrecken auch vollkommen frei lässt. An doppelt gefärbten Präparaten sind die verdickten Gefässwände theils deutlich roth, theils bläulich gefärbt. Erst in den inneren Schichten des Herzmuskels und im Trabekelsystem gewinnt die Entartung eine stärkere Ausdehnung, indem nicht nur die Verdickung der Gefässwände zunimmt, sondern auch Entartungsherde in dem intermusculären Bindegewebe und in den Muskelbündeln selbst auftreten. Letzteres ist namentlich in den Muskeltrabekeln der Fall, von denen einzelne ihre Muskelzellen grösstentheils verloren haben, sodass sie wesentlich aus hyalin entartetem Gewebe bestehen, während die Muskelzellen nur spärlich in letzterem eingesprengt sind. Kleinere Herde und Züge, in welchen noch Muskelzellen liegen, haben sich roth gefärbt, grössere Herde, welche keine Muskelelemente mehr enthalten, haben ein mehr gelbliches Aussehen und sind nur an der Peripherie, also an den Uebergangsstellen in das normale Gewebe, roth gefärbt. Zugleich erscheint das Centrum mehr zerklüftet, sodass man die Risse und Sprünge schon bei schwacher Vergrösserung sieht.

Schnitte durch ein Klappensegel der A. pulmonalis ergeben, dass hier im Bindegewebe der Muscularis theils streifige, theils mehr knötchenförmig gestaltete Herde liegen. Ein grösseres Knötchen findet sich auch unmittelbar an der Basis des Klappensegels und bedingt an dieser Stelle eine nicht unerhebliche knötchenförmige Prominenz. Das Knötchen setzt sich zusammen aus kernlosem und aus kernhaltigem, aber ebenfalls hyalin aussehendem Bindegewebe, der übrige Theil der Klappe enthält noch vereinzelte kleinere knötchenförmige Herde, in deren Innerem ebenfalls sich schlecht färbende Massen vorkommen. Auch in der Wand der Pulmonalis finden sich verwaschene Flecke eingestreut, die eine schmutzige Färbung angenommen haben und ohne scharfe Grenze in das unveränderte Gewebe übergehen.

Schnitte durch den Panniculus des Herzens zeigen, dass auch in diesem die Blutgefässwände hochgradig entartet sind und dass auch das Fettgewebe selbst von Flecken und Zügen hyalinen Gewebes durchsetzt ist. Die hyaline Substanz tritt hier zwischen den Fettzellen auf und drängt dieselben auseinander, weiterhin verschwinden dann die Fettzellen ganz.

Färbt man Schnitte mit Alaunkarmin, so zeigt sich, dass alle die

Theile, welche sich bei Doppelfärbung mit Hämatoxylin und neutralem Karmin entweder gar nicht, oder blass bläulich gefärbt haben, eine mehr dunkelrothe Farbe annehmen, die in den früher beschriebenen Schnitten roth gefärbten Theile färben sich dagegen hellroth, die normale Bindegewebsgrundsubstanz bleibt ziemlich blass.

Bei Behandlung der Schnitte mit Jod geben alle diejenigen Theile, welche neutrales Karmin nur schwach oder gar nicht angenommen haben, sich dagegen mit Hämatoxylin bläulich, mit Alaunkarmin dunkelroth färben liessen, eine exquisite Amyloidreaction, indem sie sich dunkelrothbraun färben und bei Behandlung mit Schwefelsäure eine noch dunklere Farbe annehmen, oder auch einen mehr schmutzigen braunvioletten Ton erhalten. Es sind also wesentlich die centralen Theile der knötchenförmigen Herde uud streifigen Züge, welche Jodreaction geben. Innerhalb der entarteten Muskelbündel ist die Reaction meist nur auf einzelne, in das hyalin entartete Gewebe eingestreute Flecken beschränkt, während der grösste Theil des entarteten Gebietes nur eine gelbe Färbung annimmt, die nur um Weniges intensiver ist, als die gelbe Färbung des unveränderten Gewebes.

Behandlung mit Methylviolett und angesäuertem Wasser zeigt, dass auch die für Amyloid charakteristische rubinrothe Färbung sich meist auf diejenigen Theile beschränkt, welche, mit Jod behandelt, die Amyloidreaction geben, während die übrigen Partien sich blauviolett färben. Die Amyloidreaction gebenden Theile zeigen grösstentheils eine schollige Beschaffenheit, doch kommen auch verbreiterte und hyalin aussehende Bindegewebszüge vor, welche die Reaction geben.

Diejenigen hyalin aussehenden Partien, welche die Jodreaction nicht geben und sich auch mit Methylviolett nur violett färben, zeigen eine bedeutende Widerstandsfähigkeit gegen concentrirte Essigsäure und Schwefelsäure. Während sich nämlich auf Zusatz dieser Säuren das ganze übrige Präparat deutlich aufhellt, werden diese Schollen durchaus nicht verändert.

Betrachtet man die Uebergangsstellen der intermusculären Entartungsherde in das gesunde Muskelparenchym bei starker Vergrösserung (homogene Immersion $\frac{1}{12}$ von Seibert), so zeigt sich, dass bei Beginn der Erkrankung das zwischen den einzelnen Muskelzellen gelegene Bindegewebe (Fig. 4 *c*) sich verbreitert und gleichzeitig eine hyaline Beschaffenheit (*d*) annimmt. Im allerersten Beginn sind noch einzelne Fäserchen wahrnehmbar, sehr bald aber verschwindet die Faserung ganz. Die Kerne bleiben zunächst noch unverändert, erscheinen nur in Folge der Massenzunahme der Grundsubstanz spärlicher als im unveränderten Gewebe. Das hyaline Gewebe nimmt bei Carminfärbung eine röthliche Farbe an. Die Muskelzellen (*a*) erscheinen im Beginn unverändert, sowie aber die hyaline Substanz zwischen denselben erhebliche Mächtigkeit erreicht, sodass einzelne Muskelzellen von derselben vollkommen umschlossen sind, beginnen sie zu atrophiren (*b*) und verschwinden schliesslich ganz. Ist ein Muskelbündel in dieser Weise vollständig entartet, so erscheint das Gewebe auf dem Schnitt nicht mehr vollkommen structurlos, sondern es bildet die hyaline Substanz

kleine Schollen und Streifen, die theils durch zarte Conturen von einander abgegrenzt sind, theils sich durch ungleiche Färbung von einander abheben. Die Bindegewerbskerne sind auch in den entarteten Bezirken noch erhalten. In den Gebieten, welche die Jodreaction geben, sind die Schollen im Allgemeinen grösser, und die Risse zwischen denselben breiter.

Bei der Entartung der Gefässwände (Fig. 3) tritt zuerst zwischen den Zellen hyaline, zunächst roth sich färbende Substanz auf, die an Masse allmählich zunimmt und die Kerne (*a*) auseinanderdrängt. Da hierbei die Massenzunahme in ungleicher Weise erfolgt, so werden die Kerne in verschiedenen Richtungen verschoben, und es bildet sich ein anscheinend aus Schollen (*c*) zusammengesetztes Gewebe, in dessen Spalträumen zum Theil noch Kerne wahrnehmbar sind. Die Kerne erhalten sich noch lange, und erst wenn sich grössere Schollen, welche die Amyloidreaction geben, gebildet haben, gehen sie zu Grunde. Die erste Veränderung scheint durchgehends die Media zu betreffen, doch wird früher oder später auch die Adventitia ergriffen, während die Intima frei zu bleiben scheint.

Wo grobfaserige, breite Bindegewebsbündel in hyalines Gewebe übergehen, lässt sich nicht selten deutlich erkennen, wie die einzelnen Bündel an Dicke bedeutend zunehmen und gleichzeitig ein entweder vollkommen hyalines oder undeutlich streifiges Aussehen erhalten. Die Kerne der an der Oberfläche der Bündel gelegenen Zellen bleiben dabei unverändert. Bei einer gewissen Dicke kann eine Verschmelzung benachbarter Faserzüge auftreten. An anderen Stellen erscheinen sie durch grössere spaltförmige Lücken von einander getrennt, und bei weit vorgeschrittener Entartung ist die hyaline Substanz auch in andern Richtungen als der der Spalträume des früher vorhandenen Gewebes zerrissen. Sind einmal hyaline Entartungsherde entstanden, so wachsen sie augenscheinlich durch Intussuception oder durch Anlagerung neuer hyaliner Substanz. Dies ist dadurch bewiesen, dass überall da, wo sich grössere Herde vorfinden, die Faserzüge des angrenzenden Bindegewebes verdrängt, d. h. aus ihrer Richtung verschoben sind. Die Herde vergrössern sich also sowohl durch expansives Wachsthum, als auch durch ein Uebergreifen der Entartung auf benachbarte Theile. Ob die einzelnen Fibrillen selbst aufquellen, oder ob die Substanz zwischen denselben auftritt, lässt sich schwer entscheiden.

Im Bindegewebe des Herzens wird das entartete Gewebe meist in toto hyalin, immerhin kommen Stellen vor, wo in verbreiterten hyalinen Faserbündeln noch einzelne Fibrillen erkennbar sind, eine Erscheinung, die man vielleicht auch für die Annahme verwerthen kann, dass die hyaline Substanz zunächst zwischen den Fibrillen auftritt. — Die hyaline Substanz setzt sich auch innerhalb des Fettgewebes aus grösseren und kleineren glänzenden, ziemlich dicht gelagerten Schollen zusammen, zwischen denen grossentheils noch sehr reichliche Kerne liegen. Es gilt dies namentlich für alle kleineren und die peripheren Theile der grösseren Herde, während im Centrum der letzteren die Kerne sehr spärlich sind, oder auch vollkommen fehlen.

Schnitte durch die Darmwand ergeben, dass am stärksten die Submucosa erkrankt ist. An Stellen, an denen sich die Darmwand hart anfühlt, ist die Submucosa ganz bedeutend verdickt und setzt sich im Wesentlichen aus Gefässen zusammen, deren Lumen sich zur Wanddicke verhält, wie 1 : 2 bis 1 : 5. Die Wände dieser hochgradig verdickten Gefässe setzen sich aus glänzenden Schollen zusammen, zwischen denen die Kerne grösstentheils noch erhalten sind. Am stärksten ist auch hier wieder die Media, etwas weniger die Adventitia erkrankt, die Intima ist frei geblieben. Zwischen diesen Gefässdurchschnitten liegen nur ganz schmale Züge eines streifigen Bindegewebes, das grösstentheils frei von hyalinen Bildungen ist, da und dort aber auch kleinere hyaline Flecken enthält. An manchen Stellen ist die Muscularis durch die stark verdickten Gefässe eingedrückt. Nach dem Darmlumen zu erstreckt sich die Erkrankung auch auf die Submucosa der Kerkring'schen Falten. Die Mucosa selbst ist frei, nur ihre Drüsenschicht ist atrophisch und das Stroma grösstentheils von nicht unerheblichen Mengen von Rundzellen durchsetzt. — Die innere Muskelschicht enthält nur spärliche hyaline Knötchen, häufiger finden sie sich dagegen in der äusseren Muskellage, wo sie meist eine spindelförmige oder ovale Gestalt haben. Zu Beginn der Entartung treten zwischen den einzelnen Muskelfasern vollkommen hyaline Massen auf, bei weiterer Zunahme derselben werden die Muskelfasern zunächst auseinander gedrängt und gehen weiterhin an Atrophie zu Grunde. Doch sieht man selbst bei grossen Knötchen zwischen den hyalinen Massen noch vereinzelte Spalträume, welche noch schmale kernhaltigen Spindelzellen enthalten.

Aehnlich wie in der Muscularis präsentiren sich auch die Knötchen in der Serora (Fig. 5). Grössere Knötchen erscheinen vollkommen hyalin, in den kleineren sieht man noch vereinzelte, mehr oder weniger aus ihrer Richtung verdrängte und zusammengepresste Fasern (*c*) und Kerne zwischen den hyalinen Massen (*b*). Die in der Serosa gelegenen Gefässe sind ebenfalls entartet.

Behandlung mit Jod und Methylviolett zeigt, dass nur die Schollen in den Gefässwänden zum Theil die Amyloidreaction geben, während die Knötchen in der Muscularis und Serosa nur die Farbe des normalen Gewebes annehmen. Diese Partien zeigen jedoch auch hier wieder die bemerkenswerthe Widerstandsfähigkeit gegen concentrirte Essigsäure und Schwefelsäure. Auch färben sie sich auffallend stark mit Alaunkarmin.

Von den im Netz vorhandenen Gefässen zeigt ein grosser Theil ebenfalls hochgradig entartete Wandungen, und zwar namentlich die arteriellen, etwas weniger die venösen Gefässe. Ebenso sind die Gefässe des Fettgewebes in der Umgebung der mesenterialen Lymphdrüsen hochgradig entartet. In den Lymphdrüsen treten bei Doppelfärbung mit Hämatoxylin und neutralem Carmin zahlreiche, hellroth sich färbende Schollen hervor, welche bei Jodbehandlung die Amyloidreaction geben. Bei starker Vergrösserung zeigt es sich, dass dieselben, soweit erkennbar, zwischen den Zellen aus dem Reticulum des lymphadenoiden Gewebes entstehen, wenigstens finden sich nirgends kernhaltige

Schollen, von denen man den Eindruck gewinnen könnte, als ob sie aus degenerirten Lymphzellen entstanden wären.

In der Lunge zeigen sowohl die kleineren und grösseren Arterien, als auch die Venen eine mehr oder weniger hochgradige Entartung ihrer Wände, und zwar oft in solchem Maasse, dass die Wand mächtig verdickt ist. Am stärksten sind auch hier die Wände der Arterien verändert. Ausser in den Gefässwänden finden sich auch Herde hyaliner Schollen in den Wänden der grösseren Bronchien und zwar in Form von Flecken und Streifen, welche sich namentlich in dem den Schleimdrüsen anliegenden Bindegewebe und in der Submucosa vorfinden. Auch diese Schollen geben zum Theil Jodreaction.

Wie sich aus dem mitgetheilten Befunde ergiebt, bietet der Fall zunächst ein besonderes Interesse dadurch, dass die amyloide Entartung eine ganz ungewöhnliche Verbreitung im Körper genommen hat. Wir sind sonst gewohnt, bei der Ausbreitung der Erkrankung über mehrere Organe, namentlich die Milz, die Leber und die Nieren, sodann auch den Darm und die Lymphdrüsen erkrankt zu sehen, hier sind das Herz, der Darm, die Zunge, das Peritoneum und die Harnblase die am stärksten erkrankten Organe, und es nimmt auch die Lunge an der Amyloidentartung Theil, während die Milz, die Leber und die Nieren vollkommen frei geblieben sind. Am stärksten sind in den erkrankten Organen die Gefässe verändert, und zwar in einer Weise, wie es wohl nur äusserst selten, selbst bei allgemeiner, hochgradiger amyloider Entartung, beobachtet wird. Sowohl im Herzen, als auch in der Darmwand und in der Lunge sind die Wände der kleinen Gefässe so enorm verdickt, dass die Dicke der Wandung den Durchmesser des Gefässlumens oft um ein Vielfaches übertrifft. Die Entartung betrifft immer im Wesentlichen die Media, die Adventitia ist häufig in geringem Grade ebenfalls ergriffen, während es den Anschein hat, als ob die Intima wohl durch die von aussen her drängenden Schollen in das Gefässlumen hineingerückt und an manchen Stellen auch knötchenförmig vorgestülpt, nicht aber wesentlich von dem Process verändert wird.

Neben dieser Gefässerkrankung besteht aber noch eine Entartung des Bindegewebes der von der Affection betroffenen Organe, welche zum Theil sehr auffälliger Natur und zugleich von grossem Interesse für die Beurtheilung der Erkrankung ist.

Am Herzen ist sowohl das Epicard und Endocard, als auch die Muskelschicht von der Entartung ergriffen. Es sind zwar in der Literatur schon zahlreiche Fälle von amyloider Entartung des Herzens verzeichnet, aber ich habe bei keiner der betreffenden Dar-

stellungen den Eindruck gewonnen, dass es sich um so hochgradige Veränderungen gehandelt hat, wie bei dem vorliegenden Falle. Es gilt dies in erster Linie von den Veränderungen in der Muskelschicht des Herzens, indem hier die amyloide Entartung in manchen Bezirken eine sehr bedeutende Ausdehnung erreicht hat. Zugleich bieten diese Stellen noch ein besonderes Interesse, indem sie in hohem Grade geeignet sind, die Richtigkeit der von Heschl [1]) und Eberth [2]) mitgetheilten Angaben zu bestätigen, dass die amyloide Substanz im Herzmuskel das intermusculäre Bindegewebe in erster Linie ergreift, während die Muskelzellen durch einfachen Schwund oder langsame Atrophie zu Grunde gehen, ohne von der Entartung selbst befallen zu werden. Auch im vorliegenden Falle gelang es nirgends, innerhalb der Muskelzellen die amyloide Substanz nachzuweisen, oder die Andeutung eines von der Erkrankung ergriffenen Kernes zu finden, obgleich eingeengt zwischen den Schollen hie und da noch Kerne zu sehen waren. Auch dieser Befund würde also den von Kyber [3]) gemachten Angaben widersprechen, dass er in einzelnen Fällen unzweifelhaft amyloid entartete Muskelzellen gefunden habe, wenn er auch im Uebrigen zugiebt, dass in der Regel nur das Bindegewebe von dem Process ergriffen wird. Was die Erkrankung des Pericards und des Endocards anlangt, so giebt Kyber an, dass namentlich das letztere erkranke und zwar am frühesten das der Vorhöfe. Bei starker Amyloidentartung des Endocards der Vorhöfe fand er die Erkrankung in dem des rechten Ventrikels nur gering, in dem des linken gar nicht vor. Diese Reihenfolge der Ausbreitung würde mit unserm Falle übereinstimmen.

Die Art, wie die Amyloidentartung in den intermusculären Bindegewebszügen des Herzmuskels auftritt, hat einige Aehnlichkeit mit der von Ziegler beschriebenen Amyloidentartung der Zungen- und Kehlkopfmusculatur, indem auch bei dieser die Entartung vom Bindegewebe ausging und die Muskeln secundär zum Schwunde brachte. Es ist sehr zu bedauern, dass im vorliegenden Falle die vergrösserte und verhärtete Zunge verloren ging. Denn es ist zu erwarten, dass sie in ähnlicher Weise verändert gewesen sein wird, wie in dem Ziegler'schen Falle.

Die Veränderungen der Darmwand beruhen wesentlich auf der

1) l. c.
2) l. c. 160—163.
3) l. c.

auch hier sehr hochgradigen Erkrankung der Gefässe, welche bis zu einer knorpelharten Verdickung des Gewebes geführt hat. Wie in den meisten beschriebenen Fällen hat also auch hier die Erkrankung in der Submucosa ihren Sitz. Durchaus analoge Verhältnisse haben jedenfalls in der bedeutend verhärteten und unnachgiebigen Blasenwand bestanden, von welcher leider ebenfalls kein Präparat aufbewahrt ist.

Was die Amyloidentartung der Lungen betrifft, so sind auch hier in erster Linie die Gefässe von der Erkrankung ergriffen, wie das ja auch schon früher in Fällen allgemein verbreiteter amyloider Entartung gefunden wurde. Die amyloiden Herde in den Wänden kleinerer und grösserer Bronchien scheinen dagegen sehr selten vorzukommen, nähere Angaben darüber habe ich nicht finden können. Nach v. Recklinghausen hat das Lungengewebe bis jetzt selbst in Fällen von weitverbreiteter Amyloidentartung keine Betheiligung dargeboten.

Die auffallende Localisation unsres Falles wird um so bemerkenswerther dadurch, dass über die Genese der Erkrankung alle Anhaltspunkte vollkommen fehlen. Keine von den constitutionellen Krankheiten, welche in den meisten Fällen von ausgebreiteter Amyloidentartung nachzuweisen sind und deshalb als Ursachen der Erkrankung betrachtet zu werden pflegen, hatte in unserem Falle bestanden. Es ist dies in der That ein eigenthümliches Zusammentreffen mit der äusserst seltenen Localisation, welche der Process in unserm Falle zeigt. In dieser Hinsicht würde diese Beobachtung zu jenen Fällen passen, auf welche Soyka [1]) aufmerksam gemacht hat. Er hatte nämlich Amyloid des Herzens in vielen Fällen neben geringer Amyloidentartung andrer Organe gefunden, ohne dass die Krankengeschichte irgend einen Anhaltspunkt zur Annahme eines der bekannten, die Amyloidentartung bedingenden Processe bot; er hebt auch noch hervor, „dass sich jene Formen von ausgebreiteter, jedoch wenig intensiver Amyloidentartung ohne nachweisbare Ursache meist in höherem Alter vorfanden, jedoch nicht ausnahmslos." Immerhin besteht zwischen unserem Falle und den Soyka'schen Fällen ein erheblicher Unterschied, indem die Verbreitung des Amyloids im übrigen Körper eine ganz andere ist.

In einer Statistik über 155 Fälle von Amyloidentartung, welche

---

1) Dr. J. Soyka, Ueber amyloide Degeneration, Prager med. Wochenschrift 1876 Nr. 9.

Hennings[1]) giebt, fand ich keinen einzigen, dessen Ursache nicht in einer der bekannten prädisponirenden Krankheiten hätte gefunden werden können.

Neben der ausgebreiteten und hochgradigen amyloiden Entartung ist die bei dem vorliegenden Falle mit derselben combinirte eigenthümliche Veränderung des Bindegewebes von besonderem Interesse. Wie schon oben erwähnt, hat v. Recklinghausen vor einer Reihe von Jahren zuerst auf eine oft über verschiedene Organe ausgebreitete Veränderung aufmerksam gemacht, welche er hyaline Degeneration nannte. Er gibt an, dass sich die Substanz, welche er Hyalin nennt, von andern ähnlich aussehenden Entartungsproducten chemisch und physicalisch erheblich unterscheidet. Als die wichtigsten Erkennungsmerkmale hebt er neben gewissen chemischen Reactionen das optische Verhalten des Hyalins, seine homogene Beschaffenheit und sein grosses Lichtbrechungsvermögen hervor, wodurch es namentlich dem gewöhnlichen Protoplasma, den meisten Intercellularsubstanzen, wie auch sonstigen pathologischen Producten, vornehmlich dem Fibrin gegenüber characterisirt werde. Zugleich betont er aber, dass das Hyalin in den verschiedensten Eigenschaften dem Amyloid oft so vollständig gleiche, dass man immer wieder die Jodreaction behufs Feststellung der differentiellen Diagnose anwenden müsse. v. Recklinghausen fand die hyaline Substanz in den verschiedensten Geweben und pathologischen Producten und bespricht dieselbe ausführlich in seinem Handbuch der allgemeinen Pathologie des Kreislaufs und der Ernährung, worauf ich hier verweisen muss. Da für unsern Fall lediglich die hyaline Entartung bindegewebiger Membranen in Betracht kommt, so dürfte seine Besprechung einer Art von hyaliner Gefässdegeneration von Interesse sein, welche in chronischen Fällen als continuirliche Verdickung der Arterien und Capillarmembranen mit schliesslicher Verödung des Lumens, in acuten Fällen gewöhnlich in Form partieller Einlagerungen zwischen den Wandschichten auftritt.

Von besonderem Interesse für uns ist auch eine von H. Müller[2]) gemachte Mittheilung, wonach er eigenthümliche Scheiben hyaliner Substanz meist von biconcaver Gestalt an den Retinalgefässen und im Bindegewebe des Ciliarmuskels entdeckte, die nicht selten von dem Gefässe senkrecht durchbohrt wurden.

---

1) P. Hennings, Zur Statistik der amyloiden Entartung, I.-D. Kiel 1880.
2) v. Graefe's Archiv für Ophthalmologie IV, 42.

Von Ziegler wird die hyaline Degeneration des Bindegewebes geschildert als „eine Verdichtung des Bindegewebes, bei welcher das Gewebe eine homogene Beschaffenheit annimmt, sodass die fibrilläre Structur mehr und mehr verschwindet. Die Bindegewebszellen können bei hochgradiger Entartung zu Grunde gehen. Da bei dieser Entartung das Gewebe zugleich mit der Zunahme der Dichtigkeit an Volum gewinnt, so muss eine Substanz im Gewebe abgelagert oder neugebildet werden, doch ist der Modus der Bildung nicht bekannt".

In unserm Fall handelt es sich um eine hyaline Degeneration, welche in evidenter Weise das Bindegewebe befallen hat. Am auffallendsten sind die knötchenförmigen Ablagerungen der hyalinen Substanz in den serösen Häuten, welche sowohl makroskopisch als mikroskopisch ein ganz characteristisches Bild darbieten.

Dieselben finden sich in besonders grosser Anzahl an allen Theilen des Peritoneums, dann auch im Pericard und Endocard. Makroskopisch sind sie als glasig durchscheinende oder weisslich glänzende Flecken und als mehr oder weniger prominirende Knötchen sichtbar, unter dem Mikroskop haben sie alle das gleiche characteristische Aussehen (Fig. 5). Die Fasern der Bindegewebszüge werden an einer umschriebenen Stelle durch eingelagerte homogene, glasige Massen (*b*) auseinandergedrängt, zwischen denen noch vereinzelte zusammengedrückte und aus ihrer Richtung verschobene Fasern (*c*) mit erhaltenen Kernen erkennbar sind. Es kann auch wohl sein, dafs einzelne Fasern mit der zwischen ihnen gelegenen Zwischensubstanz zu einer hyalinen Masse sich umgestalten, doch erhält man den Eindruck, dass die Fasern zunächst durch eine zwischen ihnen auftretende Substanz auseinandergeschoben werden. Dafür spricht einerseits die Beobachtung, dass an der Peripherie der Knötchen die Fasern verdrängt erscheinen, während an den seitlichen Uebergangsstellen der Knötchen in das normale Bindegewebe die hyaline Substanz keilförmig zwischen die Bindegewebsfasern eindringt und sie auseinandertreibt. Da die Kerne sich erhalten, so glaube ich auch eine hyaline Entartung der Bindegewebszellen ausschliessen zu können.

Dass es sich in diesem Falle um eine vom Bindegewebe ausgehende hyaline Entartung handelt, ist auch deutlich an der Art ihres Auftretens in der Muskelschicht des Herzens, in welcher die Peripherie der beschriebenen grösseren Herde durchgehends hyalin entartet ist, während die kleineren Herde lediglich aus hyalinen

Massen bestehen, in welchen an keiner Stelle Amyloidreaction mit Jodlösung oder Methylviolett erhalten werden kann. Die Art, wie die hyaline Substanz in das Muskelgewebe vordringt, ist namentlich an den Uebergangsstellen in das normale Muskelgewebe deutlich zu beobachten (Fig. 4), indem hier im Bindegewebe zwischen den Muskelzellen zuerst helle Flecken auftreten, die sich weiterhin zu einem Ring schliessen *(d)*, während die Muskelzellen selbst mehr und mehr der Atrophie verfallen *(a b)* und schliesslich ganz verschwinden.

Es muss hervorgehoben werden, dass auch hiebei nirgends hyalin entartete Muskelzellen oder kernhaltige hyaline Schollen zu entdecken sind.

Die Art des Eindringens der hyalinen Substanz in die Muskelpartien ist danach ganz analog derjenigen, welche eine Reihe von Forschern auch beim Amyloid beobachtet haben. Heschl [1]) hat namentlich bei einem Fall das Auftreten des Amyloids im intermusculären Bindegewebe des Herzmuskels in einer Weise beschrieben, dass ich zu der Vermuthung gekommen bin, er habe es vielleicht gar nicht mit Amyloid, sondern mit einer dem Hyalin näher stehenden Substanz zu thun gehabt, eine Annahme, in welcher ich noch bestärkt werde durch Heschl's Angabe, dass die Partien wohl mit Methylviolett, nicht aber mit Jodlösung und Schwefelsäure die characteristische Amyloidreaction gaben. Vielleicht handelte es sich dort um eine Zwischenstufe zwischen Amyloid und der in unserm Falle an den entsprechenden Stellen abgelagerten Substanz, da bei letzterer ja auch die Methylreaction ausblieb. Heschl giebt an, dass die bindegewebigen Hüllen, welche um die einzelnen Fibrillen liegen und in normalem Muskelgewebe nur ein dünnes Häutchen darstellen, an Orten, wo die Erkrankung weniger vorgeschritten war, eine zarte, etwas lose und vielfach unvollständige oder ungleich dicke Hülle um die Primitivbündel bildeten, an Stellen jedoch, wo sie weiter vorgeschritten war, ein System kurzer, die Primitivbündel umfassender Hohlcylinder, die auf dem Querschnitte an (runde) Wabenzellen erinnerten und aus einer homogenen, über 8—10 Bündel sich erstreckenden Substanz bestanden. In der That, diese anschauliche Darstellung würde ganz auf unsern Fall passen, auch stimmen Heschl's Angaben über die weitere Entwickelung der Entartung durchaus mit dem überein, was in unserm Fall beobachtet wurde.

1) l. c.

Auch die erwähnten Angaben von Eberth über die Amyloidentartung des Herzmuskels lassen es durchaus wahrscheinlich erscheinen, dass das Hyalin an ganz denselben Stellen abgelagert wird, wie das Amyloid. Eberth nahm die Amyloidentartung zuerst an dem feinen Grenzsaum wahr, welcher das aus einem zarten, zellen- und kernarmen, leicht fibrillären, lockeren Bindegewebe bestehenden Perimysium internum des Herzmuskels gegen die Muskelzellen hin abschliesst, ohne sich jedoch nach Analogie des Sarcolemm's der Stammesmuskeln als isolirtes Häutchen darstellen zu lassen. Er schildert seine Beobachtungen über die weitere Entwickelung der amyloiden Entartung in den Muskelpartien wie folgt: „Der Process beschränkt sich jedoch nicht auf eine einfache amyloide Umwandlung des vorhandenen Bindegewebes, ich meine auf eine solche, welche den der ursprünglichen Bindesubstanz angewiesenen Raum nicht überschritte. Wir sehen vielmehr, dass die amyloiden Septa zwischen den Muskeln immer breiter werden und in dem Grade die Muskelzellen schmächtiger und spärlicher; dies geschieht durch einfachen Schwund der Muskelzellen und nur selten durch körnigen Zerfall. Uebrigens trifft man auch manchmal Bilder, die dafür sprechen dürften, dass durch eine gegen die Muskelzellen hin erfolgende amyloide Verdickung des Grenzsaums der Raum für erstere immer mehr eingeengt und sie selbst durch die an einzelnen Punkten stärker gegen sie andrängende Amyloidmasse zerspalten und in einzelne kleine Fibrillenbündel aufgelöst werden, die bald dem gänzlichen Untergang durch einfachen Schwund verfallen, ohne von der Amyloidentartung ergriffen zu werden". — Aus dieser Darstellung ist ersichtlich, wie sehr das Auftreten und die weitere Verbreitung beider Entartungen übereinstimmen.

Wie im Herzmuskel, ebenso ist auch in der Musculatur der glatten Muskelfasern in der Darmwand die Ablagerung der hyalinen Substanz ganz der beim Amyloid beobachteten analog. Die Herde sind hier circumscript, knötchenförmig, in ihrer Form mehr denen ähnlich, wie sie in den serösen Häuten wahrgenommen wurden.

In den Arterienwänden tritt das Hyalin vor der hier so ausgesprochenen amyloiden Entartung zurück, indessen scheint namentlich die Adventitia und die Intima doch an manchen Stellen durch hyaline Partien verdickt, auch finden sich unter den zahlreichen, in der Media abgelagerten Schollen überall solche, welche die Amyloidreaction nicht geben.

Auch in den mesenterialen Lymphdrüsen ist die amyloide Ent-

artung bei weitem stärker entwickelt als die hyaline, denn die grosse Mehrzahl der dort vorgefundenen Schollen geben die Jodreaction, indessen fehlten auch solche nicht, bei denen sie ausbleibt.

Was die chemische Reaction der im vorliegenden Fall als Hyalin angesehenen Massen betrifft, so zeigten dieselben überall eine grosse Widerstandsfähigkeit gegen concentrirte Essigsäure und Schwefelsäure, ausserdem wurden sie durch Alaunkarmin viel intensiver gefärbt, als die unveränderten Theile. Beides wird von v. Recklinghausen u. A. als wichtig für die Erkennung des Hyalins hervorgehoben.

Der vorliegende Fall ist in hohem Maasse geeignet, Aufschluss zu geben über die Vorgänge bei der Bildung des Amyloids und des Hyalins. v. Recklinghausen lässt beide aus Protoplasma entstehen, und zwar aus Protoplasma, welches entweder die farblosen Blutkörperchen, oder die Gewebszellen liefern, indem sie die Substanz als Pfröpfe austreten lassen, oder sich ganz in hyaline Massen umwandeln. Ich will nicht bestreiten, dass es hyaline Massen giebt, die Amyloid ähnlich sehen und aus Zellprotoplasma entstehen. Allein für meinen Fall, für das Amyloid und das Hyalin, das sich in meinen Präparaten im Bindegewebe vorfand, habe ich keine histologischen Anhaltspunkte, um dieser Darstellung zustimmen zu können. Ich habe nirgends etwas von einer Zellenauswanderung, nirgends etwas von einer Zellenwucherung oder Zellenanhäufung im Bindegewebe gesehen. Die Substanz tritt auf, entfernt von Zellen im zellarmen Bindegewebe, auch sind die vorhandenen Zellen zu Beginn der Erkrankung nicht erkennbar verändert. Es macht mehr den Eindruck, als ob eine Substanz die Bindegewebsbündel durchtränkte und dann zu einer festen, hyalinen Masse erstarrte. Das zellarme Bindegewebe in meinen Präparaten ist, um dies zu beurtheilen, ein viel günstigeres Object, als die Leber und die Nieren mit ihrem grossen Zellenreichthum.

Durch die seltene Combination der amyloiden mit der hyalinen Entartung ist dieser Fall ausserdem in vorzüglicher Weise geeignet, Aufschlüsse über die Beziehung der beiden Substanzen zu einander zu geben. In der Literatur habe ich nur Angaben von Raehlmann [1]) über Combination beider Erkrankungen finden können. Raehlmann hatte schon früher beobachtet, dass dem Auftreten des Amyloids in der Conjunctiva stets ein Stadium hyaliner Degeneration

1) Virchows Archiv Bd. 87.

vorauszugehen pflegt. Es folgt hierbei die Entstehung des Amyloids bisweilen derartig rasch auf die hyaline Entartung, dass neben der Amyloidreaction (bei Behandlung mit Jod und Schwefelsäure) die hyalinen Massen zurücktreten, in den meisten Fällen aber kann man neben den amyloid degenerirten Partien die hyalinen Substanzen, welche Vorstadien der ersteren vorstellen, deutlich nachweisen. Er beobachtete auch das Aufeinanderfolgen beider Entartungen an den Wänden grösserer Arterien. „Dort", schreibt er, „geht die Degeneration von der Media aus, dieselbe erscheint in der Regel schon gänzlich homogen, wenn die Faserung noch in den beiden andern Gefässhäuten deutlich ausgesprochen ist; von ihr, der Media, geht die Veränderung central auf die Intima und peripher auf die Adventitia über. Dementsprechend pflegt zu der Zeit, wenn die innere und äussere Gefässhaut hyaline, glasige Beschaffenheit zeigen und sich in Jod und Schwefelsäure gar nicht färben, die Media bereits eine tiefbraune Farbe anzunehmen." Bei vollständiger Ausbildung der besprochenen Veränderung zeigte sich oft noch keine specifische Reaction auf Jod und Schwefelsäure, nur nahmen gewöhnlich die Massen auf Zusatz von Jod-Jodkaliumlösung eine hellbraune bis mahagoniartige Färbung an, welche durch Zusatz von Schwefelsäure indes ihren Character und ihre Intensität nicht änderten. Waren aber die Veränderungen zu höheren Graden gediehen, so wurden immer inmitten des Gewebes, welches die geschilderten Veränderungen zeigte, einzelne Gewebspartien durch Jod und Schwefelsäure intensiv blau resp. tief blaugrün gefärbt, was ihm den Uebergang der hyalinen Substanz in das eigentliche Amyloid zu documentiren schien. — Die ersten Anfänge der hyalinen Entartung fand er auch bisweilen in vorgeschrittenen Stadien umfangreicher, von der Conjunctiva ausgehender Tumoren von der Structur lymphadenoider Geschwülste. Auch bei ausgesprochener und verbreiteter Amyloidentartung waren meist noch einzelne oder viele rein hyalin entartete Strecken zu bemerken, welche sich mit Jod und Schwefelsäure leicht gelb färbten, während auf grosse Strecken hin das Gewebe eine blaue Farbe angenommen hatte. Gerade die Gefässwände waren es oft, welche sich innerhalb des blauen Gewebes mit einer glasig gelben Farbe scharf abhoben. Ein Patient zeigte in der Conjunctiva des linken Auges die Zustände beginnender adenoider Wucherung, am untern Lide des rechten Auges exquisite hyaline Degeneration und in der Conjunctiva des oberen Lides desselben Auges exquisite amyloide Degeneration. Unter

dem Mikroskop wurde in keiner der andern Wucherungen Amyloidreaction gefunden.

Wenn nun auch Raehlmann vollkommen andere Objecte vor sich hatte, indem er die Entartung eines zell- und protoplasmareichen Gewebes, ich aber die Entartung eines zellarmen, derben Bindegewebes untersuchte, so glaube ich doch, dass seine Beobachtungen zum Vergleich herangezogen werden dürfen, indem sie dafür sprechen, dass Hyalin und Amyloid aus demselben Material und auf demselben Boden entstehen können. Ich glaube auch, dass mein Fall dieser Anschauung eine wesentliche Stütze leiht und dass er namentlich für jene sicher häufiger vorkommende Form der Amyloidbildung verwerthbar ist, welche ihre Entstehung nicht in protoplasmatischen Zellen, sondern in der bindegewebigen Grundsubstanz der Organe nimmt. Für meinen Fall kann es meiner Ansicht nach keinem Zweifel unterliegen, dass beide Substanzen in gleicher Weise entstanden sind, ich wüsste wenigstens Nichts anzugeben, was dem widerspräche. Der Ort, an welchem sich beide Veränderungen entwickeln, ist ganz derselbe, und meist enthält ein und derselbe Herd beide Substanzen. Da hierbei das Hyalin stets die Peripherie, das Amyloid das Centrum der Herde einnimmt, so erhält man den Eindruck, dass das Hyalin eine Vorstufe des Amyloids bildet. Es muss jedoch dabei ersteres nicht nothwendiger Weise in letzteres übergehen, es kann sich vielmehr auch unverändert erhalten; in diesem Falle entstehen dann lediglich aus Hyalin zusammengesetzte Knötchen.

Ist die Annahme, dass das im Bindegewebe auftretende Hyalin und das amyloid nahe verwandte Substanzen sind und auseinander hervorgehen können, eine Anschauung, welcher v. Recklinghausen schon sehr scharfen Ausdruck verliehen hat, keine falsche, so steht zu erwarten, dass man in amyloid entarteten Organen auch hyaline Massen findet, welche keine Reaction geben, und dass man in hyalinem Bindegewebe auch zuweilen Amyloid nachweisen kann. Nach beiden Richtungen hin stellte ich Untersuchungen an, deren Resultate für die Richtigkeit meiner Annahme sprechen. Zunächst untersuchte ich Präparate von amyloid entarteten Nieren und Lebern. In den Nierenpräparaten fand ich fast in jedem Glomerulus kleinere oder grössere Gefässstrecken von entschieden hyalinem Aussehen, ihre Wandungen erschienen gequollen und zeigten auch gegen die Färbemittel ein ganz analoges Verhalten, wie die hyalinen Massen in meinem Fall, indem sie sich mit Jod-Jodkaliumlösung

zwar dunkelgelb färbten, aber ihre Farbe auf Zusatz von Schwefelsäure durchaus nicht änderten und bei Doppelfärbung mit Hämatoxylin und neutralem Carmin eine blassrothe Farbe annahmen. Dasselbe Verhalten zeigten in den Leberpräparaten die Ränder sehr vieler grösserer Schollen. Was die an grösseren Arterien beobachteten Veränderungen anlangt, so fand ich die oben angeführten Mittheilungen von Raehlmann durchaus bestätigt. — Bei der Untersuchung einiger hyalin entarteter Strumen konnte ich nur in einer an einer Stelle Amyloid nachweisen, während das umliegende Gewebe die verschiedensten Nuancen auf Zusatz von Jodjodkaliumlösung angenommen hatte, aber keine deutliche Reaction bot.

Nach diesen Ergebnissen würden die hyaline und die amyloide Entartung des Bindegewebes wesentlich auf den nämlichen Vorgang zurückzuführen sein. Sie beginnen beide mit der Durchtränkung des Gewebes mit einem flüssigen Eiweisskörper, der aber bald erstarrt. Gleichzeitig geht die specifische Gewebsstructur zu Grunde, wobei sich die Zellen am längsten erhalten, schliesslich indessen ebenfalls verschwinden. Die ursprünglich keine Jodreaction gebende Substanz kann ihre Eigenschaften ändern und zu Amyloid werden, jedoch kann diese Umwandlung auch ausbleiben. Es ist ferner die Zeit, in welcher dies geschieht, eine sehr verschiedene. Während die Umwandlung meist der Bildung des Hyalins sofort nachfolgt, tritt sie unter Umständen erst sehr spät und nur auf einzelne Theile des Hyalins beschränkt ein. Wie es scheint, kommt letzteres namentlich bei Entartung bindegewebiger Organe vor, während in zellreichem Drüsengewebe das erstere das gewöhnliche ist.

Erklärung der Tafel IV.

Die abgebildeten Präparate wurden sämmtlich in Haematoxylin und neutralem Carmin gefärbt und in Canadabalsam eingelegt.

Figur 1. Durchschnitt durch die Wand des linken Vorhofs (Vergr. 30).

a Epicard *b* Muscularis. *c* Endocard. *d* Hyaline, zum Theil Amyloidreaction gebende Entartungsherde im Epicard. *e* Fettgewebe. *f* Unveränderte Muskelfibrillen auf dem Querschnitt. *g* Verkleinerte Muskelquerschnitte. *h* Längsgetroffene Muskelfibrillen. *i* Hyaline, zum Theil Amyloidreaction gebende Entartungsherde in der Muscularis. *k* Entartete Bindegewebszüge. *l* Durchschnitt einer Arterie. *m* Durchschnitt einer Vene. *n* Hyaline Streifen und Knötchen im Endocard.

Figur 2. Gefäfsdurchschnitt aus der Wand des linken Ventrikels. Vergr. 80.

a Intima. *b* Media. *c* Adventitia.

Figur 3. Partie aus einem Gefäfsdurchschnitt in der Wand des linken Ventrikels. Vergr. 400.

a Erhaltene Kerne. *b* Adventitia. *c* Hyaline, grösstenteils Amyloidreaction gebende Schollen.

Figur 4. Uebergangsstelle von normalem Muskelgewebe in hyaline Entartungsherde aus der Wand des linken Vorhofs. Vergr. 200.

a Unveränderte Muskelfibrillen auf dem Querschnitt. *b* Atrophirte Muskelfibrillen auf dem Querschnitt. *c* Bindegewebszüge. *d* Hyaline Massen.

Figur 5. Uebergangsstelle von normalem Bindegewebe in ein hyalines Knötchen der Serosa. Vergr. 250.

a Normales Bindegewebe. *b* Hyaline Substanz. *c* Zwischen den hyalinen Massen liegende Bindegewebsfasern. *d* Kerne.

Fig. 1.

Fig. 2.

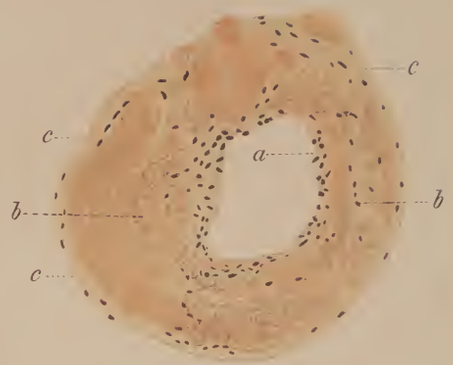

Fig. 3.

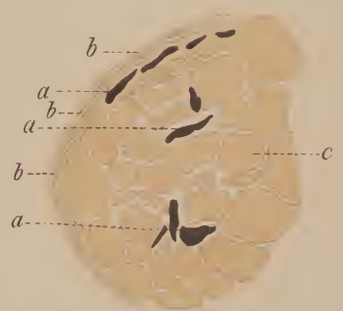

Fig. 4.

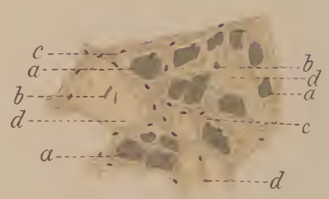

Fig. 5.



Verlag v Gustav Fischer in Jena

VI.

Beiträge

zur

pathologischen Anatomie des Magens.

Von

Dr. Benno Lewy.

Mit Tafel V.

Von den Magenerkrankungen, welche mit pathologisch-anatomischen Veränderungen der Magenschleimhaut verbunden sind, waren bis jetzt vornehmlich nur die Geschwulstbildungen sowie die geschwürigen Processe Gegenstand eingehender histologischer Untersuchung, während andere wieder, wie z. B. die Wundheilungsprocesse nach Aetzungen, in chronischen Entzündungen etc. weniger Berücksichtigung erfahren haben.

Es fehlt zwar in den Handbüchern der pathologischen Anatomie nicht an Angaben über die Schleimhautveränderungen nach acuten und chronischen Entzündungen, es werden ferner auch in den Handbüchern der inneren und der gerichtlichen Medicin und verschiedenen Zeitschriften die Folgezustände von Aetzungen, soweit dieselben für das blosse Auge erkennbare Veränderungen herbeiführen, eingehend abgehandelt; allein über das Verhalten der einzelnen Gewebsbestandtheile der Mucosa sind doch die Angaben noch in mancher Hinsicht lückenhaft, und es erscheint danach nicht überflüssig, hierüber neue Beiträge zu bringen. Auch die experimentellen Untersuchungen von Lösch [1]) über die Einwirkung abnormer Reize auf die Magenschleimhaut des Hundes, so interessant sie in mancher Hinsicht sind, geben nicht allseitigen Aufschluss über das Verhalten des menschlichen Magens gegenüber ähnlichen Schädlichkeiten.

Durch die Untersuchungen von Nothnagel [2]) und Ziegler [3])

---

1) Lösch, Ueber die nach Einwirkung abnormer Reize in der Magenschleimhaut eintretenden pathologisch-anatomischen Veränderungen. Allg. Wiener med. Zeitung.

2) Nothnagel, Zeitschr. f. klin. Med. IV.

3) Ziegler, Lehrbuch der pathol. Anat. II.

ist in neuerer Zeit bei den katarrhalischen Zuständen des Darmkanales die Aufmerksamkeit auf die drüsigen Bestandtheile der Mucosa gelenkt worden, und es hat sich gezeigt, dass in deren Gefolge atrophische Zustände ungemein häufig auftreten, so dass bei alten Individuen in etwa 80 % der Fälle die Dickdarmschleimhaut über mehr oder minder grosse Strecken in atrophischem Zustande sich befindet.

Nach diesem Befunde ist es wahrscheinlich, dass auch im Magen die Folgezustände chronischer oder häufig sich wiederholender acuter Entzündungen eine grössere Rolle spielen, als dies im Allgemeinen angenommen wird, und es erschien danach von Interesse, des Genaueren zu untersuchen, wie weit diese Degeneration gehen kann und unter welchen Bedingungen dieselbe auftritt.

Das erste bezügliche Präparat, welches mir zur Verfügung stand, war der Magen eines Mannes, der zehn und eine halbe Woche nach der Einnahme von rauchender Salpetersäure in Folge einer diphtheritischen Enteritis zu Grunde gegangen war. Im Magen und Oesophagus fanden sich ausgedehnte Narben, welche zu einer bedeutenden Stenosirung beider geführt hatten. Da im Ganzen verhältnissmässig wenig Fälle von Salpetersäurevergiftung genauer beschrieben sind [1]), so erlaube ich mir nachstehend die Krankengeschichte und den Sectionsbefund des von mir untersuchten Falles mitzutheilen. Ich glaube dies um so eher thun zu sollen, als es sich um einen Fall handelt, bei welchem von der Aetzung bis zum Eintritt des Todes ein erheblicher Zeitraum verstrich, so dass die Beobachtung sehr geeignet scheint, um den Ausgang einer Salpetersäureätzung, soweit es die Magenwandung betrifft, anatomisch genauer festzustellen.

Patient, 23 Jahre alt, Schreiner, war bis auf Kinderkrankheiten und sich zeitweilig einstellende Halsschmerzen und Mandelanschwellungen stets gesund gewesen. Am 27. Nov. 1883 beging er, wie es scheint, einen Selbstmordversuch und trank etwa $^1/_{16}$ Liter rauchende Salpetersäure auf zweimal aus. Sofort war ärztliche Hülfe am Platze, und es wurde ihm gleich Sodawasser gegeben, worauf Erbrechen erfolgte. Darauf wurde Patient bald bewusstlos und blieb es einen hal-

1) Nach Maschka (Handb. d. gerichtl. Medicin) waren in der von Tartra im Anfange dieses Jahrhunderts gemachten Zusammenstellung aus einem Zeitraum von 400 Jahren nur 56 Fälle zusammengebracht worden, zu denen in der Literatur des gegenwärtigen Jahrhunderts noch etwa 40 Fälle hinzukommen.

ben Tag hindurch. Er wurde sehr bald in ein Krankenhaus gebracht, in welchem er 13 Tage lang verpflegt wurde. In den ersten 4—5 Tagen musste Patient sich täglich öfters erbrechen, hie und da auch nachts. Das Erbrochene enthielt viel dunkelrothe Flüssigkeit, manchmal auch grössere Blutklumpen.

Zunge und Mundschleimhaut, die mit grünem Belage bedeckt und mit Einrissen versehen waren, besserten sich allmählich. Am siebenten Tage konnte Patient bereits wieder mehr Nahrung zu sich nehmen, die auch zum grössten Theile bei ihm blieb. Es erfolgte bloss hin und wieder noch Erbrechen; die Schmerzen, die anfangs im Schlunde bis in den Magen hinunter sehr heftig waren, liessen beinahe ganz nach und traten nur noch beim Erbrechen auf. Meist bestand Verstopfung und Appetitlosigkeit.

In ziemlich gebessertem Zustande (er konnte beinahe jede Nahrung vertragen) verliess Patient das Spital. Bald darauf trat jedoch das Erbrechen wieder täglich auf, meist nach dem Essen und verbunden mit starken Schmerzen. Das Erbrochene war gelblich-weiss, und enthielt kein Blut mehr; Verstopfung bestand immer, wurde aber zeitweise durch Klystiere gehoben. Das Erbrechen wurde allmählich immer heftiger, setzte selten einen Tag aus; ebenso steigerten sich die Schmerzen und verbreiteten sich über den ganzen Unterleib. Pat. hatte keinen Appetit, dagegen ziemlichen Durst. Gegen Ende December 1883 konnte Pat. nichts mehr geniessen, was ihm nicht Beschwerden gemacht und ihn nicht zum Brechen gereizt hätte. Sogar Wasser konnte er nicht gut vertragen, so dass er manchmal einen Tag lang nichts zu sich nahm. Zwei Mal wurde ihm durch Klystiere Nahrung eingeführt.

Am 5. Januar 1884 wurde Patient in die medicinische Klinik der Universität Tübingen aufgenommen.

Status praesens 6. I. 1884.

Pat. ist hochgradig abgemagert, wiegt 101 Pfund, während er vor 7 Wochen noch 147 Pfund gewogen haben will.

Lungen-Leber-Grenze am Unterrand der sechsten Rippe; tief eingesunkene fossae supraclaviculares; Brust und Rücken übersäet mit zahlreichen Acne-Knötchen. Schwaches, etwas unreines, in der Hauptsache vesiculäres Athemgeräusch. Nur an den Spitzen sind höchst undeutliche Rasselgeräusche hörbar. Herztöne etwas schwach, sonst nichts abnormes am Herzen.

Das Abdomen ist auffallend eingesunken, fast kahnförmig ausgehöhlt, in diffuser Weise auf Druck empfindlich, frei von Erguss. Leber und Milz nicht als vergrössert nachweisbar.

Urin ziemlich spärlich, von röthlicher Farbe, mit geringen Mengen von Eiweiss.

Eine Inspection des Rachens ergiebt nirgends offenkundige Defecte oder Stricturen, die auf die frühere Anätzung bezogen werden könnten. Im Gegentheil ist der Isthmus faucium auffällig weit, sehr leicht zu übersehen; die Tonsillen sind etwas geröthet, geschwollen;

der Rachen überhaupt mehr geröthet, während der harte Gaumen mehr einen eigenthümlichen Stich ins Gelbliche besitzt.

Subjectiv klagt Pat. über die verschiedenartigsten Schmerzen in der Magengegend, in der Mitte der Brust, vielleicht der Speiseröhre entsprechend u. s. w.

Kalte Umschläge um den Hals lindern die vorhandenen Halsschmerzen, die indessen ohne eigentliche Schlingbeschwerden zu bestehen scheinen. Kleine Mengen Flüssigkeit werden ziemlich leicht geschluckt, nur wird das Genossene, selbst blosses Wasser, fast immer wieder erbrochen, jedoch nicht sofort nach dem Genusse. Behandlung: Milchdiät, Morphiumtropfen.

8. I. Pankreas-Pepton-Klystier, im Ganzen 300 Gramm in 3 Portionen durch Irrigator einverleibt, die letzte Portion um 5^h nachmittags. Pat. behält das Klysma bis 9^h abends bei sich.

9. I. An diesem Tage gar kein Erbrechen.

10. I. Pankreas-Klystier. Mässiges Erbrechen.

20. I. Pat. hat lebhafte Diarrhoe. Ti. Op. 2stündl. 4 Tropfen. An Brust und Bauch zeigen sich kleine Petechien an allen Stellen, wo ein Priessnitz'scher Umschlag gelegen hat.

22. I. Die Klystiere werden relativ gut vertragen, von Zeit zu Zeit immer noch Erbrechen.

2. II. Geringe Spuren von Eiweiss und minimale Blutmengen (Heller'sche Probe) im Urine. Zahlreiche Petechien auch an den oberen Extremitäten, bes. rechts. Klage über krampfartige Brustschmerzen, Schwindelanfälle u. s. w.

7. II. Pat. ist in letzter Zeit sehr verfallen, hat viel Brustschmerzen. Das Abdomen ist kahnförmig eingefallen, die Haut von Petechien besetzt. Die Pankreas-Klystiere behält Pat. nur theilweise, obschon ihnen Ti. Opii zugesetzt wird. Soorbelag im Munde. Eine mit Hayem'scher Flüssigkeit ausgeführte Blutkörperchenzählung ergiebt 4 920 000 rothe Blutkörperchen im Kubikmillimeter, weisse nicht vermehrt. Hämoglobinbestimmung ergiebt Extinctions-Coefficienten 0,732. Das Blut ist gut saturirt, fliesst relativ leicht aus der Fingerpulpe.

9. II. Exitus letalis.

Die eine Stunde nach dem Tode von Prof. Ziegler vorgenommene Section hatte folgendes Ergebniss:

Hochgradig abgemagerte Leiche, Körper warm. Todtenstarre noch nicht eingetreten. Abdomen stark eingezogen. Die Haut ist überall mit dicht neben einander stehenden, 2—8 mm im Durchmesser haltenden, rothbraunen und violetten Flecken durchsetzt, die am Rumpfe so dicht stehen, dass sie fast konfluiren, ebenso an den Extremitäten. Haut im übrigen abschilfernd, bes. am Abdomen und an den Extremitäten. Den dunklen Flecken entspricht eine dunkelrothe Färbung der Cutis, z. T. auch des Unterhautbindegewebes. Haut trocken, Panniculus geschwunden; Muskulatur trocken, dunkelrothbraun.

Darmschlingen durchgehends zusammengezogen. Colon transversum

tief unten liegend, contrahirt. Das zusammengerollte Netz fettarm. Mesenterialgefässe ziemlich stark gefüllt. Mesenterialdrüsen blass, einige etwas vergrössert.

Leber dunkelbraun gefärbt, ragt handbreit unter dem Rippenrande hervor und überdeckt grösstentheils den Magen. Pars pylorica des Magens stark zusammengezogen, vom oberen Theile des linken Leberlappens überdeckt, keine Verwachsungen mit der Umgebung. Von der Pars pylorica setzt sich der übrige Theil des Magens scharf ab, indem der letztere senkrecht steht, während der Pylorustheil horizontal gelagert ist. Der Fundus des Magens liegt am Zwerchfelle.

Die Lungen collabiren fast vollkommen, sind pigmentarm, leicht geröthet.

Im Herzbeutel wenig gelbliche Flüssigkeit. Das Herz ist klein, schlaff, fettarm, besonders der rechte Ventrikel. Linker Ventrikel fest zusammengezogen. Im linken Vorhofe und im rechten Herzen geringe Mengen flüssigen Blutes. Die Muskulatur ist schlaff, blass. Der Klappenapparat intakt.

Milz 11 cm lang, 7 cm breit, ohne besondere Veränderungen.

Ureteren normal. Nieren im Wesentlichen normal, etwas blass.

Leber klein, von brauner Farbe, sonst normal.

Der weiche Gaumen ist an seiner Oberfläche glatt, weiss. Die Schleimhaut der Gaumenbögen und des Pharynx ist theils weiss, theils etwas geröthet. Im Magen befindet sich ein brauner, dünnflüssiger Inhalt.

Die Schleimhaut des Oesophagus ist theils blass, theils diffus gegeröthet. In seinem mittleren Abschnitt finden sich ziemlich zahlreiche, 1 bis 2,5 cm lange und 1 bis 5 mm breite, mit seiner Längsaxe parallel gerichtete Schleimhautdefecte, deren Rand scharf abgegrenzt, deren Grund glatt ist und ein narbiges Aussehen bietet. Etwa 6 cm über dem Zwerchfelle ist der Oesophagus in toto etwa um ein $^1|_4$ verengert, die Schleimhaut erscheint weniger durchsichtig, weiss, derber; es fehlen ferner hier Längsfalten oder sind bloss angedeutet.

Auf dem Durchschnitte sieht das Bindegewebe des Oesophagus hier weisser, derber aus, als an den unversehrten Stellen, die Muskulatur erscheint blasser.

Dicht an der Cardia finden sich mehr längs-ovale, spindelige, im übrigen ähnlich beschaffene Schleimhautdefecte, und auch hier ist die Schleimhaut glatt, derb, ähnlich der äusseren Haut.

Die Schleimhaut im vorderen Theile des Magens und im Fundus ist durchgehends mehr oder weniger in Falten geworfen, die sich bei Zug ausgleichen. Die Magenwand erscheint für das Gefühl derb. Ueber die ganze Schleimhaut verstreut sieht man zahlreiche, etwa 0,3 bis 1 cm. von einander abstehende, kleinste, eben noch erkennbare Cystchen mit hellem Inhalte; im Uebrigen ist die Schleimhaut geröthet, ihre Oberfläche sammetartig.

Von der Cardia bis zum Pylorus zieht längs der kleinen Curvatur ein etwa 6 cm breiter Streifen, in welchem die Magenschleimhaut

die Beschaffenheit einer Narbe bietet, ihre sammetartige Oberfläche verloren hat und bis auf eine Anzahl vorspringender Leisten und Kanten, die ihr stellenweise ein zerrissenes Aussehen verleihen, eine im Wesentlichen glatte Oberfläche besitzt. In der Nähe des Randes enthält die geätzte Partie verstreute, etwa linsengrosse Inseln, in denen die Oberfläche sammetartig und mehr vom Charakter der normalen Magenschleimhaut zu sein scheint, also von der Aetzung nur unbedeutend oder gar nicht betroffene Stellen. Die Grenze zwischen dem gesunden und dem geätzten Theile der Magenschleimhaut wird gebildet von einem $\frac{1}{2}$ cm bis 1 cm breiten Streifen, innerhalb welches die oben erwähnten Cystchen dicht aneinandergedrängt zu sehen sind.

Die Pars pylorica lässt den Finger nicht eindringen. Dem entsprechend findet sich, 2,5 cm nach rechts vom Pylorus beginnend, eine etwa 2 cm lange Strictur, bedingt durch eine narbige Schrumpfung und sehr bedeutende bindegewebige Verdickung der Submucosa, während der makroskopisch noch erkennbare Rest der Mucosa dieselbe Beschaffenheit wie an der kleinen Curvatur hat.

Das Pankreas ist ziemlich klein, zeigt sonst nichts abnormes.

Der Dünndarm enthält eine geringe Menge stark gallig gefärbten breiigen Inhalts; im Dickdarme sind dünnflüssige Kothmassen. Die Schleimhaut des Dickdarmes ist durchgehends blutreich, stellenweise, bes. an den Falten mit kleinen Blutextravasaten durchsetzt, scheint etwas verdickt. Oberhalb der Klappe ist die Schleimhaut des Dünndarms glatt, weiss, derb, hat das Aussehen einer gereinigten Geschwürsfläche, in der noch kleine Inseln von Schleimhaut liegen. Weiter nach oben ist die Schleimhaut stark geröthet und geschwellt und mit schiefergrauen und graurothen adhärenten Schorfen besetzt, welche besonders die Höhe der Falten einnehmen, in den Plaques indessen zum Theil zu grösseren Schorfen confluiren; dazwischen liegen mehr glatte, weisse Stellen, an denen die Drüsen des Darmes verloren gegangen zu sein scheinen, noch weiter nach oben bleibt das gleiche Verhältniss. Diese Röthung, Schwellung und Verschorfung der Schleimhaut reicht bis etwa 120 ctm oberhalb der Ileocoecalklappe. Die Verschorfungen nehmen überall hauptsächlich die Höhe der Falten ein. Ab und zu sieht man auch kleine rundliche Eiterherde. Weiter nach oben wird die Schleimhaut wieder normal, nur einzelne Follikel sind noch etwas geschwollen.

Am Gehirn nichts abnormes.

Der Magen sowie Zunge, Speiseröhre u. s. w. wurden nach der Section zunächst in Müller'scher Flüssigkeit gehärtet und später in Alkohol aufbewahrt. Zur mikroskopischen Untersuchung wurden Querschnitte durch den Pylorustheil, senkrecht zur Längsaxe desselben gemacht, ferner wurde ein der Richtung dieser Schnitte parallel gerichteter, etwa 2 cm. vom Pylorus entfernter, dem geätzten Magenabschnitte entnommener längerer Streifen und endlich ein Theil der makroskopisch — bis auf die Cystchen — gesund erscheinenden Magenwandung untersucht. Die Schnitte wurden mittels des Gefriermikrotoms angefertigt und theils unmittelbar, theils nach Färbung mit Vesuvin, theils nach Doppeltinktion mit Alaunkarmin und Eosin untersucht.

Wie sich aus den mitgetheilten Sectionsbefunden ergiebt, sind die Magenveränderungen wesentlich characterisiert durch die Anwesenheit glatter, verhärteter und geschrumpfter Narben im mucösen und submucösen Gewebe, sowie von Cystchen in der noch erhaltenen Schleimhaut.

Was zunächst die kleinen Cysten betrifft, so erwiesen sich dieselben, wie dies ja zu erwarten war, als cystisch entartete Ausführungsgänge der Magendrüsen (Fig. 1 b c). Sie bestehen aus unregelmässig begrenzten Hohlräumen, die mit einem einschichtigen Cylinderepithel ausgekleidet sind, ganz dem Epithel des obersten Theiles der Labdrüsen entsprechend [1]). Der Hohlraum der Cyste ist zum Theil ausgefüllt durch eine unregelmässig gestaltete, homogene, sich mit Eosin blassroth färbende Masse, in welcher verstreut Rundzellen und Körnchenkugeln eingelagert sind.

In der Literatur werden solche Cysten ebenfalls bei der Beschreibung zweier Fälle von Magenätzung durch Schwefelsäure erwähnt, in denen der Tod ebenso, wie in dem vorliegenden Falle, erst längere Zeit nach der Einführung des Giftes erfolgte. Es sind dies übrigens die beiden einzigen von mir in der Literatur gefundenen derartigen Fälle, in denen über den histologischen Befund berichtet wird. Der eine dieser Fälle ist von Oscar Wyss [2]) beobachtet worden, der andere von A. Lesser [3]). Beide Autoren nehmen an, dass die Bildung der Cysten eine Folge der Aetzung sei. Da nach Cornil [4]) und Anderen Cystenbildungen bei chronischen Magenkatarrhen sehr häufig gefunden werden, so kann man daran denken, ob die vorgefundenen Cystchen nicht schon vor der Aetzung vorhanden waren und von voraufgegangenen Magenerkrankungen herrührten. Dieser Annahme steht indessen entgegen, dass Veränderungen, wie sie der chronischen Gastritis zukommen, am nicht geätzten Theil des Magens vollkommen fehlen, und dass die Cysten am reichlichsten in der Umgebung der Narben auftreten, so dass es wohl keinem Zweifel unterliegt, dass sie als Folge der Aetzung anzusehen sind und sich da gebildet haben, wo dieselbe nur oberflächlich wirkte und die Schleimhaut nicht ganz zerstörte, sondern

1) conf. Ph. Stöhr, Verh. der phys. med. Ges. zu Würzburg. N. F. XV. Bd.
2) Citirt bei Maschka, Handb. d. gerichtl. Med. II.
3) Lesser, Atlas der gerichtlichen Medicin.
4) Man. d'histol. pathol.

nur in ihrer oberen Lage anätzte und in Entzündung versetzte. Ganz ähnlich fand auch Lesser die Cysten am reichlichsten an den Rändern der geätzten Partien. Wir werden daher wohl nicht fehl gehen, wenn wir uns den Verschluss der Drüsenausführungsgänge als durch die Säure, bezw. durch die der Aetzung folgende entzündliche Gewebsveränderung bewirkt vorstellen.

Abgesehen von diesen Cystchen, bot die von der Giftwirkung nicht unmitttelbar betroffene Schleimhaut nichts Abnormes dar, höchstens wäre die Gegenwart ziemlich reichlicher Rundzellen in dem zwischen den Drüsen befindlichen Gewebe bemerkenswerth; die Zahl dieser Rundzellen ging indessen kaum über das physiologische Maass hinaus. Die Drüsen boten ganz den normalen Anblick, ebenso die Muscularis mucosae, die Submucosa u. s. w. Die Dicke der einzelnen Schichten war folgende: Muscularis 1,75 mm, Submucosa 1,5 bis 2 mm, Mucosa 0,8 mm bis 1 mm [1]). Das Cylinderepithel der Magenoberfläche und der Drüsenausführungsgänge war nur theilweise erhalten, zeigte im Uebrigen keine Abnormität.

Ein wesentlich anderes Bild erhalten wir, wenn wir uns dem geätzten Abschnitte nähern. Die geringste erkennbare Aetzwirkung zeigen die kleinen, im Sectionsbericht erwähnten, von anscheinend gesunder Schleimhaut gebildeten Inseln in der Randzone des geätzten Abschnittes. Der Bau der normalen Schleimhaut ist hier im allgemeinen noch wohlerhalten, dagegen beträgt die Dicke der Drüsenschicht nur noch etwa 0,5—0,7 mm, ist also beträchtlich geringer als im gesunden Theile; das Bindegewebe zwischen den Drüsen ist dagegen reichlicher als normal. Die Muscularis mucosae sowie die Submucosa u. s. w. zeigen keine Veränderung.

Während wir an diesen Stellen also eigentlich nur eine Verschmälerung der Mucosa durch Schwund von Drüsen sehen, so finden wir an den direct benachbarten Partien bereits viel eingreifendere Veränderungen. Bekanntlich erhebt sich zwischen je 2 Labdrüsen das Bindegewebe der Mucosa leistenartig als Trennungsschicht zwischen den Drüsen und bes. zwischen ihren Ausführungsgängen. In senkrechten Schnitten durch die Magenschleimhaut wird diese, mit dem Cylinderepithel der Ausführungsgänge bekleidete Leiste nur in einem kurzen Querschnitte getroffen, so dass im mikroskopischen Präparate dadurch das Bild einer Zotte hervorgebracht wird, welche

1) Nach Nothnagel hat die Schleimhaut eines in Alkohol gehärteten Magens eine Dicke von 1,1 mm, sodass der Unterschied gegen unsern Fall nur gering ist.

sich zwischen je 2 Drüsen erhebt[1]). Während daher die normale Magenschleimhaut zottig begrenzt erscheint — einigermaassen ähnlich der zottigen Begrenzung der Darmschleimhaut — so sehen wir an den geätzten Theilen nichts mehr von diesen Zotten oder richtiger von diesen leistenartigen Vorsprüngen. Die Grenze verläuft in leicht geschwungener Wellenlinie, und es wird die Grenzschicht von jungem Bindegewebe gebildet.

Die ganze Drüsenschicht ist nur noch etwa 0,2 mm dick, auch sieht man nichts mehr von der reihenweisen Lagerung langgestreckter Tubuli, die der Magenschleimhaut ihr so charakteristisches Aussehen verleiht. Die Drüsen werden vielmehr regellos durcheinander gewürfelt, und die Längsrichtung der Tubuli verläuft vielfach nicht mehr senkrecht zur Schleimhautoberfläche, sondern parallel zu derselben. Die Mehrzahl der Drüsen ist daher im Querschnitte oder Schrägschnitte getroffen und erscheint im Präparate als kreisförmig oder elliptisch begrenzte Anhäufung epithelialer Zellen; nur ganz vereinzelte Drüsen sind im Längsschnitte getroffen und gewähren dann das Bild einer normalen, wenn auch sehr kurzen Magendrüse. Die Drüsen sind endlich durch ein reichliches, vielkerniges Bindegewebe von einander getrennt. Stellenweise sind auch die Ausführungsgänge der Drüsen zu Cystchen, die mit Cylinderepithel ausgekleidet sind, erweitert.

In der Muscularis mucosae ist an die Stelle des schmalen Streifens glatter Muskelfasern eine Schicht eines ziemlich derben, faserigen Bindegewebes getreten, dessen Züge im allgemeinen der Magenoberfläche parallel verlaufen und von länglichen Kernen und von zahlreichen Rundzellen durchsetzt sind. Wenn wir den Uebergang von den oben eingehender geschilderten Stellen von nur ganz wenig veränderter Schleimhaut zu den jetzt betrachteten verfolgen, so sehen wir, wie die Faserzüge des Brücke'schen Muskels sich rasch fächerförmig ausbreiten, und dass an die Stelle der Muskelfasern ohne scharfe Grenze mächtige Massen welligen Bindegewebes treten.

Die übrigen Schichten der Magenwand erscheinen auch hier unverändert.

In der Zone, in der die Cystchen dicht aneinander gelagert sind, zeigt die Schleimhaut im wesentlichen dieselben Veränderungen, doch ist die verschmälerte Drüsenschicht (Fig. 1 *A a*)

1) Stöhr a. a. O.

noch von einer einfachen Schicht jener oben beschriebenen Cysten (*b*) überlagert.

Die Cystchen (*b*) sind von verschiedener Grösse und besitzen eine Cylinderepithelauskleidung, die indessen zu einem grossen Theil abgefallen ist. Sie liegen meist in einem sehr kernreichen Bindegewebe, das keine oder wenigstens nur sehr spärlich unveränderte Drüsen enthält. Da und dort sieht man auch cystisch erweiterte Ausführungsgänge, die offen sind (*c*), doch dürften die Oeffnungen grossentheils beim Schneiden des Präparates entstanden sein. Die unter den Cysten gelegenen Drüsenreste (*a*) sind meistens in Gruppen gelagert und durch zellig-fibröses Gewebe getrennt. Da und dort finden sich auch grössere kleinzellige Herde (*e*). Die unter der Drüsenschicht gelegene Muscularis mucosae und die obere Hälfte der Submucosa (*B*) bestehen aus einem dichten Bindegewebe, so dass also auch hier eine Bindegewebshyperplasie eingetreten ist. Die tiefen Schichten der Submucosa und der Muscularis dagegen sind wenig oder gar nicht verändert.

An den am stärksten geätzten Partien der kleinen Curvatur ist von Drüsen gar nichts mehr vorhanden, und an ihre Stelle tritt ein in maximo etwa 0,2 mm breiter Streifen von Granulationsgewebe, unter welchem eine Schicht derben Bindegewebes, ähnlich wie an den weniger geätzten Partien, liegt. Die Bindegewebsbündel ziehen grösstentheils der Magenoberfläche parallel, die zu oberst gelegenen dringen indessen in die Granulationsschicht hinein, indem sie rechtwinklig umbiegen und senkrecht zur Magenoberfläche emporsteigen. Es werden so in der Schicht des Granulationsgewebes gleichsam einzelne Fächer abgegrenzt, die mit Rundzellen erfüllt sind. Stellenweise fehlt übrigens auch diese mit Rundzellen erfüllte Schicht gänzlich, und die äusserste Schicht der Magenwand wird von der Magenoberfläche parallel ziehenden Bindegewebsbündeln gebildet. — Die Muscularis zeigt auch hier keine Veränderung.

Im Pylorustheil, wo das Lumen ausserordentlich verengt ist, zeigt die Schleimhaut noch alle Bestandtheile der normalen Pylorus-Mucosa, wenn auch sehr rareficirt. Die Dicke der Schleimhaut beträgt etwa noch 0,2 mm. Das Grundgewebe besteht aus einem kernreichen Bindegewebe, welches vielfach leistenartige Vorsprünge bildet und eine mässige Anzahl von Drüsen und Drüsenausführungsgängen einschliesst. Unter der Drüsenschicht liegt eine beträchtliche Schicht derben Bindegewebes, dessen Züge meistens quer ge-

troffen sind, und das nach unten zu allmählich in das lockerere Bindegewebe der tiefsten Lagen der Submucosa übergeht; seine Mächtigkeit, mit der Submucosa zusammengenommen, beträgt 5 mm. Die Muscularis ist 4 mm dick und zeigt nichts Abnormes.

Als Folge der Aetzung finden wir demnach theils eine so gut wie vollständige Vernichtung der Mucosa, theils eine mehr oder weniger beträchtliche Rarefication und Verkürzung der Drüsen mit cystischer Entartung der Ausführungsgänge und ausserdem eine Verdichtung des unter der Mucosa gelegenen Bindegewebes. Die tiefer gelegenen Schichten sind von der Säurewirkung frei geblieben. Von einem Wiederersatz zerstörter Drüsen ist nichts zu bemerken, ebenso wenig wie überhaupt eine Wucherung der epithelialen Elemente besteht [1]).

In dem zweiten von mir genauer untersuchten Falle, zu dessen Besprechung ich jetzt übergehe, handelte es sich um einen beinahe vollständigen Schwund der eigentlichen Magenschleimhaut in Folge chronischer Gastritis, eine Affection, von der nur sehr wenige Fälle bisher in der Literatur erwähnt sind.

Der Patient, von welchem das Präparat stammt, wurde im Jahre 1882 in der von Herrn Prof. v. Jürgensen geleiteten medicinischen Poliklinik der Universität Tübingen behandelt. Nach den Angaben, die mir der damalige Assistenzarzt, Herr Dr. Keller, gütigst machte, war er ein grosser, hagerer, starkknochiger, abgearbeiteter, 64 jähriger Weingärtner, mit Emphysem, chronischem Bronchialkatarrh und hochgradiger Arteriosclerose. Er hütete beständig das Bett wegen ganz unbestimmter Verdauungsstörungen. Er war ein sehr unangenehmer Patient, der immer nur ganz unbestimmte Klagen hatte, „es sei ihm schlecht", ohne bestimmte Localisation seiner Beschwerden.

Therapeutisches Einschreiten veranlasste weit mehr der Bronchialkatarrh, als die Magenbeschwerden, auf die verhältnissmässig wenig Gewicht gelegt wurde, um so mehr, als die objective Untersuchung des Abdomen, so weit sie durch Inspection und Palpation möglich war, niemals die geringsten nachweisbaren Veränderungen ergab, abgesehen von mässiger Druckempfindlichkeit im Epigastrium, die sich indessen leicht durch die infolge des Emphysems tiefer herabgerückte und infolge der mangelhaften Circulation etwas geschwollene Leber erklären liess.

---

1) Eine atypische Drüsenwucherung in der Art, wie Hauser sie in seiner Arbeit „Das chronische Magengeschwür" beschreibt, konnte ich auch in der Narbe eines ulcus ventriculi sanatum nirgends constatiren.

Der Mann war anämisch, schlecht genährt, aber durchaus nicht in hervortretendem Maasse und nichts weniger als kachektisch. Es bestand Obstipation, aber nie Erbrechen.

Erst 5 Tage vor seinem Tode erbrach Patient ganz plötzlich grosse Massen Blutes, 2 Stunden darauf traten noch grosse Blutabgänge durch den Stuhlgang ein, und gleichzeitig liess sich palpatorisch die Gegenwart massenhaften flüssigen Inhalts im Darme nachweisen.

Pat. wurde dann bald somnolent, collabirte sehr stark und starb, ohne dass besondere Erscheinungen weiter auftraten, bei zunehmender Schwäche an Herzinsufficienz, nachdem die Blutung noch einige Male, aber in viel geringerem Maasse aufgetreten war. Peritonitische Erscheinungen waren nicht vorhanden.

Während der Krankheit wurden längere Zeit hindurch ganz leichte Temperatursteigerungen beobachtet; dieselben liessen sich aber ungezwungen auf den Bronchialkatarrh zurückführen.

Die 16 Stunden p. m. durch Prof. Ziegler vorgenommene Section ergab folgendes:

Ausserordentlich abgemagerte Leiche; das Unterhautfettgewebe geschwunden, die Hautdecken schlaff und dünn, der Unterleib stark eingezogen, sodass die Bauchdecken fast auf der Wirbelsäule aufliegen.

Bei Eröffnung der Bauchhöhle sieht man fast nur Dünndarmschlingen vorliegen; die Leber ist stark zurückgesunken; vom Magen liegt nur die pars pylorica vor, sie ist durch einen Strang, der sich gegen die Nabelgegend hinzieht, mit der Bauchdecke verwachsen. Das von Dünndarmschlingen überlagerte Colon transversum erscheint stark zusammengezogen; das Netz ist dünn, fettarm. Im Mesocolon findet sich eine stark bohnengrosse Lymphdrüse, die auf der Schnittfläche blassgrau, an einer Stelle verkäst erscheint. Am Pylorus, der vom vorderen Leberrande nicht bedeckt ist, ist keine Verdickung zu fühlen; Pylorus nicht mit der Umgebung verwachsen.

Bei Eröffnung der Brust collabiren die Lungen. Linke Lunge lufthaltig, blass, nur in den abhängigen Partien leicht geröthet und ödematös. Im Oberlappen der rechten Lunge mitten im lufthaltigen Parenchym ein wallnussgrosser Knoten, dessen periphere Zonen grau durchscheinend, die centralen verkäst sind; ein ganz ähnlicher Knoten im vordersten Rande des Unterlappens.

Herzbeutel weit, namentlich im Verhältnisse zu dem kleinen atrophischen Herzen; er enthält etwa 50 ccm klarer, gelblicher Flüssigkeit; auf dem Herzen statt des Panniculus ein schlaffes, gallertartiges Gewebe. Die Aorta ist starrwandig mit weisslichen, circumscripten, querverlaufenden Verdickungen. Die Klappen normal. Herzmuskulatur blass-braun, atrophisch.

Nieren sehr blass, anämisch. Leber blass, hellbraun, atrophisch, mit sehr kleinen Acini.

Am Magen ist von aussen an der kleinen Curvatur in der Tiefe ein resistenter Knoten zu fühlen; an der Magenwandung sonst nirgends Verdickungen fühlbar.

Nach der Eröffnung entleert sich aus dem Magen ein grosser Blutklumpen neben einer reichlichen Menge dunkler blutiger Flüssigkeit. Die Magenschleimhaut zeigt eine Anzahl verschieden grosser Geschwüre, die z. Th. mit Blutgerinseln bedeckt sind (cf. die unten folgende genauere Beschreibung). Die an der Pars cardiaca sitzenden Tumoren erweisen sich als dem Magen aufsitzende Lymphdrüsen, die auf dem Durchschnitte eine grauweisse Farbe zeigen (vergl. den histologischen Befund).

Die Schleimhaut des Oesophagus ist blass, weiss; dicht an der Cardia beginnt rothe Färbung, durch Imbibition mit Blutfarbstoff bedingt.

Der Magen ist von normaler Grösse. Die Länge der kleinen Curvatur von der Cardia bis zum Anfange des Duodenum gemessen beträgt 7 cm, der grösste Umfang des Magens beträgt 14 cm. Die Magenwandung zeigt im Maximum eine Dicke von 0,4 cm, während sie an den dünnsten Stellen nur noch 0,1 cm und selbst noch weniger misst. Im Pylorustheil wird die Magenwand allmählich dicker gegen das Duodenum hin, erreicht aber an den dicksten Stellen noch nicht das an normalem Magen zu beobachtende Maass.

Die nach dem Oesophagus zu gelegene Hälfte der vorderen Magenwand hat eine fast vollkommen glatte Schleimhautoberfläche, die nur stellenweise einen leichten sammetartigen Anflug zeigt. Der übrige Theil der Magenschleimhaut besitzt meist eine mehr zerrissene Oberfläche. Es sind auf ihr zahlreiche seichte, grubige, etwa hirsekorngrosse Vertiefungen, stellenweise auch seichte, kanalartige Rinnen sichtbar. Die Schleimhaut am Pylorustheile ist bis auf ein erbsengrosses, polypöses Knötchen vollkommen glatt, gegen die Duodenal-Schleimhaut setzt sie sich mit scharfer Grenze ab. Ebenso scharf ist die Grenze der Magenschleimhaut gegen die Oesophagus-Schleimhaut.

Stellenweise ist, wie oben angedeutet wurde, die Magenwandung stärker verdünnt, so dass der Eindruck eines Geschwürs erzeugt wird. Ein derartiges, etwa 50-Pfennigstück grosses Geschwür von halbmondförmiger Gestalt findet sich in der Mitte der grossen Curvatur und reicht in seiner tiefsten Partie bis ganz nahe an die Serosa, welche dabei keine Verdickung zeigt. Einige Centimeter vor dem Pylorus findet sich, ebenfalls in der grossen Curvatur, ein etwa 20-Pfennigstück grosses Geschwür, an dessen Rande die Magenwand etwa 3 mm dick ist, während sie im Bereiche des Defectes nur 1 mm misst. Dicht unter der Cardia ist die Schleimhaut an der kleinen Curvatur in einem etwa 5-Markstück grossen Bereiche verdünnt, ohne dass eine scharfe Grenze gegen den übrigen etwas dickeren Theil der Magenwandung bemerkbar wäre. Der mittlere Theil dieses verdünnten Bezirks, von bohnenförmiger Gestalt, ist bis auf 1 mm verdünnt. Die Oberfläche dieses am stärksten verdünnten Theiles ist dunkelbraunroth gefärbt, vollkommen glatt und spiegelnd, scharf gegen den übrigen verdünnten Theil abgegrenzt.

Aehnliche bräunlich gefärbte, vollkommen glatte Stellen von geringerem Umfange finden sich noch mehrfach über die Magenschleim-

haut verstreut, auch an solchen Orten, wo keine stärkere Verdünnung der Wand besteht.

Ungefähr in der Mitte der kleinen Curvatur sieht man einen etwa erbsengrossen, trichterförmigen Defect.

Wie aus der gegebenen Beschreibung des Magens ersichtlich ist, handelt es sich in dem vorliegenden Präparate um eine allgemeine Verdünnung der Magenwandung mit partieller Geschwürsbildung, und zwar betrifft diese Verdünnung alle Schichten, Mucosa, Submucosa und Muscularis, wie man an Durchschnitten schon mit blossem Auge deutlich erkennt.

Da bei der Section einzelne von den in der Umgebung des Magens gelegenen Lymphdrüsen vergrössert gefunden worden waren, und sich die Möglichkeit einer carcinomatösen Erkrankung nicht so ohne Weiteres von der Hand weisen liess, so wurden zunächst die aufgehobenen Lymphdrüsen einer mikroskopischen Untersuchung unterzogen. Es ergab dieselbe indessen nichts, was als carcinomatös hätte gedeutet werden können. Das Reticulum der vergrösserten Lymphdrüsen enthielt nur Zellen von der Beschaffenheit der Leukocyten, nirgends Zellen von epithelialem Charakter.

Von der gesammten Magenschleimhaut zeigte bei der mikroskopischen Untersuchung nur der Pylorustheil in einer Länge von etwa 6 cm noch eine Drüsenschicht. Die einzelnen Drüsen waren hier relativ gut erhalten, hatten ihre normale Bildung und Lagerung und nahmen gute Kernfärbung an; höchstens erschien ihr Lumen etwas dilatirt. Die Muscularis ist hier ziemlich dünn, schwach entwickelt; die einzelnen Muskelfasern aber sind vollkommen deutlich und gut zu erkennen. Die Submucosa zeigt ausser reichlicher Rundzelleninfiltration nichts auffälliges.

In der Mucosa ist das interstitielle Bindegewebe beträchtlich vermehrt und zeigt eine reichliche Rundzelleninfiltration. Gleichzeitig enthält dasselbe eine grosse Menge eigenthümlicher, länglich runder Körper von ziemlich starkem Glanze, welche einigermaassen Myelintropfen gleichen. Sie sind in Reihen längs der Drüsenschläuche geordnet und füllen stellenweise das interstitielle Gewebe vollständig aus. Offenbar sind es dieselben „eigenthümlichen, länglich-runden, stark glänzenden und fast reactionslosen Körper", welche Rindfleisch in seinem „Lehrbuch der pathologischen Gewebelehre" pg. 299 als bei chronischem Magenkatarrh innerhalb der Drüsensepta reichlich vorkommend erwähnt. Mit Essigsäure be-

handelt, verschwinden diese Körperchen fast ganz, man erkennt nur noch gerade ihre Grenzlinien als einen ganz blassen Saum. Kernfärbende Farbstoffe, wie Vesuvin, Alaunkarmin u. s. w., lassen die Körper ganz unverändert, Haematoxylin färbt sie blass-blau, Eosin blass-roth, in Alkohol bleiben sie ungelöst. Man musste daran denken, ob es sich nicht hierbei um Amyloid handeln könnte; Jod und Jod-Schwefelsäure färbt die Körper indessen je nach der Intensität gelb bis dunkelbraun, aber nicht roth; ebenso fiel die Methylviolettreaktion negativ aus. Amyloid ist es demnach jedenfalls nicht. Vielleicht ist die Bildung dieser räthselhaften Körper als durch „hyaline Degeneration" des interstitiellen Bindegewebes bedingt aufzufassen; mit hyaliner Substanz, wie dieselbe gewöhnlich beschrieben wird, haben sie wenigstens grosse Aehnlichkeit.

Während also in dem Pylorustheil die Drüsen noch relativ gut erhalten sind, ist in dem ganzen übrigen Theile der Magenschleimhaut nur noch ein ganz spärlicher Rest von ihnen vorhanden. Sowohl an den glatten als an den mehr rauhen Bezirken besteht die ganze Magenwandung der Hauptsache nach aus Bindegewebe. Die Muscularis ist stark atrophisch, nur noch einzelne Muskelzüge, die von starken Bindegewebszügen durchsetzt sind, lassen sich in ihr erkennen. Die Serosa zeigt keine auffälligen Veränderungen. Auf die Muscularis folgt nach innen zu in dem grössten Theile der ganzen Magenwand nur noch Bindegewebe, das theils derber, theils lockerer erscheint und überall sehr reichlich von Rundzellen durchsetzt ist. Noch dicht unter der Innenfläche der Magenwandung sieht man ziemlich grosse Gefässe.

An den Stellen, wo die innere Magenfläche glatt erscheint, ist die Grenzlinie auch im mikroskopischen Präparate (Fig. 2 *A*) ziemlich glatt und wird durch eine leicht wellig gekrümmte Linie bezeichnet. Die äusserste Schicht des ganzen Bindegewebslagers nimmt, mit Farbstoffen behandelt, nur eine schwache diffuse Färbung an, während die zunächst folgende Schicht eine sehr reichliche Infiltration mit Rundzellen erkennen lässt, deren Kerne sich intensiv färben. An den mehr rauhen Theilen erscheint die Magenwandung wie mit niedrigen Zotten besetzt, indem das Bindegewebe zwischen den vernichteten Drüsen noch erhalten zu sein scheint, dadurch über das übrige Niveau der Magenwand hervorragt und somit auf dem Querschnitte das Bild von Zotten hervorbringt. Die Zotten haben eine geringe Länge, erscheinen kolbig gestaltet und nehmen ebenfalls nur eine schlechte diffuse Färbung an. Stellen-

weise, so z. B. in der Nachbarschaft des bei der makroskopischen Beschreibung erwähnten, in der Nähe des Pylorus gelegenen Geschwürs, sieht man ganz vereinzelte Reste von Magensaftdrüsen, welche in Gestalt von ovalen, dunklen Körpern in den Grund der Zwischenräume zwischen je 2 Zotten eingelagert sind. Bei stärkerer Vergrösserung erweisen sich diese Körper als ganz aus cylindrischen Zellen bestehend, welche sich mit Vesuvin u. s. w. diffus färben und einen Kern nur ganz undeutlich erkennen lassen. Eine wirkliche Drüsenstructur ist nicht mehr an diesen Gebilden zu erkennen.

In der Uebergangszone der noch erhaltenen Mucosa (Fig. 2) in die vollkommen atrophischen Theile ist die Oberfläche der Schleimhaut glatt (*A*), und ihre innersten Lagen bestehen wesentlich aus Bindegewebe, während in der Tiefe noch Drüsenreste (*a*) vorhanden sind. Nähert man sich dem atrophischen Gebiet, so werden diese Drüsenreste immer kleiner und kümmerlicher (*b*) und verschwinden schliesslich ganz Das Bindegewebe selbst ist theils zellarm, theils von kleinen Rundzellen durchsetzt (*d*), und auch die Submucosa enthält da und dort kleinzellige Herde.

Die Stellen der Magenwand, welche makroskopisch den Eindruck von Geschwüren machen, gewähren mikroskopisch im wesentlichen dasselbe Bild wie die übrige Schleimhaut, nur ist die Atrophie der inneren Schichten noch weiter gediehen. An einzelnen Punkten liegt die Muscularis und sogar die Serosa ganz frei, von keiner Bindegewebsschicht mehr überdeckt, ohne jedoch andere Veränderungen als die schon erwähnten darzubieten. An den oben genauer beschriebenen, dunkelbraunroth gefärbten Partien ist die äusserste Grenzschicht, die übrigens sonst histologisch ganz ebenso wie an den ungefärbten Stellen beschaffen ist, als braunrother Streifen zu erkennen, sodass es sich hierbei offenbar nur um eine Imbibition mit Blutfarbstoff handelt, wozu ja durch die reichlichen Blutungen vor dem Tode genügend Gelegenheit gegeben war.

Aus welcher Stelle die Magenblutung erfolgt war, liess sich an dem Präparate nach seinem langen Aufenthalte in Alkohol nicht mehr feststellen. Constatirt wurde nur, wie oben bereits angeführt ist, dass grössere Gefässe bis dicht an die innere Magenoberfläche hinanreichten, sodass es leicht zu einer Arrosion derselben und somit zur profusen Blutung kommen konnte.

In den gefärbten Präparaten fiel noch die Anwesenheit zahlreicher in dem Gewebe verstreuter Körnchen auf, die ganz den

Eindruck machten, als ob es sich um Mikroorganismen handelte. Zur näheren Untersuchung wurde eine Anzahl Schnitte aus verschiedenen Stellen der Magenwand nach der GRAM'schen Methode gefärbt. Hierbei erwiesen sich die Körnchen als Bacterien, welche grösser als Bacterium termo, etwas länger als der Durchmesser des Kernes einer Rundzelle und verhältnissmässig dick sind. Sie sind theils gerade gestreckt, theils schwach gekrümmt. Dicht an der Innenfläche des Magens bilden sie ein so dichtes Lager, dass in den Präparaten der äusserste Saum schon dem blossen Auge blau erscheint. In geringerer Zahl durchsetzen die Bacterien das ganze Gewebe der Magenwand und dringen bis an die Serosa vor. Eine Beziehung ihrer Anhäufungen zu Gefässen, Lymphspalten, Rundzellenhaufen u. s. w. lässt sich indessen nicht erkennen.

Man könnte daran denken, die beschriebenen Bacterien als ätiologisches Moment für die an der Magenwandung beobachteten Veränderungen heranzuziehen. Man muss aber hierbei berücksichtigen, dass die Section erst 16 Stunden post mortem und noch dazu im Monat Juni, also zur heissesten Jahreszeit stattfand, dass also die Ansiedelung der Bacterien erst portmortal erfolgt sein konnte. Um darüber zu einiger Klarheit zu kommen, wurden Oesophagus und Duodenum zunächst untersucht. Die Speiseröhre zeigte nirgends Mikroorganismen, dagegen fanden sich solche zahlreich im Duodenum und zwar hauptsächlich Mikrokokken, daneben aber auch dieselben Stäbchen wie im Magen, wenn auch weniger zahlreich und nicht die ganze Darmwand durchdringend. Die Duodenalschleimhaut selbst war ganz intakt, alle Drüsen wohlerhalten, ebenso wie die Zotten. — Schliesslich wurden noch einige Lymphdrüsen untersucht, und zwar sowohl das grosse, im Sectionsberichte genauer beschriebene Lymphdrüsenpacket an der Cardia, wie auch eine nur etwa erbsengrosse, in den Falten des Peritoneum versteckt liegende Drüse. Es wurden in diesen Drüsen dieselben Stäbchen gefunden, und zwar ohne dass andere Mikroorganismen zu bemerken gewesen wären. Die Stäbchen lagen hauptsächlich in der Kapsel und der zunächst liegenden Schicht, gingen aber stellenweise auch tiefer in das Drüsengewebe hinein.

Die Einwanderung der in Rede stehenden Bacillen in die nächstgelegenen Lymphdrüsen scheint darauf hinzuweisen, dass wir es hier mit einem schon in vita erfolgten Vorgange zu thun haben. Indessen ist es bei der so spät erst erfolgten Section

kaum möglich, ein sicheres Urtheil darüber zu fällen, ob die gefundenen Bacterien in Zusammenhang mit der Magenkrankheit stehen oder nicht. Man darf vielleicht annehmen, dass sie, auch wenn sie sich schon während des Lebens angesiedelt haben, doch an der Vernichtung der Drüsen unschuldig sind, dass vielmehr die ihrer epithelialen Gebilde verlustig gegangene Schleimhaut nicht mehr genügend widerstandsfähig gewesen ist, um die Ansiedelung von Spaltpilzen aus dem Mageninhalte in ihrem Innern zu verhüten.

Von der Gegenwart von Spaltpilzen abgesehen, finden wir demnach in dem Vorliegenden eine mit Geschwürsbildung verbundene hochgradige Atrophie aller Magenhäute mit fast totalem Verluste aller Magensaftdrüsen, indem dieselben nur noch am Pylorustheile erhalten sind. Das Volumen des Magens ist dabei ungeändert geblieben.

In der Literatur sind bis jetzt nur sehr wenig Fälle einer derartigen „Magenatrophie" beschrieben worden. Rokitansky erwähnt allerdings bereits in seinem „Handbuche der pathologischen Anatomie" (1843) „die Verdünnung der Magenschleimhaut als spontane Atrophie oder Tabes, mit merklicher Verkleinerung des Magens und ohne diese . . . eine höchst seltene, langwierige Krankheit, die wir neben allgemeiner Tabes immer mit auffälligem, gleichzeitigem Schwunde der Lungen (Emphysema senile) und des Herzens combinirt gesehen haben."

Rokitansky beschränkt sich indessen auf diese kurze Bemerkung; er unterlässt es, genauere Einzelheiten über den Befund bei „Magenatrophie", namentlich über das Verhalten der Magensaftdrüsen anzuführen. Der erste, der eingehendere Untersuchungen, theils auf Grund eigener, theils auf Grund von Ramskill, Jones, Gilham und Sappey herrührender Beobachtungen veröffentlichte, war Samuel Fenwick, 1877 in „The Lancet" [1]). Ich will den ersten seiner Fälle zur Vergleichung mit dem meinigen hier im Auszuge mittheilen:

Es handelte sich um einen 45jährigen Mann, der seit 18 Monaten krank war und über grosse Schwäche und Unfähigkeit zu geistiger und körperlicher Thätigkeit klagte. Gelegentlich hatte der Patient Schmerzen im Rücken und ein Gefühl von Taubheit in den

1) Im Jahre 1880 separat erschienen unter dem Titel: On atrophy of the stomach etc. by Samuel Fenwick, London 1880.

Beinen, ohne dass indessen Anästhesie oder eine irgend nachweisbare Lähmung bestand. Bei der geringsten Anstrengung trat Kurzathmigkeit und Herzklopfen ein. Der Kranke war nicht abgemagert, sein Antlitz hatte aber jene blass-gelbliche Farbe, wie man sie so oft bei Schwerkranken sieht. Lippen, Zunge, Rachenschleimhaut waren anämisch. Der Appetit war äusserst schlecht, es traten Blähungen auf, gelegentlich auch galliges Erbrechen. Der Puls war ungewöhnlich klein und schwach. — Eine Ursache für seine Klagen wusste der Patient nicht anzugeben, er hatte mässig gelebt und war früher stets gesund gewesen.

Die genaueste Untersuchung konnte keinen Grund für die Erkrankung nachweisen, nirgends zeigten sich Abnormitäten. Im Blute war mikroskopisch keine Vermehrung, eher eine Verminderung der weissen Blutkörperchen zu constatiren.

Patient verfiel rasch immer mehr und starb kurze Zeit nach der ersten Untersuchung.

Die Section ergab Folgendes: Haut von blassgelber Farbe; starke Fettanhäufung im subcutanen Gewebe. Bis auf ziemlich beträchtlichen Flüssigkeitserguss im linken Pleuraraume, und abgesehen vom Magen, erwiesen sich sämmtliche Organe im Wesentlichen als normal. Der Magen enthielt nur Gas, war sonst aber leer. Zeichen postmortaler Auflösung waren nicht an ihm zu bemerken.

Bei der mikroskopischen Untersuchung zeigte sich, dass die ganze Drüsenformation des Magens atrophisch war, nirgends war eine vollkommen normale Bildung der Drüsen bemerkbar. In dem Pylorus- und in dem mittleren Theile des Magens scheinen die secernirenden Drüsen in eine Masse fibrösen Gewebes verwandelt zu sein, nur in der Nähe der Cardia sind Pepsindrüsen noch zu beobachten. Aber auch an dieser Stelle boten die Drüsen nicht den normalen Anblick; sie waren ersetzt durch zerstreute, flaschen-ähnliche Gebilde, die mit körniger Materie und verfetteten epithelialen Zellen erfüllt waren. Stellenweise waren ferner die Enden der Drüsen cystenartig ausgedehnt; jede der so gebildeten Cysten war aussen von Faserzügen umgeben, ihre Innenwand war von einer Zellenlage ausgekleidet, während ihr sonstiger Inhalt aus Körnchen und verfetteten Zellen bestand. Weiter nach oben ragten von der Schleimhaut Zotten hervor, die Fett enthielten, welches indessen nicht in Form einer Emulsion erschien, sondern in Gestalt grosser Tropfen im Innern der Zotten.

Ein mit Theilen der Magenschleimhaut angestellter Verdauungsversuch hatte ein vollkommen negatives Resultat.

Die (5) übrigen bei Fenwick angeführten Fälle boten im Wesentlichen dasselbe Bild. In allen zeigte sich klinisch starke Anämie und Kachexie, die auf irgend ein bestimmtes Organleiden nicht zurückgeführt werden konnten. Bei der Section wurde als einzige mögliche Ursache der im Leben beobachteten krankhaften Erscheinungen die Atrophie der Drüsenformation des Magens gefunden; in einem der Fälle hatte nur die Nachbarschaft der Pylorusregion in dem Zerstörungswerk ihre Drüsen behauptet, in den übrigen war die Atrophie über die ganze Magenwand ausgedehnt.

Dieselben anatomischen Veränderungen des Magens — Verdünnung der Wand und Schwund der Drüsen — constatirte Fenwick in einer grösseren Anzahl von Fällen, in denen eine carcinomatöse Erkrankung irgend eines Organes, meistens der Mamma bestand. Indessen ist die Auffassung dieser Fälle, wegen des gleichzeitigen Bestehens eines Carcinoms, wenn auch in einem anderen Organe, eine wesentlich abweichende; ich will deshalb hier nicht näher hierauf eingehen.

Ausser den 6 von Fenwick beschriebenen ist nur noch ein Fall von Verdünnung der Magenwand und Drüsenatrophie genauer geschildert. Es ist dies ein Fall von perniciöser Anämie, den Quincke [1]) veröffentlicht hat; der Kranke litt 3 Jahre hindurch beständig an Magenschmerzen und Erbrechen nach jeder Mahlzeit. Die Magenschleimhaut war sehr dünn und blass; die Magensaftdrüsen erschienen sehr sparsam, durch weite Zwischenräume von einander getrennt.

Alle bisher veröffentlichten Fälle, sowie der meinige, haben das Gemeinsame, dass der Rauminhalt des Magens kaum verkleinert, dass ferner die Magenwand sehr dünn war und dass endlich die Drüsenschicht atrophisch, ja in den meisten Fällen ganz zerstört war. Die Kranken Fenwick's sowie der von Quincke boten klinisch das Bild schwerer Anämie und Kachexie dar; in dem meinigen trat die Anämie nicht so sehr hervor. Der Mann war zwar anämisch und kachektisch, dies liess sich aber leicht zurückführen auf die übrigen Leiden des Patienten, das Emphysem u. s. w. Ein wesentlicherer Unterschied meines Falles gegen die übrigen besteht

1) Quincke, Ueber perniciöse Anämie. Volkmann's Sammlung klin. Vorträge N. 100.

aber darin, dass hier deutlich geschwürige Processe vorlagen, und dass der Patient der Blutung aus diesen Geschwüren, nicht der durch den Schwund der Magendrüsen bedingten Ernährungsstörung erlegen ist. In unserem Falle haben wir eigentlich eine über fast den ganzen Magen — nur die Pylorusregion ausgenommen — ausgedehnte Degeneration der Magenschleimhaut, die zu einer Zerstörung zunächst der Mucosa und secundär auch zur Atrophie der übrigen Magenwandschichten geführt hat. Fenwick ist geneigt, in seinen Fällen die Magenatrophie als durch Bindegewebswucherung und dadurch bewirkte Erdrückung der Drüsen veranlasst aufzufassen. In unserem Falle ist die Bindegewebswucherung jedenfalls nicht das primäre, sie trat erst secundär ein, um den durch die Ulceration bewirkten Defect zu ersetzen.

Fenwick stellt seine Fälle von Magenatrophie in Parallele mit der Atrophie der Leber, der Nieren u. s. w., wo primär eine Wucherung des Bindegewebes bestehe und erst secundär der Schwund des Drüsenparenchyms erfolge. Er thut dies namentlich in den Fällen, die durch gleichzeitige carcinomatöse Erkrankung complicirt waren. Die Magenerkrankung werde durch eine ähnliche Diathese, durch eine Neigung des Bindegewebes zur Hyperplasie hervorgerufen, wie sie zur Scirrhus-Entwicklung — um diese Krebsform scheint es sich bei Fenwick's Kranken meistens zu handeln — führe.

Den bisher betrachteten Fällen von Atrophie der Magenschleimhaut mit gleichzeitiger Verdünnung der Wand stehen andere gegenüber, in denen zwar die Schleimhaut atrophisch, die Gesammt-Dicke der Magenwand aber erheblich vermehrt ist. Makroskopisch gewinnt der Magen bei dieser Erkrankung ganz dasselbe Aussehen wie bei Scirrhus. Es ist mir nur gelungen, 2 Fälle in der Literatur aufzufinden, in denen eine derartige Magenaffection nicht als Scirrhus aufgefasst wird. Der eine dieser Fälle ist von Nothnagel im Deutschen Archiv für klinische Medicin, Band 24, beschrieben worden: Cirrhotische Verkleinerung des Magens und Schwund der Labdrüsen unter dem klinischen Bilde der perniciösen Anämie.

Es handelte sich um einen 23jährigen, sehr heruntergekommenen Schuhmacher. Der Panniculus war welk, doch stand der Schwund des Fettpolsters in keinem Verhältnisse zu der excessiven Blässe des Patienten. Wachsbleiches Aussehen des ganzen Gesichtes,

der Lippen, der Mundschleimhaut; keine Oedeme. Hochgradige Mattigkeit.

Der Appetit war sehr gering. Patient genoss fast nur flüssige Nahrung und diese immer nur in kleinen Mengen, wobei jedesmal nur ein kleiner Bissen hinuntergeschluckt wurde. Die Untersuchung des Abdomen ergab nichts Auffallendes.

Patient verfiel rasch immer mehr und starb, nachdem er einige Wochen beobachtet war.

Aus dem Sectionsergebnisse erwähne ich nur den Magenbefund.

„Der Magen, welcher äusserst wenig gallig gefärbten trüben Inhalt enthält, ist hochgradig verkleinert. Seine Länge beträgt 12 cm, der senkrechte Durchmesser von der kleinen zur grossen Curvatur in maximo 6 cm. Das Lumen hat einen derartigen Durchmesser, dass es etwa eine grosse Birne aufnehmen kann. Dabei sind die Wandungen enorm verdickt, steif und starr, knirschen fast unter dem Messer. Die Verdickung ist gleichförmig, glatt, am stärksten nach dem Pylorus zu ausgesprochen; hier ist die Submucosa beinahe 1 cm dick, grauweiss, die Mucosa 6 mm dick, graugelblich. Die Schleimhaut im Cardia-Theile schwielig, intensiv rostgelb gefärbt; im Pylorustheile theils glatt und grauweiss, theils schwielig und an der Oberfläche wie rauh, rostgelb". —

„Mikroskopisch wurde der Bau des Magens an der Cardia, am Pylorus und an 3 dazwischen gelegenen Stellen untersucht".

„An der Cardia und den drei zwischen Cardia und Pylorus befindlichen Stellen ist die Schleimhaut auf senkrechten Schnitten durch das in Alkohol gehärtete Präparat 0,15 bis 0,45 mm dick, während sie normal 1,1 mm dick ist. Ihre Oberfläche ist theils eben, theils wellig, hie und da mit kurzen, relativ dicken papillären Vorsprüngen besetzt. Epithel ist an der Oberfläche nicht nachweisbar. Die Stelle der Schleimhaut wird eingenommen von welligem fibrillärem Bindegewebe mit spärlichen Gefässen. Das Bindegewebe ist theils zellenarm, theils reich an Leukocyten und ellipsoidischen Zellen. Die Menge der zwischen den Fibrillen befindlichen Zellen ist an den Stellen mit stärkerer papillärer Unebenheit so beträchtlich, dass der Bau an jenen des cytogenen Bindegewebes erinnert. Nach aussen hin nimmt auch an diesen Stellen der Zellenreichthum ab. An den sugillirten Stellen sind die Maschen des Bindegewebes auseinandergedrängt und von dicht gedrängten

Blutkörperchen erfüllt. Drüsen sind an allen diesen Stellen nicht nachweisbar.

„Die Muscularis mucosae ist streckenweise verdickt, enthält aber noch Muskelzellen; die Verdickung ist am Cardia-Theile beträchtlich“.....

„Am Pylorus ist der Bau der Magenwand in einer wenig über 10 mm breiten Zone wesentlich anders beschaffen. Die Schleimhaut besitzt hier an der Grenze gegen das Duodenum auf senkrechten Schnitten am gehärteten Präparate eine Dicke von 1,1 mm; in der Richtung gegen die Cardia nimmt diese Dicke erst allmählich, dann rascher bis auf 0,55 mm ab. Die Drüsen zeigen an der Grenze gegen das Duodenum normalen Bau mit spärlichem, Längsmuskeln führendem, interstitiellem Bindegewebe; in der Richtung gegen die Cardia nehmen die Drüsen an Höhe ab, und zugleich ist ihr Verlauf unregelmässiger, das Lumen stellenweise erweitert. Das interstitielle Bindegewebe wird, je mehr gegen die Cardia hin, desto reichlicher und zeigt grossen Reichthum an spindelförmigen, namentlich aber an runden Zellen; seine Masse nimmt gegenüber jener der Drüsen rasch in dem Grade zu, dass an der Grenze der Pyloruszone nur noch vereinzelte kurze, streckenweise erweiterte Drüsen in demselben nachweisbar sind.“

„Der Bau des Duodenum zeigt keine Abweichung von der Norm.“

Der zweite Fall von Magenatrophie mit Verdickung der Wand ist in den Archives de physiologie 1882 von Victor Hanot und Albert Gombault unter dem Titel: Étude sur la gastrite chronique avec sclérose sous-muqueuse et rétro-peritonite calleuse beschrieben worden. Obwohl die Autoren den Fall nicht selbst als Magenatrophie auffassen, wie sie überhaupt von der Arbeit Fenwick's anscheinend gar keine Kenntniss haben, so gehört er doch offenbar hierher.

Es handelt sich um einen 45jährigen anämischen, kachektischen Mann, der äusserst schlechten Appetit hatte, und bei dem in vita ein bestimmtes Organleiden nicht nachweisbar war.

Bei der Section fanden sich ausser Lungentuberkulose und mehrfachen peritonitischen Verwachsungen am Magen folgende Veränderungen:

Die Capacität des Magens ist etwas vermindert. An einzelnen Stellen hat die Schleimhaut ihr normales sammetartiges Aussehen und ihre gewöhnliche Weichheit verloren, sie ist fest, glatt, in-

durirt. Obgleich es sich nicht um eine wirkliche Ulceration handelt, so ist doch das Schleimhaut-Niveau in den erkrankten Bezirken leicht vertieft, indessen geschieht der Uebergang zwischen den kranken Partien ganz unmerklich, ohne scharfe Begrenzung oder vorspringenden Rand. Derartige Veränderungen finden sich in einem Ringe, der den Pylorus in der Breite von 2 Fingern umgiebt; von diesem Ringe geht ein Streifen aus, der in der Breite von 2—3 cm der kleinen Curvatur vom Pylorus bis zur Cardia folgt, und an dem dieselben Veränderungen bemerkbar sind.

An den atrophischen Schleimhautstellen sind die übrigen Schichten der Magenwand beträchtlich bindegewebig verdickt.

Die übrige Magenschleimhaut sowie die des Duodenums sind normal.

An den erkrankten Stellen des Magens sind, wie die histologische Untersuchung zeigt, mit Ausnahme der Mucosa alle Häute des Magens verdickt. Die Serosa ist in eine dicke Schicht festen Bindegewebes verwandelt, welche mit dem retroperitonealen Bindegewebe fest zusammenhängt. Die verdickte Muscularis wird gebildet von starken Bündeln glatter Muskelfasern, welche durch starke Bindegewebszüge von einander getrennt sind. Die Submucosa misst 5—6 mm, ist demnach etwa fünfmal dicker als normal und wird durch derbes Bindegewebe mit starken Gefässen gebildet. Die Mucosa erscheint an Höhe vermindert, was aber besonders an ihr auffällt, ist der fast vollständige Schwund der Pepsindrüsen; die Mucosa besteht nur noch aus Bindegewebe; ihre Grenzlinie zeigt vielfache papilläre Vorsprünge.

Auch die übrigen Theile der Magenschleimhaut, die makroskopisch normal erscheinen, zeigen Veränderungen, die indessen im Wesentlichen nur in beträchtlicher Vermehrung des interglandulären Bindegewebes und reichlicher Rundzelleninfiltration in demselben bestehen. Die Drüsen selbst zeigen stellenweise cystische Erweiterung, sind aber sonst von normaler Beschaffenheit.

Es bestand demnach in diesem Falle eine auf den Anfangstheil der Regio pylorica und die kleine Curvatur beschränkte totale Atrophie der Schleimhaut mit gleichzeitiger Hypertrophie der übrigen Magenhäute.

Fälle, wie der von Nothnagel beschriebene und der zuletzt mitgetheilte gehören zu der sogenannten „gutartigen Magenverhärtung“ (der bindegewebigen Hypertrophie aller Magenhäute).

Es sind dies bekanntlich Fälle, wo in vita und auch post mortem die Sicherstellung der Diagnose gegenüber der auf „diffusen Faserkrebs des Magens“ ausserordentlich schwer ist. Nur eine ganz genaue Untersuchung kann nach dem Tode, wenn man nicht etwa metastatische Krebsknoten findet, feststellen, ob es sich um Carcinom oder um eine gutartige Erkrankung handelt. Die beiden oben genauer beschriebenen Fälle müssen daran denken lassen, ob man nicht vielfach beide Krankheiten des Magens nicht genügend streng von einander geschieden hat.

Leider bot die Sammlung des Tübinger pathologischen Institutes nicht das geeignete Material, um in dieser Frage zu sicheren Resultaten zu gelangen. Es sind zwar in der Sammlung eine beträchtliche Anzahl von Magen vorhanden, in denen die makroskopische Diagnose auf „Hypertrophie aller Magenhäute“, theils mit, theils ohne Verkleinerung des Magenlumens lautet. Alle diese Magen würden demnach im Wesentlichen makroskopisch dem von Nothnagel dargestellten Bilde entsprechen. Die Präparate stammen aber sämmtlich aus älterer Zeit und sind nach der damals üblichen Methode längere Zeit hindurch ausgewässert worden, so dass möglicherweise die epithelialen Gebilde ausserordentlich gelitten haben, vielleicht völlig zu Grunde gegangen sind. Eine sichere Diagnose zwischen Krebs und gutartiger bindegewebiger Induration war demnach unmöglich. Die Schleimhaut bot übrigens ganz dasselbe Bild dar, wie in dem Nothnagel'schen Falle. Von Drüsen war keine Spur mehr zu entdecken; die Magenoberfläche, die makroskopisch ganz glatt erschien, zeigte als Grenzschicht eine sich ganz diffus mit Vesuvin färbende Masse von Zellen, die bald in gleichmässigem Lager, bald in zerrissenen zottenähnlichen Hervorragungen angeordnet waren; dazwischen waren spärliche, deutlich Kernfärbung annehmende Rundzellen zu sehen. Weiter nach der Tiefe zu folgte eine Schicht von Rundzellen mit deutlichen Kernen und darauf die mächtig verdickte Submucosa. Wir haben also in der That ein ganz ähnliches Bild wie bei Nothnagel, nur war nicht mit Sicherheit zu erkennen, ob nicht irgendwo im Gewebe Zellnester epithelialer Natur vorhanden waren, so dass eine Scirrhus-Entwicklung nicht ausgeschlossen werden konnte.

Ganz dieselben Magen sind bereits von Dr. Hugo Gärtner im Jahre 1878 untersucht und in seiner Inaugural-Dissertation: „Ueber den diffusen Scirrhus des Magens und seine Beziehung zur sogenannten gutartigen Magenverhärtung“ genauer beschrieben wor-

den. Der Autor giebt in dieser Schrift an, bei einer Anzahl dieser Magen noch Nester von Krebszellen sowie krebsige Lymphdrüsen-Infiltration gefunden zu haben, wodurch also die carcinomatöse Natur des Leidens sichergestellt wurde. Der letzte Fall bei ihm giebt aber weder makroskopisch noch mikroskopisch einen Anhaltspunkt für die Diagnose: „Krebs", vielmehr ist nur die mächtige Verdickung aller Magenhäute und die Vernichtung der Drüsenschicht zu constatiren, so dass sich demnach dieser Fall ganz dem von Nothnagel anschliesst.

Gärtner kommt in seiner Arbeit zu dem Schlusse, dass, wenn in solchen Fällen von Verdickung der Magenwand uns keine Metastasen über die Natur des Leidens als Carcinom Aufklärung verschaffen, doch die Wahrscheinlichkeit für Krebs spreche, „wenn die Schleimhaut nicht ihre intakte Oberfläche besitzt, wenn sie nicht völlig glatt und eben, sondern vielmehr höckerig und wulstig und etwas uneben, wenn auch im übrigen geglättet angetroffen wird, und wenn eine sorgfältige Betrachtung erkennen lässt, dass eine flächenhafte, mehr oder minder ausgebreitete Ulceration der Schleimhaut, mit oder ohne nachfolgende Vernarbung und Glättung der Geschwürsfläche stattgefunden hat. Es würde weiter für Krebs sprechen, wenn die Submucosa ganz vorzugsweise und unverhältnissmässig stärker verdickt ist als die eigentliche Schleimhaut, wenn zudem die Submucosa eine lederartige Resistenz darbietet, und wenn sie mit der Schleimhaut und deren Ueberresten zu einer gleichartigen Masse verschmolzen erscheint, während letztere völlig unverschieblich auf ihrer Unterlage aufliegt. Gesellt sich hierzu auch noch eine Verkleinerung des Magens, und verharrt derselbe wegen der Starrheit seiner Wandung dauernd in diesem Zustande, da der Magen sich weder passiv ausdehnen lässt, noch auch fähig ist, sich activ zu kontrahiren, so bleibt kaum ein Zweifel übrig, dass es sich um eine krebsige Magenverhärtung handelt".

Ich glaube allerdings, dass, wenn diese von Gärtner formulirten Bedingungen erfüllt sind, man im Allgemeinen annehmen kann, dass ein Scirrhus vorliegt. Der Fall von Nothnagel sowohl, als auch der von Hanot und Gombault entsprechen indessen so ziemlich den erwähnten Bedingungen, und trotzdem handelte es sich bei ihnen nicht um Carcinom. Die beiden französischen Autoren haben ihre Präparate genau in dieser Hinsicht untersucht und nirgends einen Anhaltspunkt für die Diagnose „Krebs" gefunden. Meines Erachtens kann eine Entscheidung nur durch eine ganz genaue mikro-

skopische Untersuchung getroffen werden. Sind Metastasen vorhanden, so ist ja — vorausgesetzt dass man nicht das primäre Carcinom an einem anderen Organe findet — gewiss ein Magenkrebs in einem solchen Falle von Magenverhärtung anzunehmen, selbst wenn es nicht gelingen sollte, im Magen Nester von Krebszellen aufzufinden. Fehlen aber Metastasen, und fällt die genaue Untersuchung des Magens negativ aus, so ist man wohl vollkommen berechtigt auszusprechen, dass der vorliegende Magen nicht carcinomatös erkrankt sei, sondern dass eine gutartige Bindegewebshypertrophie, eventuell mit Vernichtung der Mucosa, vorliege.

Fassen wir alle Beobachtungen über ausgedehntere Vernichtung der Magendrüsen zusammen, so sehen wir, dass die Magenschleimhaut keine Ausnahmsstellung gegenüber anderen Schleimhäuten einnimmt, dass auch in ihr das drüsige Parenchym ganz zu Grunde gehen kann, so dass schliesslich nur die dem Bindegewebe angehörenden Theile übrig bleiben. Wir erhalten auf diese Weise das von Fenwick zuerst genauer präcisirte Krankheitsbild der Magenatrophie oder vielmehr der Magenschleimhautatrophie, da der Schwund der Drüsen sowohl mit Verdünnung als auch mit Verdickung der übrigen Magenwand sich combiniren kann. Wie in anderen Schleimhäuten wird wahrscheinlich auch im Magen dieser Schwund des specifischen Parenchyms sehr verschiedene Ursachen haben können. Die vorliegenden Fälle geben allerdings nur wenig Anhalt zur Entscheidung dieser Frage. In dem meinigen handelt es sich um diffuse Atrophie und multiple Geschwürsbildung, wobei die einzelnen Geschwüre vielfach zusammengeflossen sind; in den Fenwick'schen und den übrigen Fällen scheint eine solche Geschwürsbildung nicht stattgefunden zu haben.

Die Magenatrophie kann nach dem Mitgetheilten entweder allein für sich, ohne andere Organerkrankung, bestehen, oder sie kann sich zu einer anderen Erkrankung hinzugesellen. Im letzteren Falle wird sie während des Lebens kaum zu diagnosticiren sein, da es sich jedenfalls nur um eine Ausschlussdiagnose handeln kann. Nur in den Fällen, in welchen eine mächtige Verdickung der Magenwand besteht, wird es möglich sein, den die Magengegend einnehmenden Tumor zu constatiren und eventuell mit der Schlundsonde die Verkleinerung des Magens nachzuweisen. In einem solchen Falle ist aber eben nur der Tumor und die Verdickung der Magenwand nachweisbar, es braucht dann einerseits die Drüsenschicht nicht

zerstört zu sein, da auch Fälle von sklerotischer Verkleinerung des Magens ohne Schwund der Drüsenschicht vorkommen (z. B. nach chronischer Peritonitis), und andererseits wird es bei einem solchen Tumor nur in den allerseltensten Fällen [1]) gelingen, die Differentialdiagnose zwischen Scirrhus des Magens und gutartiger Magenindnration sicherzustellen. Fühlt man keinen Tumor — und ein solcher braucht auch bei starker Verdickung der Magenwandung nicht fühlbar zu sein, wenn der Magen sehr verkleinert ist, wie in dem Nothnagel'schen Falle — oder ist die Magenwandung überhaupt nicht verdickt, sondern verdünnt, so kann man nur per exclusionem zur Diagnose gelangen, was Nothnagel in der That bei seinem Falle und Fenwick bei seinem zweiten Falle gelang. Es bestand in diesen beiden Fällen hochgradige perniciöse Anämie und absolute Appetitlosigkeit. In dem von mir untersuchten Falle trat die Magenaffection zu sehr hinter den anderen Erscheinungen zurück, als dass sie während des Lebens, abgesehen von den sub finem vitae auftretenden Magenblutungen, die Aufmerksamkeit hätte auf sich ziehen können.

Jedenfalls wird man bei einer schweren Krankheit, wenn man nicht im Stande ist, dieselbe auf ein anderes mit Sicherheit nachweisbares Organleiden zurückzuführen, namentlich auf Grund der Fenwick'schen Beobachtungen daran denken müssen, ob nicht etwa Magenatrophie besteht. Vielleicht wird es möglich sein, im Mageninhalte die Abwesenheit von Pepsin und Salzsäure zu constatiren und damit einen Anhalt für die Diagnose zu gewinnen.

Physiologisch interessant ist bei dieser Krankheit der Umstand, dass durch sie gezeigt wird, wie die Magenverdauung für die Fortdauer des Lebens unentbehrlich ist, wie die Verdauung im Darme nicht genügt, um dem Körper das nöthige Eiweiss zuzuführen. In mehreren Fällen Fenwick's und auch in dem Nothnagel's war das Fettpolster sehr stark entwickelt, so dass also die Darmverdauung zur Fettversorgung ausreichte; das Pankreas wurde ferner bei der Section gesund befunden, ebenso wie die ganze Darmschleimhaut, und dennoch ging der Patient an Eiweissverarmung zu Grunde.

Wahrscheinlich kommen solche atrophische Zustände im Magen viel häufiger vor, als man bisher angenommen hat. Nicht immer

---

1) Wie in dem von Lesser in seiner Inaugural-Dissertation mitgetheilten Falle von Heilung einer solchen Magenindnration.

wird dadurch die schwere, zum Tode führende Krankheit erzeugt werden, wie sie von Fenwick u. s. w. beschrieben ist. Dazu ist eben ein fast vollständiger Schleimhautschwund nöthig. Eine Schleimhautatrophie, die nur über einen kleinen Theil der Magenwandung ausgedehnt ist, wird wohl für gewöhnlich ziemlich symptomenlos verlaufen, höchstens Dyspepsie, aber nicht die totale Unfähigkeit der Magenverdauung bedingen. Ich verweise in dieser Beziehung auf das Lehrbuch der allgemeinen und speciellen pathologischen Anatomie von Ziegler, wo bei der Besprechung der Entzündungen des Magens bereits gezeigt ist, wie beim chronischen Magenkatarrh stellenweise eine ausgedehnte Atrophie der Schleimhaut zustandekommen kann.

Dasselbe, was Nothnagel in seinen „Beiträgen zur Physiologie und Pathologie des Darmes“ vom Darme nachgewiesen hat, dass in einer ungemein grossen Anzahl von Fällen sich stellenweise Schleimhautatrophie — Vernichtung insbesondere der Lieberkühn'schen Krypten — finde, ein Factum, das ja bei der Häufigkeit der Darmkrankheiten, denen jeder Mensch ausgesetzt ist, nicht weiter befremden kann, gilt wohl auch beim Magen. Bei genauerer Untersuchung möglichst vieler Magen wird sich vermuthlich herausstellen, dass eine partielle Schleimhautatrophie zu den ganz gewöhnlichen Vorgängen am Magen gehört.

Insbesondere wird dies jedenfalls von solchen Magen gelten, in denen ein chronischer Katarrh bestanden hat, auch wenn der Katarrh nicht zu directen Ulcerationen geführt hat, die ja natürlich einen Schwund der Drüsen an der ulcerirten Stelle bedingen würden. In der That habe ich bei den Magen der Sammlung des Tübinger pathologischen Instituts, die mit der Diagnose Polyposis ventriculi bezeichnet sind, neben hypertrophischen Schleimhautpartien auch solche gefunden, wo die Schleimhautoberfläche vollkommen glatt war und wo bei der mikroskopischen Untersuchung eine vollständige Drüsenatrophie zu konstatiren war mit ganz demselben Bilde, wie es oben ausführlich beschrieben wurde. Die atrophische Schleimhautpartie zeigte dabei regelmässig einen ganz allmählichen Uebergang zu der hypertrophischen Nachbarschaft, in welch' letzterer die Magendrüsen sehr stark verlängert und zum Theil ectasirt erscheinen. In der Uebergangszone werden die Drüsen immer niedriger und zugleich spärlicher, durch reichlicheres Bindegewebe von einander getrennt, bis sie in dem Bereiche der Atrophie schliesslich ganz verschwinden. Die verlängerten Drüsen der hypertro-

phischen Stellen boten dabei ein ganz ähnliches Bild, wie es NOTHNAGEL von der Verlängerung der LIEBERKÜHN'schen Drüsen im Darme als Vorstufe der Atrophie infolge von Katarrh entwirft. Nach NOTHNAGEL haben wir uns vorzustellen, dass die verlängerten Drüsen allmählich immer mehr in die Höhe geschoben werden, bis sie schliesslich ganz ausfallen. Eine ähnliche Vorstellung dürfen wir uns vielleicht auch über die infolge chronischen Katarrhs entstehende Magenschleimhautatrophie machen.

BRITISH MEDICAL
Library
ASSOCIATION

Fig 1

Fig 2.

Erklärung der Tafel V.

Fig. 1. Durchschnitt durch die Mucosa und Submucosa des Magens zehn und eine halbe Woche nach Aetzung durch Salpetersäure.

A Mucosa. *B* Submucosa. *a* Drüsen. *b* Geschlossene Cysten. *c* Cystisch erweiterte offene Drüsengänge. *d* Verdichtetes Bindegewebe der Submucosa. *e* Kleinzelliger Herd. Vergr. 25.

Fig. 2. Atrophie der Magenschleimhaut nach chronischer Gastritis.

A Mucosa. *B* Submucosa. *C* Muscularis. *D* Serosa. *a* Gut erhaltene Drüsen. *b* Atrophische Drüsen. *c* Blutgefässe. *d* Kleinzelliger Herd. Vergr. 25.

VII.

Beiträge zur Kenntniss

des

Fibroma molluscum und der congenitalen Elephantiasis.

Von

Dr. Hürthle und **Dr. C. Nauwerck.**

Die bindegewebigen Wucherungen, welche in der Haut und dem subcutanen Gewebe des Menschen auftreten, tragen bekanntlich bald den Charakter umschriebener, knotiger oder papillöser Tumoren, bald diffuser, über grössere Gebiete der Körperoberfläche sich erstreckender Gewebsverdickungen.

Ein Theil dieser Wucherungen entsteht nachweislich im Anschluss an Entzündungsvorgänge und Circulationsstörungen, die zu wiederholten Malen auftreten oder, nachdem sie einmal begonnen, längere Zeit anhalten. Andere von diesen Wucherungen treten ohne erkennbare äussere Veranlassung auf und sind dann meist angeboren oder beginnen wenigstens schon in der Kindheit, so dass es im höchsten Grade wahrscheinlich ist, dass sie auf eine congenitale Anlage zurückzuführen sind, die entweder schon zur Zeit der Geburt zu der Bildung einer sichtbaren Gewebsneubildung geführt hat, oder erst nach Verlauf einiger Zeit äusserlich sichtbar wird.

Nach dieser Verschiedenheit in der Art des Auftretens können wir die fibrösen Wucherungen der Haut passend in erworbene und congenitale Formen scheiden [1]).

Die Literatur über pathologische Bindegewebsneubildungen in der Haut ist eine sehr grosse, und es hat namentlich die neuere Zeit nicht nur reichlich casuistische, sondern mehrfach auch grössere zusammenfassende Arbeiten hierüber gebracht. Besonders haben sich dabei die ausgebreiteten, zu mehr oder minder erheblicher Verunstaltung der betreffenden Körpertheile führenden Wucherungen, welche als Elephantiasis bezeichnet zu werden pflegen, einer vielfachen Bearbeitung zu erfreuen gehabt. Von zusammenfassenden grösseren Arbeiten, welche zugleich auch die casuistische Literatur enthalten, sind namentlich hervorzuheben: Fr. Hecker, Die Elephantiasis oder Lepra arabica, Lahr 1858, Virchow, Die krankhaften Geschwülste I, Berlin 1863, v. Recklinghausen, Ueber die multiplen Fibrome der Haut, Berlin 1882, Esmarch u. Kulenkampff,

1) vergl. Ziegler, Lehrbuch der pathol. Anatomie IV. Aufl. II 1886.

Die elephantiastischen Formen, Hamburg 1885, und H. v. Hebra, Die Elephantiasis Arabum, Wien 1885. Letzterer berücksichtigt indessen nur die erworbene Elephantiasis. Virchow unterscheidet in seinem Geschwulstwerk erworbene und congenitale fibromatöse Gewebshypertrophieen, doch führt er nicht näher aus, welche Formen rein erworben und welche auf congenitale Anlagen zurückzuführen sind. So wird z. B. bei Besprechung der Elephantiasis der äusseren Genitalien, die meist in Form weicher Gewebshyperplasieen auftritt, nicht zwischen erworbenen und ererbten Formen unterschieden, obschon hier sicherlich beiderlei Formen vorkommen.

Je nach der Consistenz der Gewebe unterscheidet Virchow ferner eine Elephantiasis dura und eine Elephantiasis mollis und hebt hervor, dass die congenitalen Formen der Gruppe der letzteren angehören. Weiche, gegen die Umgebung scharf abgegrenzte rundliche Tumoren bezeichnet er als Fibroma molluscum und beschreibt auch einen Fall, bei dem sich solche Tumoren in der verschiedensten Grösse im Unterhautgewebe und im Corium entwickelt hatten.

Die elephantiastische Verdickung beruht nach Virchow bei der congenitalen Elephantiasis auf einer Zunahme des subcutanen und cutanen Bindegewebes, allein es sind dabei oft bestimmte, in die Haut eingelagerte Theile besonders stark hyperplasirt, so namentlich das Blut- und Lymphgefässsystem, oft auch die Nerven, zuweilen auch die Muskeln und Knochen. Die umschriebenen geschwulstartigen Bildungen bestehen aus einem weichen schlaffen saftreichen Bindegewebe. Die Kenntniss der weichen elephantiastischen Bildungen und des multipel auftretenden Fibroma molluscum ist nach Virchow vornehmlich durch die Untersuchungen von P. Bruns [1]), von Czerny [2]) und von v. Recklinghausen [3]) gefördert worden.

Die Beobachtungen von P. Bruns ergaben, dass es Wülste und Lappen bildende Formen ererbter und angeborener Elephantiasis giebt, welche wesentlich durch grosse Massen rankenartig gewundener und ungleichmässig verdickter, varicösen Venen gleichender Nervenstränge bestehen, welche in ein schlaffes Bindegewebe eingebettet sind. Er bezeichnet die Bildung danach als Rankenneurom und nimmt an,

1) Virch. Arch. 50. Bd.
2) v. Langenbeck's Arch. XVIII.
3) l. c.

dass bei deren Entwickelung nicht nur Bindegewebe, sondern auch Nerven neugebildet werden.

Aehnliche Fälle hatten schon früher Billroth [1]), sowie Depaul u. Verneuil [2]) beschrieben, und Letzterer hatte sie als plexiforme Neurome bezeichnet, indem er fand, dass die verdickten Nervenstränge Geflechte bilden.

Czerny beobachtete eine angeborene und mit dem Wachsthum des betreffenden Individuum zunehmende kolossale elephantiastische Geschwulst am Rücken und am rechten Oberschenkel, welche aus einem an Blut und Lymphgefässen reichen, theils derben, theils mehr myxomatösen Bindegewebe bestand, dabei zugleich aber plexiform angeordnete, durch starke Verdickungen cacteenartig verunstaltete Nervenstränge enthielt. Daneben fanden sich multiple Fibrome und diffuse, fibröse Verdickungen zahlreicher Nerven, namentlich des Lumbalnervengeflechtes und der cutanen Nerven des rechten Beines.

Schuster u. Gussenbauer [3]) sahen bei einem 14jährigen Knaben, dessen äusserlich nachweisbare Nerven durchgehends durch Hypertrophie der bindegewebigen Hüllen diffus und knotig verdickt waren, eine elephantiastische Vergrösserung der Nase, die sich im Anschluss an ein Trauma entwickelt hatte.

Christot [4]) beschreibt ein flächenhaft ausgebreitetes plexiformes Rankenneurom von der Wange eines fünfjährigen Knaben und ein kinderfaustgrosses vom Halse eines 18jährigen Mädchens.

Nach den Untersuchungen von v. Recklinghausen sind die multiplen weichen Fibrome der Haut Neurofibrome, d. h. Fasergeschwülste, welche in kleinen Cutisnerven nach dem Typus der Fibrome in den grösseren Nervenstämmen mit Verlagerung der Nervenfasern gebildet sind. Sie combiniren sich danach auch meist mit falschen Neuromen der Nervenstämme. Neben dem Bindegewebe der Nerven betheiligen sich bei weiterem Wachsthum der Fibrome namentlich die bindegewebigen Scheiden der in der Cutis verlaufenden Blutgefässe, Schweissdrüsen und Haarbälge, namentlich in den unteren Theilen, weniger in den oberen Theilen der Pars reticularis, selten auch in den anstossenden Schichten der Pars papillaris, der Cutis und im Unterhautgewebe.

---

1) v. Langenbeck's Arch. IV 1863 und XI 1869.
2) Bullet. de la Soc. anatom. de Paris 1857 und Arch. gén. 1861.
3) Prager med. Wochenschr. 1880.
4) Gaz. hebd. de méd. 1870.

Das Verhältniss der Neurofibrome der Haut zur Elephantiasis mollis (Pachydermatocele, elephantiastisches Molluscum) betreffend, so äussert sich v. Recklinghausen dahin, dass unzweifelhaft eine innige Beziehung bestehe, und stützt sich dabei namentlich auf die Fälle von Bruns und Czerny. Im Uebrigen weist er darauf hin, dass nach früheren Beobachtungen häufig multiple kleine Fibrome neben elephantiastischem Molluscum vorkommen.

Die Pachydermatocele, welche hypertrophische Hautfalten bildet, reiht er in Rücksicht auf Beobachtungen von Bruns [1]), Pollock [2]) und Danzel [3]) und Mott [4]) den multiplen Fibromen an, hält es aber für wahrscheinlich, dass sie nicht durch Ausbreitung einer neuromatösen Geschwulst bedingt sei, dass es sich vielmehr um die Folge einer Vernichtung des Nerveneinflusses auf die Ernährung der Hautgewebe, um trophische Störungen neuroparalytischer Natur, welche zu einer Hypertrophirung der Haut führen, handle. v. Recklinghausen hält die multiplen Fibrome und die daran sich anschliessenden Elephantiasisformen für congenitalen Ursprungs, doch können von aussen kommende Einwirkungen auf die Zahl der auftretenden Fibrome und auf die Stärke ihres Wachsthums von Einfluss sein. Die Neurofibromatose datirt danach meist aus der Zeit des ersten Wachsthums, oder aus der Fötalperiode, ist in einzelnen Fällen evident erblich und die betreffenden Individuen bringen häufig irgend einen Fehler der Haut, einen Naevus oder einen kleinen Tumor, mit auf die Welt.

Esmarch und Kulenkampff [5]), welche in ihrem Werke die casuistische Literatur über Elephantiasis zusammengestellt haben, theilen die angeborene Elephantiasis in zwei Hauptgruppen und vereinigen in der ersten weit verbreitete elephantiastische Schwellungen vorzeitig geborener oder mit besonderen Bildungsfehlern behafteter Früchte, in der zweiten elephantiastische Verdickungen mehrerer oder einzelner Gliedmaassen oder Körperstellen, welche nachweislich auf einer fehlerhaften Anlage oder auf einer intrauterin vorgebildeten krankhaften Veränderung des Saftgefässsystemes in kleineren oder grösseren Bezirken beruhen. Die zweite Gruppe theilen

1) l. c.
2) Transact. of the Pathol. Soc. XXVI 1876.
3) Deutsche Zeitschr. f. Chir. II 1872.
4) Med.-chir. Trans. XXXVII 1854.
5) l. c.

sie in drei Unterabtheilungen, nämlich in Gefässelephantiasis, in einfache oder Lappenelephantiasis und in Nervenelephantiasis.

Alle diese Elephantiasisformen können schon bei der Geburt deutlich ausgebildet sein, häufiger werden nur fehlerhafte Anlagen ganzer Gewebssysteme oder einzelner umschriebener Punkte der Körperoberfläche mit zur Welt gebracht, welche erst im Verlaufe des späteren Lebens zur Entwickelung wohl charakterisirter elephantiastischer Vergrösserungen Veranlassung geben, wobei die Wucherung manchmal unter der Einwirkung äusserer Schädlichkeiten anhebt.

Die erste Form der Gefässelephantiasis, die Elephantiasis teleangiectodes, ist durch vorwiegende, ja manchmal colossale Ausbildung der Blutgefässe, insbesondere des Venensystemes, ausgezeichnet und es kann das Gewebe vollkommen cavernös werden. Sie schliesst sich ohne scharfe Grenze an die Angiome an.

Die zweite Form der Gefässelephantiasis ist die Elephantiasis lymphangiectodes, ausgezeichnet durch eine mächtige Entwickelung des Lymphgefässsystemes.

Die Lappenelephantiasis oder Elephantiasis fibromatosa schliesst sich den von den Anatomen als Fibroma molluscum bezeichneten Gewächsen an. Sie ist durch die Bildung meist dunkelbrauner oder kupferfarbener Hautfalten von weich elastischer Consistenz ausgezeichnet, die in Etagen gelagert, bisweilen einer Draperie ähnlich sehen. Sie tritt solitär auf zugleich mit multiplen Hautfibromen oder mit Mälern aller Art und besteht aus schlaffem Bindegewebe.

Ob diese Faltengewächse sich in ihrer Pathogenese von dem Fibroma molluscum unterscheiden, ist nicht bekannt; V. Mott hat sie als Pachydermatocelen bezeichnet. Jedenfalls bestehen mannigfache Beziehungen zwischen Letzteren und dem Fibroma molluscum.

Zu der Nervenelephantiasis oder Elephantiasis neuromatosa kann man jene elephantiastischen Tumoren zählen, welche durch Rankenneurome gebildet werden oder sich über solchen entwickeln. Es gehören ferner hierher auch Fälle, in denen elephantiastische Gewächse neben weitverbreiteten Fibromen im peripheren Nervensystem auftreten oder wo die klinische Erscheinungsweise auf nahe Beziehungen zum Nervensystem hinweist.

Das Material, welches uns zur Verfügung stand, stammte von fünf Fällen, von denen drei multiple Fibrome der Haut, zwei elephantiastische Gewebshyperplasieen an den unteren Extremitäten

hatten. Durch die Beschaffenheit des Materiales war von vorneherein auch die Richtung der Untersuchung gegeben.

Zunächst war zu prüfen, ob die von v. Recklinghausen vertretene Anschauung über die Genese der multiplen Hautfibrome sich auch für beliebig gewählte weitere Fälle bestätigen würde. Des weiteren war, soweit thunlich, zu untersuchen, wie sich die Nervenfasern bei dem Auftreten von Wucherungen ihrer bindegewebigen Hüllen verhalten. In den beiden Fällen über grössere Bezirke des Körpers ausgebreiteter Elephantiasis, welche nach ihrer Entstehungsgeschichte als Fälle congenitaler Elephantiasis angesehen werden konnten, war nachzuweisen, welche Theile der Haut den muthmaasslichen Ausgangsort der hyperplastischen Wucherung bildeten.

Wir geben zunächst einen Bericht über die einzelnen Fälle und über die Resultate der vorgenommenen mikroskopischen Untersuchung.

Fall I.

J. B., 22 J. alt, wurde am 20. Dez. 1883 in die chirurgischen Klinik zu Tübingen aufgenommen wegen eines Fibromes des rechten Oberschenkels, das von der Inguinalgegend bis einige Ctm. oberhalb des Kniegelenks reichte.

Ausserdem waren am Körper des Patienten verschiedene knotige Auswüchse bemerkbar. An der Innenseite des Unterschenkels sass im unteren Drittel eine weiche, taubeneigrosse, kugelige Geschwulst; desgleichen sassen am linken Oberarm unterhalb der Achselgrube ein unter der Haut verschiebbarer, hühnereigrosser, ziemlich harter, sowie ein kirschkerngrosser Knoten und kleinere an verschiedenen Stellen desselben Armes.

Anamnestisch war über den Patienten gar nichts zu erfahren, da derselbe hochgradig schwachsinnig war und sein Begleiter sich nach der Einlieferung sogleich wieder entfernte.

Patient starb 2 Monate nach seiner Aufnahme an Kachexie.

Bei der Section zeigt sich der am rechten Unterschenkel befindliche Tumor aus weichem, ödematösem Bindegewebe bestehend, das sich gegen das ödematöse Corium und subcutane Gewebe nicht scharf abgrenzen lässt.

Die Knoten des Oberarms sind durchgehends in subcutanen Nervenbahnen gelegen und es zeigt sich, dass sämmtliche subcutane Nerven der Arme knotige Anschwellungen besitzen bis in die feinen Verästelungen in der Haut.

Auf dem rechten Darmbein liegt ein subseröser, über dem Knochen verschieblicher, nahezu faustgrosser, ziemlich harter, ovaler Tumor, der

in der Continuität des Cruralnerven verläuft, der Halstheil des n. vagus ist theils gleichmässig verdickt, theils zeigt er knotenförmige Anschwellungen.

Auch an vielen Stellen des Ischiadicus finden sich Knoten, darunter ein hühnereigrosser 2 Finger breit unter dem Austritt aus dem Becken.

Endlich fand sich noch eine knotige Anschwellung in einem Nervenstrang der cauda equina, der sich bei der weiteren Verfolgung als eine hintere Rückenmarkswurzel herausstellte.

Wir beginnen mit der mikroskopischen Untersuchung dieser spindelförmigen Anschwellung. Ein Querschnitt zeigt, dass sie bedingt wird durch eine ungleichmässig durch die Wurzel vertheilte Gewebswucherung, welche vom Endoneurium ausgeht und einen locker faserigen Bau aufweist mit zahlreichen rundlichen oder länglichen Kernen. Auch das Perineurium ist namentlich auf der einen Seite in ähnlicher Weise erheblich verdickt.

Die Intima der Gefässe, namentlich der kleineren Arterien, erscheint hyalin verdickt und öfters kernreicher als normal; auch die Adventitia der kleineren Arterien ist hyperplasirt. Die sichtbaren Capillaren sind sehr kernreich und verdickt.

An Stellen, an welchen die Hypertrophie des Endoneurium am stärksten entwickelt ist, sieht man auf Querschnitten rundliche, ovale oder mehr vieleckige Bezirke, welche entweder nur aus Fasergewebe mit eingelagerten Kernen bestehen, oder noch feinste Axencylinder ohne Markscheide oder endlich noch Axencylinder mit mehr weniger atrophischen Markscheiden enthalten und man bekommt den Eindruck, dass zufolge der starken Hypertrophie des Endoneurium, eine Atrophie der eingeschlossenen Markscheiden und späterhin auch der Axencylinder eingetreten ist. Die am stärksten veränderten Partieen fliessen schliesslich mit dem nervenlosen gewucherten Perineurium in allmähligem Uebergange zusammen.

Zu einem ähnlichen Resultate kommt man bei der Untersuchung der erwähnten spindelförmigen Anschwellungen der Hautnerven. Man sieht auf Querschnitten bei schwacher Vergrösserung, dass die normale Struktur eines Nervenquerschnittes ganz verwischt ist, dass von einer Anordnung der Nervenfasern zu Bündeln meist wenig oder nichts mehr zu sehen und die Anzahl der nervösen Elemente zum Theil erheblich vermindert ist. Stärkere Vergrösserungen zeigen, dass das Perineurium ganz erheblich verbreitert ist und zwar besteht es in den äusseren Schichten aus einem dichten, mässig kernreichen, faserigen Bindegewebe, während die inneren Schichten einen lockeren, kernreichen, zellig faserigen Bau aufweisen und ziemlich reich an dickwandigen, kernreichen Venen und kleineren Arterien sind. Besonders die Intima der kleineren Arterien zeigt an manchen Stellen eine solche Vermehrung der Kerne, dass dadurch das Lumen vollständig verschlossen wird.

An Stelle von Nervenfaserquerschnitten sieht man ein locker gefügtes Bindegewebe, in welchem hie und da einzelne dichtere Gewebs-

balken verlaufen. Es besteht aus welligen, zarten und gröberen Fasern mit sehr zahlreichen, verschieden gestalteten Kernen und Spindelzellen.

In dieses Gewebe eingestreut findet sich nur eine geringe Zahl von Nervenquerschnitten mit gut erhaltenem Axencylinder und normaler Markscheide, ab und zu auch vereinzelte dünne Axencylinder ohne erkennbare Markscheide. Hie und da findet man noch Bündel von 4 bis 6 und mehr zarten, dichtgedrängten Axencylindern mit dünner Markscheide durch ein derbes, dichtes Bindegewebe zu einem Ganzen zusammengehalten.

An den mit Osmiumsäure behandelten Zupfpräparaten sieht man Nervenfasern mit erhaltenen Markscheiden von verschiedener Dicke sowie Axencylinder, welche, zum grössten Theile nackt, nur da und dort noch mit einer dünnen Markscheide bekleidet sind.

An den peripheren Nerven, in deren Verlauf die spindelförmigen Anschwellungen eingeschaltet sind, ist das Perineurium auch ausserhalb des Gebietes der Letzteren verdickt und da und dort ist auch das Endoneurium gewuchert, wobei alsdann auch mehr oder weniger zahlreiche Fasern sich in atrophischem Zustande befinden. Die derartig veränderten Partieen sind zum Theil diffus über den ganzen Bündelquerschnitt verbreitet, zum Theil liegen sie central, zum Theil in irregulärer Weise mehr an der Peripherie. Dieser Befund zeigt, dass der an den Nerven verlaufende Krankheitsprozess nicht nothwendig mit Tumorbildung verbunden ist, ein Befund, der bereits in zahlreichen der beobachteten Fälle von Neurofibrombildung erhoben worden ist.

An Schnitten durch die Hauttumoren, welche mit Alaunkarmin gefärbt sind, sieht man schon mit blossem Auge mehrere stecknadelkopf- bis kirschkerngrosse Knoten neben einander im Unterhautgewebe liegen, welche vom umgebenden Gewebe durch stärkere Färbung sich deutlich unterscheiden. Die Knoten selbst werden durch mehr oder weniger weite Spalträume in kleinere, meist längliche, gegen das Corium hinziehende Balken zerlegt, seltener stellen sie eine vollkommen compacte Masse dar. Nach oben zu lassen sie sich theilweise von der anscheinend unveränderten Cutis ziemlich scharf abgrenzen, einzelne jedoch, besonders die grösseren Tumoren, sieht man mit der tieferen Schicht das Corium sich verweben. Innerhalb der Tumoren selbst sieht man dann wieder einzelne stärker gefärbte, streifenförmige Züge im Gewebe verlaufen, die ebenfalls mehr oder weniger gerade gegen die Oberfläche der Haut hinstreben, zum Theil verzweigt sind und kolbige Anschwellungen zeigen. Ihre Länge mag bis zu 5, der Querdurchmesser der letzteren $1\frac{1}{2}$ bis 2 Mm. betragen. Einzelne Gefässe sind ebenfalls kolossal verdickt. Diese Einlagerungen erhöhen die Dicke der ganzen Haut auf $1\frac{1}{2}$ bis 2 Ctm.

Die mikroskopische Untersuchung zeigt, dass das Cutisgewebe wenig verändert, immerhin etwas grobfaseriger und derber ist als normal; an den Papillen ist keine Veränderung zu sehen. An den Stellen, wo die erwähnten subcutanen Knoten sich nähern, ist das Cutisgewebe nach der Tiefe zu keilförmig vorgeschoben. In den tieferen Schichten des Corium liegen noch unveränderte Schweissdrüsenknäuel. Oberhalb

der grössten subcutanen Knoten erscheint die Cutis hie und da verschmälert; das Tumorgewebe grenzt sich übrigens meist ziemlich scharf von der Cutis ab, nur hie und da ist der Uebergang des kernarmen, derbfaserigen Cutisgewebes zu dem sehr kernreichen Tumorgewebe ein mehr allmählicher. Die Abgrenzung ist ferner nicht selten durch spaltenförmige Räume gegeben.

An anderen Stellen greift das Tumorgewebe in das Corium selbst ein und umschliesst dabei Inseln von derbem, grobfaserigem Cutisgewebe und hier bekommt man den Eindruck, dass es sich nicht bloss um ein fortschreitendes Wachsen des Tumors handelt, dass vielmehr die Scheiden der in der Cutis liegenden Blutgefässe, Schweissdrüsen und stellenweise auch der Lymphgefässe zur Wucherung angeregt worden sind.

Das Tumorgewebe selbst ist äusserst kernreich, und zwar finden sich rundliche, ovale und spindelförmige, im Ganzen kleine Kerne. Die Grundsubstanz ist an Schnittpräparaten homogen oder undeutlich feinfaserig oder ausgesprochen feinfaserig; stellenweise sieht man einen deutlichen spindelzelligen Bau.

Mässig zahlreiche, kernreiche Gefässe durchziehen das Gewebe in weiten Maschen; ferner finden sich darin ziemlich weite Lymphgefässe. Sehr häufig stösst man auf Schweissdrüsenknäuel, deren Kanaldurchschnitte meist durch die Bindegewebswucherung auseinandergedrängt sind. Die bindegewebige Hülle der Schweissdrüsencanäle lässt sich theils vom Tumorgewebe unterscheiden, theils auch nicht.

Ebenso findet man Haarbälge, an welchen nichts Auffallendes zu bemerken ist. Sofern grössere Gefässe vorhanden sind, geht die Adventitia derselben theils direkt in das Tumorgewebe über, theils grenzt sie sich von der Neubildung deutlich ab. Auf Querschnitten ist hie und da das Tumorgewebe concentrisch um das Gefäss angeordnet, so dass die Adventitia desselben der Entwickelungsboden für die Neubildung zu sein scheint, es in Wirklichkeit aber nicht ist.

Zu bemerken ist noch, dass eine centrale Lagerung von Schweissdrüsen oder Gefässen meist nicht vorhanden ist, dieselben vielmehr excentrisch gelagert sind.

In der Tiefe eines Tumors liegt eine Arterie, deren sämmtliche Schichten stark verdickt sind. Die Intima ist ziemlich kernarm, die Adventitia dagegen sehr kernreich, und geht direct in das Tumorgewebe über; auch die Muskularis erscheint stark verbreitert, und die einzelnen Muskelelemente sind vielfach auseinandergedrängt durch Entwicklung eines gefäss- und kernreichen, theils spindelzelligen, theils faserigen Gewebes.

An kleineren und mittleren Arterien im Bereich des Tumors besteht eine mächtige Wucherung des Endothels in dem Maasse, dass nicht selten das Lumen ganz verlegt wird. Das Endothel gewinnt dabei grosse, ovale oder mehr spindelförmige, sich verhältnissmässig schwach tingirende Kerne und spannt sich strangförmig in verschiedener Richtung durch das Gefässlumen nach Art der Endarteriitis obliterans.

Die oben erwähnten, schon makroskopisch durch stärkere Färbung erkennbaren Züge innerhalb des Tumorgewebes sind bei mikroskopischer

Untersuchung sehr zahlreich zu finden und zeichnen sich vor dem übrigen Tumorgewebe durch grossen Kernreichthum aus. Theilweise verlaufen sie auch als isolirte Züge durch noch wenig verändertes subcutanes oder cutanes Gewebe und grenzen sich im letzteren Falle durch eine Schicht kernarmen, grobfaserigen Bindegewebes gegen die Umgebung ab. Oefter zeigen sie eine kolbige Anschwellung. Sitzen sie im Innern der Tumoren, so sind sie nicht selten, wenigstens an einem Theil ihres Umfangs, durch schmale, spaltartige Räume vom Tumorgewebe geschieden, in der Regel aber stehen sie durch ein kernreiches, concentrisch angeordnetes Spindelzellengewebe mit dem umgebenden Tumor in allmählicher Verbindung. Sie bestehen an Kernfärbungs-Präparaten aus dichtem, der Längsrichtung des Zuges parallel gerichtetem Fasergewebe mit sehr zahlreichen ovalen oder spindelförmigen Kernen und mässig zahlreichen Gefässen. Hie und da besteht ein derartiger Zug noch deutlich aus mehreren zu einem Ganzen vereinigten Bündeln. Kleine derartige Züge verlaufen öfters in Gemeinschaft mit Gefässen.

Auf weiteren mit Osmiumsäure behandelten Querschnitten derselben Tumoren sind nun diese abgegrenzten Bindegewebszüge ebenfalls wieder zu erkennen und man findet in ihnen, allerdings nicht häufig, vereinzelte Nervenfasern, theils quer, theils mehr auf dem Längsschnitt getroffen. Die Markscheide ist theils deutlich erhalten und intakt, häufiger in unregelmässiger Weise atrophisch oder fehlt beinahe vollständig. An einer Stelle treten noch Nervenelemente in bündelartiger Anordnung auf dem Querschnitt zu Tage; Peri- und Endoneurium sind noch unterscheidbar, beide verdickt; in der einen Hälfte liegen noch markhaltige Nervenfasern, in der andern marklose.

Auch in denjenigen Knoten, in welchen kein Nerv zu finden ist, ist meist eine bündelförmige Anordnung, eine Theilung des Knotens in mehrere kleinere zu erkennen.

Die Vergleichung und gegenseitige Ergänzung der Kernfärbungs- und Osmiumpräparate ergibt nun mit Nothwendigkeit, dass die bindegewebigen Hüllen der Nerven in hervorragendster Weise an der Tumorbildung betheiligt sind. Dass die Scheiden der Gefässe, Schweissdrüsen und Haarbälge zum Theil noch unterscheidbar und getrennt sind vom Tumorgewebe, berechtigt zu dem Schlusse, dass sie nicht der Ausgangspunkt für die Tumorbildung waren. Es müssen also die Nerven sein, von welchen die krankhafte Wucherung ihren Ausgang nimmt; dann greift sie über auf die in der Haut liegenden Gefässe und Schweisscanäle, zum Theil auch Haarbälge und zwar scheinen diese Gebilde theils mechanisch eingeschlossen zu werden, theils selbständig in Wucherung zu gerathen, bevor das Tumorgewebe sie erreicht hat. Dieser Fall schliesst sich am nächsten an den zweiten der von v. Recklinghausen beschriebenen Fälle an, bei welchem die Nerven im Tumorgewebe ebenfalls verfolgbar waren. Bemerkenswerth erscheint, dass die Nerven durch Bindegewebswucherung stark gelitten hatten und dass die Nerven auch ausserhalb des Gebietes der Tumoren erkrankt waren.

Fall II.

J. L., 68 Jahre alt, wurde im März 1884 in der Tübinger chirurgischen Klinik von einem Carcinoma labii inferioris durch die Operation befreit. Während derselben bemerkte man auf der Bauchhaut des Pat. mehrere erbsen- bis kirschgrosse, von glatter Haut überzogene Tumoren, von denen einer exstirpirt wurde; ein Theil der Präparate wurde nun mit Osmiumsäure, ein anderer mit Kernfärbungsmitteln behandelt.

An letzteren erkennt man eine hochgradige Verdickung des subcutanen Gewebes, das sich bei makroskopischer Betrachtung als dichte, diffuse, dabei durch spaltförmige Lücken in Züge und Bündel getrennte Gewebsmasse darstellt, welche von der Cutis durch lockeres Gewebe meist ziemlich scharf geschieden ist. Das Tumorgewebe ist äusserst kernreich, durchzogen von einem weitmaschigen Netzwerk kernreicher Gefässe. Die Grundsubstanz ist undeutlich faserig, die Kerne oval oder spindelförmig. Darin zerstreut liegen Schweissdrüsencanälchen, zum Theil mit deutlich gewucherter Bindegewebsscheide. Hie und da finden sich ziemlich scharf, bisweilen durch spaltförmige Räume abgegrenzte Züge von faserig spindelförmigem Gewebe, welche sich zu einem Theil verzweigen oder spindelförmige Anschwellungen bilden.

In einem derartigen Gewebszug ist an einem Osmiumpräparate ein scharf abgegrenztes, aus welligen Fasern zusammengesetztes Bündel zu finden, das noch deutlich zwei excentrisch gelegene, in der Längsrichtung verlaufende Nervenfasern erkennen lässt. Die Markscheiden sind dünn, varicös und lösen sich an dem einen Ende in feine Körner und Tröpfchen auf. Das Bündel verläuft neben einer Arterie von gleichem Umfang und liegt im grössten subcutanen Tumor.

Die im Bereiche des Tumors liegenden grössern Arterien zeigen manchmal eine Wucherung der Intima, durch welche das Lumen bedeutend beeinträchtigt wird. Die sehr kräftig entwickelte Muskularis setzt sich scharf gegen das Tumorgewebe ab, während ein Unterschied zwischen diesem und der Adventitia gewöhnlich nicht mehr deutlich zu erkennen ist.

Das Cutisgewebe ist im Ganzen nur wenig verändert; die cutanen Lymphgefässe sind öfters recht weit; da und dort besteht eine kleinzellige Infiltration bis gegen den Papillarkörper hin. Nur an wenigen Stellen erstreckt sich das beschriebene Tumorgewebe bis in den Papillarkörper, der dann abgeflacht erscheint. Hie und da sind die tieferen Schichten der Cutis in mehr diffuser Weise vom Tumorgewebe eingenommen.

Eine deutliche Beziehung der in die Cutis eindringenden Tumoren zu Schweissdrüsenkanälen, Haarbälgen oder Gefässen ist nicht mit Sicherheit zu erkennen.

Fall III.

Zur Untersuchung lagen Spirituspräparate von einem Fibroma molluscum einer alten Frau vor, bei welcher der Thorax und der Bauch mit zahllosen hirsekorn- bis haselnussgrossen, stark hervortretenden warzigen, pendelnden Gebilden bedeckt war.

In den Schnitten von der mit blauem Leim injicirten Haut liegen sehr zahlreiche Knötchen verschiedener Grösse. Ein Theil derselben bildet die über die Oberfläche der Haut sich erhebenden Knoten, andere sind in der Haut eingesprengt, ohne merkliche Erhebungen zu bedingen. Ihr Sitz ist das Corium und zwar sowohl dessen Tiefe als auch dessen äussere Schichten, während der Papillarkörper frei und über den Tumoren meist stark abgeflacht, zuweilen ganz verstrichen ist.

Die Knötchen sind meist scharf abgegrenzt, namentlich die kleineren, besitzen ein mässig stark entwickeltes, weitmaschiges Gefässsystem und bestehen aus einem dichtgedrängten, sehr kernreichen Spindelzellengewebe, zum Theil mit deutlich faseriger Grundsubstanz. Auch in diesem Falle erkennt man die wiederholt beschriebenen Züge parallel gerichteter Fasern und Spindelzellengewebes, welche theils innerhalb der grösseren Knötchen verlaufen, theils an und für sich die kleineren Knötchen ausmachen, häufig kolbige oder spindelförmige Anschwellungen erkennen lassen und nicht selten neben Arterien verlaufen. Hie und da sieht man auch aus einem grösseren Knötchen einen derartigen Zug herausziehen, welcher das Aussehen verdickter und fibrös entarteter Nerven hat. Auch finden sich vereinzelte längliche, strangartige und dann zuweilen etwas gewunden verlaufende Fibrome.

Epidermis, Corium und subcutanes Bindegewebe sind im Uebrigen nicht verdickt, zeigen vielmehr atrophische Zustände, die bei dem hohen Alter der betreffenden Frau wohl als senile anzusehen sind. Im Rete Malpighii sowie in der oberflächlichen Lage der Cutis findet sich ziemlich reichlich Pigment.

Fall IV.

J. N., Tagelöhner, 35 Jahre alt, wurde im Jahre 1876 in der Klinik des Herrn Hofrath von Rinecker in Würzburg behandelt und war ein im Wachsthum zurückgebliebenes, mit starker Kyphoskoliose behaftetes, geistig auf ziemlich tiefer Stufe stehendes Individuum. Das unten zu beschreibende Hautleiden bildete sich sehr allmählich heran, wobei in späteren Stadien zu wiederholten Malen Erysipel ähnliche Entzündungen auftraten.

Nach dem Sectionsbericht war zur Zeit des Todes der Körper stark abgemagert (Fig. 1), die Wirbelsäule stark scoliotisch.

Die Haut und das Unterhautgewebe erscheinen an beiden Oberschenkeln stark verdickt und bilden unterhalb des Darmbeinkammes herabhängende wulstige Falten, welche namentlich in der Glutaealgegend stark entwickelt sind. Die Unterschenkel sind ebenfalls verdickt, na-

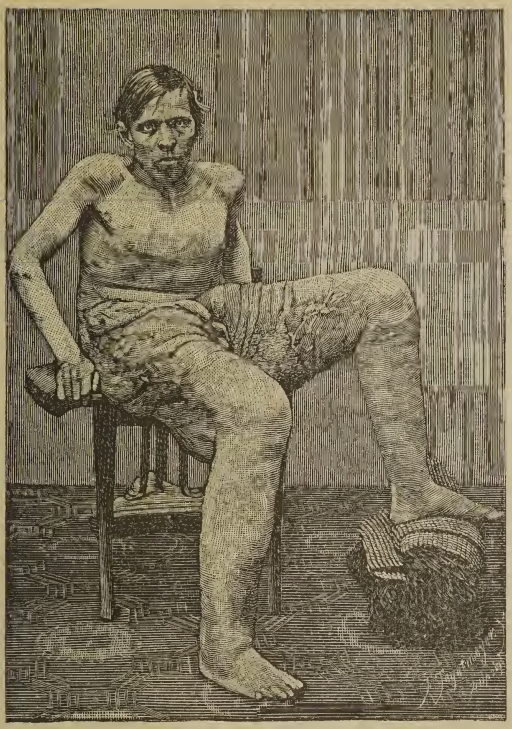

Fig. 1. Elephantiasis femorum neuromatosa.

mentlich der rechte, doch bilden sie keine Falten und fühlen sich derber und fester an als die Oberschenkel, deren lappige Wülste schlaff und weich sind. Die verdickte Haut ist stärker pigmentirt als die übrige Körperhaut; an der Innenseite des linken Oberschenkels und an dem verdickten Scrotum ist sie braun und enthält zugleich weisse Narben. An zahlreichen Stellen zeigt die Haut ferner einen Belag abgeschülferter Epidermis. An der Vorderseite des Thorax, am Rücken und an den obern Extremitäten finden sich erbsengrosse, glatte Tumoren vom Charakter des Fibroma molluscum.

Beim Einschneiden in die grossen Tumoren ergiesst sich aus den weiten Venen reichliches, flüssiges Blut. Das dazwischen liegende Gewebe, ödematös durchtränkt, setzt sich aus weisslichem und grauröthlichem Bindegewebe zusammen. Die Verdickung am rechten Unterschenkel wird durch eine Bindegewebshyperplasie der Cutis und des subcutanen Bindegewebes bedingt. Auch das äussere Periost ist hyperplastisch, der Knochen dagegen unverändert. Die Inguinaldrüsen bilden auf beiden Seiten faustgrosse Pakete, in welchen die Lymphdrüsen vergrössert und verhärtet sind und durch hyperplastisches Bindegewebe untereinander verbunden werden.

Zur Untersuchung hatten wir nur Spirituspräparate von den über das Gesäss herabhängenden Hautfalten sowie von der Haut des rechten Unterschenkels, bei welchen von vornherein auf eine genauere Untersuchung des Verhaltens der Nervenfasern verzichtet werden musste.

Die Schnitte wurden danach nur mit kernfärbenden Farben behandelt und in Kanadabalsam eingeschlossen. Schnitte durch die verdickte Haut des rechten Unterschenkels (Fig. 2) ergaben zunächst,



Fig. 2. Neurofibrome der Haut mit Pachydermie. Schnitt durch die Haut des rechten Unterschenkels des in Fig. 1 abgebildeten Mannes. *a* Epidermis. *b* Normales Cutisgewebe. *c* Hyperplastisches zellreiches Cutisgewebe. *d* Vergrösserte Hautpapillen. d_1 Hypertrophie des subpapillären Hautgewebes. *e* Zellige Herde. $f\,f_1$ Fibrome. *g* Parallelfaserige Stränge, die als Nervenzüge zu deuten sind. *h* Gefässe. *i* Schweissdrüsenknäuel mit gewucherter Umgebung. *h* Fettläppchen, deren Zellen in Wucherung sind. Vergr. 18.

dass wesentlich die tieferen Schichten des Corium und das subcutane Bindegewebe an Masse zugenommen haben. Des Weiteren zeigt sich, dass innerhalb des hypertrophischen Gewebes noch besondere Bildungen liegen und dass auch die äusseren Schichten der Haut und der Papillarkörper nicht frei von Veränderungen sind.

Was zunächst die besonderen Bildungen betrifft, so handelt es sich um knotenförmige und strangartige Herde (Fig. 2 $f\,f_1$) verschie-

dener Grösse, von denen die letzteren oft Biegungen und Knickungen zeigen und sich in seltenen Fällen auch verzweigen. Man wird auf den ersten Blick an die früher (Fall III) beschriebenen Fibrome erinnert und es lässt die ganze Beschaffenheit derselben sowie auch der Gehalt eines Theils derselben an wellig verlaufende Bindegewebszügen mit länglichen Kernen (*g*), welche durchaus an das Bild im Längsschnitt getroffener Nerven erinnern, wohl keine andere Deutung zu als die, dass es sich auch hier um Fibrome handelt, welche ihren Ausgang von Hautnerven genommen haben. Es finden sich überdies im Corium und im subcutanen Gewebe vereinzelte Querschnitte von Nerven, in denen man Nervenfasern noch deutlich erkennt, während das Perineurium bereits sehr bedeutend hypertrophirt ist und der Nerv dadurch knotenförmig verdickt ist. Ab und zu lässt sich auch noch nachweisen, dass die Wucherung von dem Perineurium auch auf das Endoneurium übergegriffen hat.

Der Bau der fibrösen Knoten ist den früher beschriebenen Fibroneuromen gleich, indem sie ebenfalls aus einem zellreichen feinfaserigen Bindegewebe bestehen; gegen die Umgebung sind die meist ziemlich scharf abgegrenzt, da und dort wohl auch durch einen Spaltraum von demselben abgetrennt. Die meisten sind ausser Beziehung zu anderen Hautgebilden, einzelne dagegen lagern in der Nachbarschaft von Gefässen (f_1), und es können letztere auf zwei Seiten von Fibromsträngen begleitet sein.

Das zwischen den Nervenfibromen gelegene Gewebe (*c*) ist durchgehends zellreicher und zugleich feinfaseriger als normales Cutisgewebe. Im Gebiet des subcutanen Gewebes sind die Fettläppchen durch breite Züge zellreichen Bindegewebes von einander getrennt und zu einem grossen Theil von zelligen Wucherungen (*k*) durchsetzt und ihr Gehalt an Fettzellen verkleinert.

In der Umgebung der in das veränderte Hautgewebe eingelagerten Haarbälge, Schweissdrüsen (*k*) und Talgdrüsen pflegt die Wucherung des Bindegewebes besonders stark entwickelt zu sein, so dass dieselben in ein zellreiches Bindegewebe, das demjenigen der Neurofibrome ähnlich ist, eingebettet sind.

Die zellig fibröse Hypertrophie des Corium reicht im untersuchten Hautabschnitt nirgends bis an den Papillarkörper, ist vielmehr von demselben durch eine Gewebsschicht (*b*) getrennt, welche noch annähernd normale Verhältnisse bietet. Immerhin sind auch die äusseren Hautschichten nicht ganz normal, indem sie da und dort Züge und Herde zellreicheren Gewebes enthalten. Erstere folgen namentlich dem Lauf der in die Haut eingelagerten Kanäle, Letztere liegen theils dicht unter dem Papillarkörper (d_1), theils in den Hautpapillen selbst und bedingen eine leichte Unebenheit der Hautoberfläche (*a*).

Schnitte durch Hautpartieen des rechten Unterschenkels, welche nur geringfügige Verdickung zeigen, ergeben, dass die Massenzunahme an dieser Stelle wesentlich durch Einlagerung von Fibromen bedingt ist, wie sie bereits beschrieben sind. Das zwischen denselben gelegene Gewebe ist nur wenig verändert, doch ist auch hier das Bindegewebe in

der Umgebung der in die Haut eingelagerten Kanäle, namentlich in der Umgebung der Schweissdrüsenausführungsgänge und -knäuel und der Haarbälge gewuchert, so dass diese Gebilde von einem Mantel zellreichen Gewebes umgeben sind.

Schnitte durch die Hautwülste des rechten Oberschenkels zeigen, dass hier sowohl das subcutane als auch das cutane Gewebe in ein zellreiches Bindegewebe umgewandelt sind, welches nach aussen bis in den Papillarkörper hineinragt. Eine besondere Betheiligung der Nerven ist hier an vielen Schnitten nicht nachweisbar, doch kommen in einzelnen Schnitten noch knotenförmige Herde vor, welche durch einen bedeutenderen Zellreichthum sich von dem übrigen Gewebe abheben und den früher beschriebenen Fibromen durchaus gleichen. Ferner erscheint auch hier die Wucherung in der Umgebung der in die Haut eingelagerten Kanäle dichter als in den übrigen Theilen. Endlich finden sich in den oberen Schichten der Cutis da und dort noch grobfaserige Bindegewebszüge, welche Ueberreste des ursprünglichen Hautgewebes sind. Alle diese Befunde dürften wohl dafür sprechen, dass die Hautverdickung auch an diesen Stellen aus Wucherungen hervorgegangen ist, welche in früheren Entwickelungsstadien den Wucherungen am Unterschenkel ähnlich waren, somit also aus herdförmigen Wucherungen entstand.

An Schnitten aus der Haut des Bauches oberhalb der Hautlappen lassen sich weder Fibrome noch diffuse Verdickungen nachweisen.

Die Erkrankung der Inguinaldrüsen besteht in einer erheblichen bindegewebigen Verdickung der Kapsel und der Septen mit Atrophie der Drüsensubstanz; von Neurofibromen ist in ihnen nichts zu sehen.

Fall V.

J. Sch., 36 Jahre alt, Tagelöhner, giebt an, in seinem Leben nie krank gewesen zu sein. In seinem 13. Jahre bemerkte Pat., dass sein linker Unterschenkel anschwoll und immer mehr an Dicke zunahm; gleichzeitig spürte er ein heftiges Jucken am ganzen Körper. Die Hauptbeschwerde für ihn war die immer mehr zunehmende Schwere des linken Beines. Seit seinem 24. Jahre nässt das Bein sehr stark und verbreitet einen unangenehmen Geruch. Zwei Jahre darauf fing auch der bis dahin unversehrte rechte Unterschenkel zu schwellen an und nässte später ebenso wie der linke. Am 1. August 1875, in seinem 35. Jahre, trat Pat. ins Juliushospital zu Würzburg ein und zeigte in der Zeit das in beistehendem Holzschnitt (Fig. 3) wiedergegebene Aussehen. Wenn Patient einige Zeit ging oder stand, so schwollen die Beine jeweilen stärker an, was besonders auf dem Dorsum des linken Fusses durch deutliches Schwappen der Geschwulst zu constatiren war. Gleichzeitig bestand ziemlich hochgradiger Ascites, sowie auch etwas Hydrothorax. Scrotum und Penis waren ebenfalls ödematös, letzterer posthornförmig gekrümmt. Der Urin war stark eiweisshaltig; das Allgemeinbefinden im Uebrigen befriedigend. Nach abwechselnder Besserung

Fig. 3. Elephantiasis cruris lymphangiectatica.

und Verschlimmerung seines Zustandes starb Patient im Juni 1876 an amyloider Degeneration der Milz und Nieren.

Bei der Sektion fanden sich beide Unterschenkel verdickt (Fig. 3), besonders der linke, welcher doppelt so dick ist wie der rechte. Der linke stellt einen unförmlichen Klumpen dar, an dem die normalen Conturen ganz verloren gegangen sind; Unterschenkel und Fuss lassen sich nicht mehr von einander unterscheiden, da beide in den Tumor einbezogen sind, der vorn an den Zehen beginnt und von da beinahe senkrecht aufsteigt. Die Zehen werden von ihm noch theilweise bedeckt, und man wird bei seinem Anblick unwillkürlich an einen Elephantenfuss erinnert.

Die Dicke der ausgeschnittenen und zur Untersuchung aufbewahrten Hautstücke beträgt 16 Millimeter, wovon 4 auf das Corium, 12 auf das subcutane Bindegewebe fallen. Das Bindegewebe des Corium ist durchgehends weit grobfaseriger und zellärmer als in dem lappigen Wulste des eben beschriebenen Falles, ist dagegen zellreicher als normales Hautgewebe. Von Bindegewebsknoten und Strängen, wie sie

Fall IV auszeichneten, ist nirgends etwas zu finden, und ebenso zeigt sich auch in der Umgebung der in die Haut eingelagerten Drüsen und Haarbälge keinerlei Kernvermehrung und keinerlei Zunahme des Bindegewebes.

Dagegen fällt auf den ersten Blick der ungeheure Reichthum der Haut an weiten Lymphgefässen auf. In den tiefsten Schichten der Cutis haben sie im allgemeinen einen der Oberfläche parallelen Verlauf, sind im Schnitt zum Theil verzweigt und geben Zweige nach aussen ab. In den äusseren Schichten der Haut verlaufen sie grösstentheils senkrecht zur Oberfläche und reichen bis hinauf in die Hautpapillen.

Die Wände der Lymphgefässe sind durchgehends zellreich, und die Kerne des Endothels springen stark in das Lumen vor. Der Inhalt derselben ist meist körnig oder auch fädig geronnene Lymphe, welche reichlich Lymphkörperchen enthält. Da und dort sind auch in der Umgebung der Lymphgefässe Rundzellen angehäuft.

Das Blutgefässsystem ist reichlich entwickelt, und in der Umgebung der Venen ist das Gewebe nicht selten mit Rundzellen infiltrirt. Die Grösse der Papillen ist ziemlich ungleich und die Oberfläche der Haut danach etwas uneben. Die Hornschicht der Epidermis ist durchgehends hypertrophisch.

Das subcutane Gewebe besteht aus einem locker gebauten ödematösen Bindegewebe, dessen Fasern auch im histologischen Präparat noch durch weite Räume von einander getrennt sind. In diesen Zwischenräumen liegen auffallend zahlreiche grosse rundliche Zellen mit ovalem, bläschenförmigem Kern, da und dort auch noch reichliche kleine Rundzellen, namentlich in der Umgebung von Venen. An einzelnen Stellen ist die Gewebslymphe bei der Härtung des Präparates zu einer körnigen Masse geronnen, welche sich mit Hämatoxylin diffus färbt.

Fettläppchen sind im subcutanen Gewebe nur noch wenige erhalten. Die vorhandenen Fettzellen zeigen vielfach eine Vermehrung ihrer Kerne. Im Uebrigen enthält auch das subcutane Gewebe weite Lymphgefässe, jedoch lange nicht in so grosser Zahl wie die Cutis. Die Blutgefässe, namentlich die Venen, sind auffallend weit.

Fibrome und zellreiche Bindegewebsstränge fehlen auch im subcutanen Gewebe.

Aus dem Mitgetheilten ergiebt sich, dass für die drei untersuchten Fälle von multiplen Hautfibromen die Anschauung v. Recklinghausen's, nach welcher diese Bildungen von den bindegewebigen Theilen der Hautnerven ausgehen und danach auch die bindegewebigen Scheiden der in die Haut eingelagerten Kanäle in Mitleidenschaft ziehen, vollkommen zutrifft. In zwei Fällen konnten innerhalb der Tumoren die Nerven noch sicher nachgewiesen werden, und wenn auch im dritten Falle dies zufolge der Härtung und Aufbewahrung der Präparate in Spiritus nicht mehr gelang, so war

doch die ganze Beschaffenheit der Geschwülste eine derartige, dass gegen die Annahme, dass es sich auch hier um Neurofibrome handelte, wohl keine Bedenken erhoben werden können.

Bei hochgradiger Verdickung des Peri- und Endoneurium gehen die Nerven, wie dies auch schon v. Recklinghausen angiebt, successive zu Grunde, und zwar zunächst die Markscheiden, weiterhin auch die Axencylinder. Gewebswucherungen, welche im Sinne einer Nervenneubildung hätten gedeutet werden können, fanden sich in keinem Präparate.

Bei Weiterentwickelung des Tumorgewebes liefern die bindegewebigen Scheiden der in der Cutis gelegenen Blutgefässe, Schweissdrüsen, Talgdrüsen und Haarbälge das meiste Material, wobei hinzuzufügen ist, dass dieselben sowohl dann, wenn sie in den Bereich der sich vergrössernden Neurofibrome hineingezogen sind, als auch dann, wenn sie noch ausserhalb von deren Gebiet liegen, in Wucherung gerathen können.

Der Uebergang des Tumorgewebes in die angrenzende Cutis war meist ein ziemlich unvermittelter, bisweilen sogar durch Spalten hergestellt.

Die in den Fibromen gelegenen Gefässe waren, wie die Adventitia, theils normal, theils verändert, indem vielfach Wucherungen der Endothelien nachzuweisen waren.

Die epithelialen Elemente der Schweissdrüsen und Haarbälge waren stets normal, nur ging bei ersteren die charakteristische Form des Knäuels und der gewundene Verlauf durch die Cutis zufolge der Massenzunahme des umgebenden Gewebes mehr oder weniger verloren.

Der vierte der beschriebenen Fälle (Fig. 1, pg. 249) bildet, wie uns scheint, ein ausgezeichnetes Beispiel einer von den Hautnerven ausgegangenen, Falten, Wülste und diffus ausgebreitete Verdickungen bildenden Elephantiasis. Nach der mikroskopischen Untersuchung dürfte die Annahme, dass Fibrombildungen an den Nerven die erste Erscheinung der hyperplastischen Wucherungsvorgänge in der Haut und dem subcutanen Gewebe bildeten, wohl kaum auf Widerspruch stossen. Wenn auch die bindegewebigen Scheiden der in die Haut eingelagerten Drüsen und Haare sich bei Ausbildung der Hautverdickungen in hervorragender Weise betheiligten, und wenn auch schliesslich bei Bildung der grossen Hautfalten und Wülste, die Wucherung auf den grössten Theil der Haut und des subcutanen Gewebes sich erstreckte, so spricht die Beschaffenheit der nur wenig

verdickten Hautpartieen der Unterschenkel dafür, dass der Process von den bindegewebigen Scheiden der Nerven seinen Ausgang nahm. Die Nervenfibrome sind jeweilen das Erste, was sich nachweisen lässt, und die Wucherung anderer bindegewebiger Theile schliesst sich erst weiterhin an.

Der Fall hat danach Aehnlichkeit mit den von P. Bruns u. Czerny beschriebenen Fällen, allein er unterscheidet sich von denselben dadurch, dass die Hauptmasse der elephantiastischen Hautverdickungen nicht von plexiformen Nervensträngen gebildet wird, sondern von Bindegewebswucherungen im Corium und im subcutanen Bindegewebe, welche sich zu den Neurofibrombildungen hinzugesellt haben. Nur in einem der Bruns'schen Fälle war auch das zwischen und über den Nervensträngen liegende Bindegewebe stark verdickt.

v. Recklinghausen hat sich in seiner Monographie der Hautfibrome dahin geäussert, dass der neuromatöse Ursprung der solitären Pachydermatocele mit gleichmässig dichter Beschaffenheit noch zweifelhaft sei. Er ist ferner der Ansicht, dass die Pachydermatocele, welche die Haut in Falten legt, nicht durch Ausbreitung einer neuromatösen Geschwulst bedingt werde, sondern eher als eine neuropathische, d. h. eine mit vasomotorischen Störungen verbundene Erkrankung der Nerven anzusehen sei.

Nach dem in unseren Fällen erhobenen Befunde möchten wir die Ansicht aussprechen, dass es Fälle giebt, in denen multiple Fibrome in einem Nervengebiet durch eine Verbreitung der Bindegewebswucherung auf andere Gewebe der Haut nicht nur zur Bildung grosser rundlicher Tumoren, sondern zu diffus ausgebreiteten, sowie zu lappige Hautfalten bildenden Elephantiasisformen führen können, und es ist wohl möglich, dass einzelne der von Virchow, Pollock, Mott, Billroth, Schüller, Walther, Ferrol, Hecker und Anderen beschriebenen Fälle hierher gehören.

Im Verlauf der Entwickelung elephantiastischer Hauthypertrophieen werden sehr häufig erysipelähnliche Entzündungen beobachtet, und es wird auch in der Krankengeschichte des vorliegenden Falles solcher Erscheinungen Erwähnung gethan. Diese Entzündungen werden vielfach kurzweg als Erysipele bezeichnet, und es wird angenommen, dass ihre häufige Wiederkehr die Ursache der elephantiastischen Wucherung sei. Wir sind der Meinung, dass es sich in Fällen wie der vorliegende nicht um wahre durch Kokken verursachte Erysipele handelt, und wir glauben, dass hier eher neurotische oder

neuroparalytische Congestionen im Spiele sind, welche im Gebiete der erkrankten Nerven auftreten. Wiederholen sich dieselben sehr häufig, so ist es nicht unwahrscheinlich, dass ihnen auch ein Einfluss auf die Hautgewebe zukommt und sie zum Theil die Ursache der Ausbreitung der Wucherung sind. Damit soll natürlich nicht gesagt sein, dass bei neuropathischer Elephantiasis nicht auch wirkliche Erysipele und andere infectiöse Entzündungen auftreten können, namentlich, wenn sich irgendwo Excoriationen gebildet haben. Dass bei der erworbenen Elephantiasis häufig sich wiederholende Entzündungen eine wesentliche Ursache der Gewebswucherung sind, ist wohl nicht nöthig noch besonders hervorzuheben.

Der fünfte Fall, bei welchem die Elephantiasis namentlich die Unterschenkel betraf und eine vollkommen diffuse Ausbreitung zeigte, gehört nach der histologischen Untersuchung nicht in das Gebiet der Elephantiasis neuromatosa, muss vielmehr der Elephantiasis lymphangiectatica zugezählt werden. Das Auffälligste bietet hierbei die starke Entwickelung des Lymphgefässsystemes, welches einen grossen Theil der Masse des Corium bildet und sich zugleich durch seine regelmässige Vertheilung im Cutisgewebe auszeichnet. Das zwischen den Lymphgefässen gelegene Hautgewebe ist hypertrophirt, dabei aber weit zellärmer als bei der von Neurofibromen ausgehenden Elephantiasis. Das subcutane Gewebe zeigt den Charakter eines ödematösen Bindegewebes, dessen Zellen gewuchert und danach gegen die Norm vermehrt sind.

Die Genese der vorliegenden Elephantiasis, die in der Jugend ohne äussere Veranlassung sich allmählich entwickelte, macht es im höchsten Grade wahrscheinlich, dass die letzte Ursache derselben in einer ererbten pathologischen Constitution der Haut zu suchen ist. Da sich kein Moment nachweisen liess, welches die Entstehung der Lymphangiectasie in einer zuvor gesunden Haut hätte verursachen können, so muss man annehmen, dass die Haut in der Entwickelungsperiode einen pathologischen Bau erhielt. Wahrscheinlich war schon vor der wahrgenommenen Schwellung des Beines eine Ektasie der Lymphgefässe der Haut der Unterschenkel vorhanden, und was sich weiterhin anschloss, war nur eine Weiterentwickelung dieses Zustandes, zu der sich dann noch eine Hyperplasie des Corium und des subcutanen Bindegewebes, verbunden mit einer starken Durchtränkung desselben mit Lymphe, hinzugesellte.

Wir möchten danach den vorliegenden Fall den Fällen anreihen,

wie sie Busch[1]), Fischer[2]), Bryk[3]), Holmes[4]), Quincke[5]), Langhans[6]) und Andere beschrieben haben.

In dem von Busch beschriebenen Fall war der linke Fuss schon bei der Geburt dicker als der rechte. Vom siebenten Jahre an traten wiederholt Erysipele auf, und es entwickelte sich eine bis zur Mitte des Oberschenkels reichende Elephantiasis. Fischer beobachtete eine lymphangiectatische Schwellung beider Beine und des Penis bei einem vierzehnjährigen Knaben, bei dem der Process sich im siebenten Jahre bemerkbar machte. Holm beschreibt einen Fall, wo sich bei einem zwei und einhalbjährigen Knaben eine Anschwellung des rechten Beines entwickelte. Im siebenten Jahre waren das Bein und die äusseren Genitalien angeschwollen, es traten am Penis und Scrotum Bläschen sowie Lymphorrhoe auf und es entwickelte sich eine Hypertrophie der Haut und des Unterhautbindegewebes. Langhans sah eine diffuse Lymphangiectasie mit Hypertrophie des Bindegewebes an einer unteren Extremität bei einem Kinde von 7 Monaten.

Aehnliche Beispiele liessen sich in der Literatur wohl noch zahlreiche auffinden. So kann man zum Vergleich sehr wohl auch die verhältnissmässig häufig vorkommenden Fälle von Makroglossie und Makrocheilie heranziehen, die ja ebenfalls durch eine pathologische Entwickelung des Lymphgefässsystemes, zu der sich eine Hypertrophie des Bindegewebes hinzugesellen kann, ausgezeichnet zu sein pflegen.

---

1) Arch. f. klin. Chir. XIII.
2) Mittheil. a. d. chir. Klinik zu Breslau 1880.
3) Arch. f. klin. Chir. XXIV 1875.
4) Systeme of Surgery.
5) Dtsch. Arch. f. klin. Med. XVI.
6) Virch. Arch. 75. Bd.

VIII.

Experimentelle Untersuchungen

über die

Regeneration der Drüsengewebe.

Erster Theil.

Untersuchungen über die Regeneration des Lebergewebes.

Von

Dr. W. v. Podwyssozki jun.

Inhalt.

Seite

1) Geschichtlicher Ueberblick über die Lehre von der Regeneration der Drüsen mit besonderer Berücksichtigung der Regeneration des Leber- und des Nierengewebes 264

2) Untersuchungs-Methoden 282

3) Die Regeneration des Lebergewebes.

A. Weisse Ratte und Katze.

1. Vorbereitungsperiode und erste Stadien der regenerativen Wucherung 291
2. Theilung der Leberzellenkerne und der Leberzellen 295
3. Folgen der Wucherung der Leberzellen . . . 307
4. Regenerations-Vorgänge am Gefäss-Endothel und an den Bindegewebszellen 312
5. Regenerative Wucherung der Gallengangs-Epithelien und deren Umwandlung in Leberzellen . . 315
6. Die Bedeutung der Regeneration der Leberzellen und der Gallengangs-Epithelien für die Heilung von Leberwunden 325

B. Meerschweinchen und Kaninchen.

1. Regeneration der Leberzellen 331
2. Der Uebergang des Zellkernes aus dem Ruhezustand zur mitotischen Umwandlung 335

Seite

3. Wucherung der Gallengangs-Epithelien und Neubildung der Gallengänge. — Bildung der Vasa aberrantia. — Weiteres Schicksal der neugebildeten Gallengänge 338

C. Ueber einige chromatinartige Gebilde in dem Protoplasma der Leberzellen. Prochromatin 345

Nachschrift 350

Erklärung der Abbildungen 351

Einleitung.

Während die Lehre von der Regeneration der Muskeln, der Sehnen, der Nervenfasern und der Epithelien der äussern Haut und der Schleimhäute schon eine umfangreiche Literatur aufweist, ist dieselbe für die Drüsenepithelien bis jetzt verhältnissmässig wenig bearbeitet worden.

Es lag daher nahe, an Hand der modernen Untersuchungsmethoden, insbesondere mit Hülfe der Fixirung der Kerntheilungsfiguren, welche das anatomische Geschehen der regenerativen Vorgänge zu verfolgen gestatten, die Regeneration der Drüsen unter pathologischen Bedingungen einer einlässlichen Bearbeitung zu unterziehen. Diese Aufgabe schien mir um so lohnender, als von vornherein die Regenerationsfähigkeit der in Frage stehenden Gewebe auf Grund der klinischen Erfahrungen unzweifelhaft erscheinen musste.

Nach dem ursprünglichen Plane sollte die vorliegende Arbeit über die Regeneration der Leber-Epithelien handeln; später aber hat sich dieselbe auch auf die Untersuchung der Regeneration der Nieren-Epithelien, sowie der Epithelien der übrigen Drüsen-Typen, nämlich der Schleimdrüsen, der serösen Drüsen und der Talgdrüsen erstreckt. Als Beispiel dienten für ersteren die Infraorbitalis, Parotis und Submaxillaris; für die letzteren die Meibom'schen Drüsen. Das Hauptgewicht indessen habe ich auf die Durchforschung der Regenerationsvorgänge in der Leber gelegt, entsprechend der grossen Bedeutung, welche diese Frage in theoretischer und praktischer Beziehung für die innere und äussere Medicin in Anspruch nehmen darf.

Ein gedrängter Ueberblick über die bisherigen, so vielfach wechselnden Anschauungen in Betreff der regenerativen Vorgänge und der Heilungsprocesse an den Drüsen dürfte am ehesten geeignet sein, den wenig befriedigenden heutigen Stand dieser Lehre darzulegen und den Versuch, die offenbaren Lücken derselben durch neue Experimentaluntersuchungen nach Kräften auszufüllen, als vollauf gerechtfertigt erscheinen zu lassen.

1) Geschichtlicher Ueberblick über die Lehre von der Regeneration der Drüsen mit besonderer Berücksichtigung der Regeneration des Leber- und des Nierengewebes.

Die ersten Nachrichten in der Literatur über die Heilung der Leberwunden beim Menschen sind von HILDANUS [1]) mitgetheilt. An Hunden hat ZAMBECARRI [2]) schon im XVII. Jahrhundert die Heilung von Leberwunden experimentell untersucht.

In der physiologischen und pathologischen Literatur der Zeit vor der Zellenlehre finden sich einzelne makroskopisch durchgeführte Beobachtungen, aus welchen man schliessen kann, dass die betreffenden Autoren in der That eine Regeneration des Epithels der Drüsengänge unter der Hand hatten. Schon im Jahre 1819 untersuchte MÜLLER [3]) die Heilung der Wunden der Ausführungsgänge von Drüsen und beobachtete unter Anderem (bei Hunden und Katzen) einige Male die Reproduction des Lumens des durchgeschnittenen Ductus Whartonianus, des Vas deferens und des pankreatischen Ganges; er erschliesst die Neubildung der durchschnittenen Ausführungsgänge aus dem Umstande, dass eingespritztes Quecksilber ungehindert in dieselben eindrang [4]). Aehnliche Beobachtungen finden sich bei BRODIE [5]), welcher die Reproduction des Duct. choledochus beschrieben hat, ferner bei TIEDEMANN und GME-

1) Centur. 2. Observat. 34. pag. 110.

2) Esperienze intorno a diverse viscere tagliate a diversi animali. Firenze 1680. Leider konnte ich diese interessante Arbeit nicht beschaffen.

3) J. A. MÜLLER, De vulneribus ductuum excretoriorum decolorum. Diss. Tübinguae. 1819.

4) So z. B. das Resultat seines IX. Experiment's: . . . . . dextrae glandulae (submaxillaris) ductus perfecta cicatrice junctus erat, glandula sana, et suscepta ab orificio injectio optime successit, nullo a cicatrice hydrargyro illato impedimento (p. 10).

5) Quarterly Journal of Science and Arts. 1823. Jan.

LIN [1]), welche genaue Mittheilungen über die Wiederherstellung des Ductus choledochus und des Ductus Wirsungianus machen. Die letztgenannten haben einmal beim Hunde die Regeneration des Ductus Wirsungianus 11 Wochen nach seiner Unterbindung und drei Mal die Reproduction des Ductus choledochus, 10, 15 und 26 Tage nach seiner Unterbindung gesehen. Die Zeit der Wiederherstellung wurde durch das Verschwinden der Gelbsucht bestimmt. Die Section bestätigte in allen Fällen die Vermuthung; an den Stellen, wo die Ligaturen angelegt worden waren, zeigte sich ein verengtes Lumen mit verdickten Wandungen. Die Erklärung des Processes der Wiederherstellung, welche die genannten Autoren geben, stimmt sehr gut mit den anatomischen Befunden und mit den Grundsätzen der damals herrschenden Humoralpathologie überein, nach welcher als Material und Quelle der Regeneration und Wundheilung die „plastische Lymphe" dienen sollte. Sehr charakteristisch für die Lehre der Humoralpathologie von der Regeneration im Allgemeinen, und von der Reproduction der Ausführungsgänge insbesondere sind folgende Stellen: „Die in Folge der eingetretenen Entzündung ausgeschwitzte Lymphe hatte sich um die angelegte Ligatur ergossen, und hatte den durch die Ligatur oder selbst durch die Trennung des Gallengangs aufgehobenen Zusammenhang wieder hergestellt. Nachdem die Ligatur abgefallen war, bildete die fester gewordene ausgeschwitzte Lymphe einen neuen Kanal, durch welchen die Galle aus dem unterbunden gewesenen Stück des Gallenganges in das andere offen gebliebene Stück fortgeleitet und in das Duodenum ergossen wurde" [2]).

Es braucht nicht weiter hervorgehoben zu werden, dass die gegebene Erklärung mit unseren heutigen Anschauungen sich nicht vereinigen lässt; immerhin bleibt diesen Autoren das Verdienst, die Neubildung der Drüsenausführungsgänge grob-anatomisch sichergestellt zu haben, und von unserem heutigen Standpunkt aus wird man die folgende kritische Bemerkung von DEMARQUAY [3]) gegenüber TIEDEMANN und GMELIN, „dass in diesen Fällen man nicht das Recht hatte von einer wirklichen Regeneration zu sprechen, sondern dass eine Narbenheilung vorlag", nicht gerechtfertigt finden.

---

1) F. TIEDEMANN und L. GMELIN, Die Verdauung nach Versuchen. 1826. Bd. I. pag. 29, 30. Bd. II. Vers. II. pag. 10; Vers. VI. p. 21, 22; Vers. VII. pag. 23, 24.

2) Op. cit. p. 40. Bd. II.

3) J. N. DEMARQUAY, De la regeneration des organes et des tissus. Paris. 1874. pag. 34.

Auf unsere neueren mikroskopischen Ergebnisse gestützt können wir im Gegentheil bestätigen, dass in solchen Fällen der Ausführungsgang wirklich durch regenerative Wucherung des Epithels wiederhergestellt wird.

Noch mehr nähert sich den gegenwärtigen Ansichten die Beschreibung von KLENCKE [1]), welcher in Verbindung mit BEHRENS die Wiederherstellung des unterbundenen Ductus Wirsungianus beobachtete. Als einer von den letzten, aber immer noch hartnäckigen Vertheidigern der sinkenden Humoralpathologie kann sich KLENCKE in der Erklärung des Processes der Wiederherstellung des Ganges nicht von dem Gedanken der Betheiligung der „plastischen Lymphe" frei machen, aber unbemerkbar für ihn selbst und, wie es scheint, sogar gegen seinen Willen unterliegt er dem Einflusse der aufstrebenden Lehre von der Zelle. „Die mikroskopische Untersuchung, sagt er, zeigte an dieser Stelle äusserlich Zellgewebe, innerlich Schleimhaut, welche unverkennbar mit Cylinderepithelium bedeckt erschien." Diesen Worten gemäss wäre also KLENCKE der Entdecker der Regeneration des Epithels der Ausführungsgänge; leider aber kann dieses nicht angenommen werden, weil die obigen Sätze in Widerspruch mit einer anderen Stelle in demselben Werke KLENCKE's stehen, wo er vollkommen die neue Lehre von der Zelle und ihre Bedeutung in der Pathologie in Abrede stellt, indem er sagt: „Ueberhaupt bin ich hier ganz der Ansicht von MANDL (1840), dass man die Kügelchen in verschiedenen normalen und pathologischen Producten für identisch, d. h. zunächst für sphärisch gerinnendes Plasma zu halten habe" (l. c. Vorwort).

Wenn wir noch die Beobachtungen von LEVRET und LASSAIGNE [2]) über die Wiederherstellung des Gallenganges nach seiner Unterbindung, sowie die Beschreibungen von ANDRAL [3]), FORSTER [4]) und SEBASTIAN [5]) über die Regeneration ganzer Darmzotten nach der Heilung von Darmgeschwüren beim Menschen, erwähnen, so dürfte alles aus der älteren Literatur, was irgend welchen Zusammenhang mit der Regeneration des Drüsengewebes besitzt, zusam-

---

1) H. KLENCKE, Physiologie der Entzündung und Regeneration in den org. Geweben. Leipzig. 1842. p. 228.

2) Nach KLENCKE; op. cit. p. 229.

3) ANDRAL, Précis d'anatomie pathologique. Vol. I. p. 452.

4) FORSTER, Regeneration von Darmzotten. (Nach DEMARQUAY).

5) SEBASTIAN, Ueber die Reproduct. der Schleimhäute, Joh. Müller's Arch. Jahrg. 1835. p. 609.

mengestellt sein. Obschon das Wort „Regeneration“ in dieser Periode bereits vielfach benutzt wurde, so war es doch immer mit den Vorstellungen über die Heilung der Wunden und über die Reproduction abgetrennter Theile durch Organisation der „plastischen Lymphe“ vermischt. Der richtigen Auffassung über die Regeneration, d. h. über den feineren anatomischen Vorgang bei derselben fehlten die Kenntnisse über den zelligen Aufbau der Gewebe und Organe. — Die seit der Mitte dieses Jahrhunderts mehr und mehr zur Geltung kommende cellulare Pathologie blieb auffallend lange ohne Einfluss auf die Frage von den Regenerationsvorgängen in den Drüsen. In der umfangreichen Literatur, welche sich mit den regenerativen Vorgängen an den verschiedenen Geweben beschäftigt, findet man in dem Zeitraum von 35—40 Jahren keine einzige Untersuchung, welche sich mit vollem Bewusstsein die Aufgabe gestellt hätte, speciell die Regeneration an Drüsen experimentell zu verfolgen. Die Ansichten, welche die Pathologen über diesen Punkt, insbesondere über die Regeneration der Leber und Niere äusserten, beruhten mehr auf theoretisirenden Erwägungen, als auf thatsächlichen Untersuchungsergebnissen. — So wurde z. B. vielfach die Analogie mit der unzweifelhaft vorhandenen Regeneration des Epithels der Schleimhaut und der äusseren Haut herbeigezogen, welches im genetischen Zusammenhang mit dem Drüsenepithel steht. Ferner verwies man auf gewisse klinische Beobachtungen, wie z. B. die Wiederherstellung der Function der Nieren nach einer acuten Nephritis, welche mit ausgesprochenem Epithelverlust verlief. Zahlreiche Autoren stellten in anatomischer Beziehung das Vorkommen von zwei- und mehrkernigen Drüsenzellen, sowie die Vergrösserung des Kernes und der Zelle, als beweisend für regenerative Vorgänge in den Drüsen dar. Dies gilt namentlich für die acute Leberatrophie (Waldeyer, Klebs, Zenker) sowie für einige Fälle von partieller Hypertrophie der Leber, und besonders für die parenchymatösen Entzündungen der Leber, des Pancreas und der Speicheldrüsen in der Reconvalescenz nach verschiedenen, besonders typhösen Infectionskrankheiten (C. E. Hoffmann [1]), Frerich's [2]), Friedreich [3])). Zwar äusserten sich in Bezug auf die letztgenannten Vor-

1) Untersuchungen über die pathologisch-anatomischen Veränderungen der Organe beim Abdominaltyphus. Leipzig. 1869.

2) Klinik der Leberkrankheiten. Bd. II. Art. Hypertrophie. Braunschweig. 1861. 2. Auflage.

3) Ueber multiple knotige Hyperplasie d. Leber und Milz, Virch. Arch. Bd. 33.

gänge mehrere Autoren dahin, dass es sich nicht um eine echte Regeneration der Drüsenzellen handle, sondern um eine Neubildung derselben aus weissen Blutkörperchen (Axel. Key), oder die Deckung des Verlustes an Epithelien wurde dem Bindegewebe zugeschrieben (Rindfleisch, Groeninger [1]). Nach der herrschenden Anschauung indessen regenerirte sich das Drüsenepithel durch Hyperplasie und Wucherung, indem für die meisten Autoren der Process der Kerntheilung (nach Remack'schem Schema) „in allen Uebergängen evident war."

Nicht wenige Autoren hielten mit ihrem Urtheil über die Regeneration der Drüsen zurück. Bei Uhle und Wagner [2]) findet sich z. B. folgende Bemerkung: „Die Regeneration von Drüsenzellen ist im Speciellen noch nicht sicher erwiesen, aber für einzelne Drüsen (Schleimdrüsen, Nieren) sehr wahrscheinlich" [3]).

Eine auf directe Beobachtung sich gründende Entscheidung konnte nur auf Grund der modernen Lehre von der Karyokinese (Schleicher) oder Karyomitose (Flemming) erbracht werden.

Trotzdem, dass diese neue Richtung der Untersuchung während ihrer nunmehr zehnjährigen Entwickelung verhältnissmässig spät auf pathologischem Gebiet fruchtbar gemacht worden ist, hat sie doch schon die wichtigsten Resultate zu Tage gefördert. Es braucht nur erinnert zu werden an die Aufschlüsse, welche sie uns verschafft hat in der Frage nach der Rolle, welche die verschiedenen Gewebsarten bei entzündlichen Ernährungsstörungen zu spielen berufen sind. Allerdings haben die verschiedenen Gewebe bis jetzt sehr unregelmässige Bearbeitung gefunden. Die Untersuchungen von Ostry [4]), Beltzow [5]), Simanowsky [6]), Buschansky [7]), Bocken-

---

1) Ueber Regeneration der Gewebe des menschlichen Körpers. I.-Diss. Berlin 1874. p. 10.

2) Handbuch d. allgem. Pathologie. pag. 594. Jahr 1874.

3) Literaturangaben über die Neubildung von Gallengängen bei verschiedenen Leberkrankheiten finden sich in den nächsten Capiteln.

4) J. Ostry, Ueber Karyokinese in entzündlichen Neubildungen der Haut des Menschen, Prag. Zeitschr. d. Heilk. Bd. IV. 1883.

5) A. Beltzow, Zur Regeneration des Epithels der Harnblase, Virch. Archiv. Bd. 97. 1884.

6) N. Simanowsky, Ueber die Regeneration des Epithels der Stimmbänder. Arch. f. microscop. Anatom. Bd. 22. 1883.

7) L. Buschansky, Patholog.-anat. Veränderungen bei der Heilung d. Trachea-Wunden (Russisch). Diss. S. Petersb. 1884.

DAHL [1]), NUSSBAUM [2]), TIZZONI [3]), KLEMENSIEWICZ [4]), GIOVANNINI [5]), KRAFFT [6]) und PETERS [7]) haben gezeigt, dass unter pathologischen Bedingungen die Regeneration des Epithels der Harnblase, der Stimmbänder, der Cornea, des Stratum Malpighii der Haut, sowie die Regeneration der Knorpelzellen und der Osteoblasten durch die karyomitotische Theilung zu Stande kommen.

Sehr mangelhaft hingegen sind unsere Kenntnisse in dieser Richtung, soweit es sich um eine echte Regeneration an den Drüsen handelt, d. h. um einen Wiederersatz des specifischen Drüsenparenchyms nach zerstörenden Einflüssen. Die Angaben, welche GOLGI [8]) und NAUWERCK [9]) über Mitosen bei nephritischen Processen machen, sind wohl nur theilweise für die Frage der Regeneration im engeren Sinne zu verwerthen. Diejenigen Autoren (COLLUCI [10]), PISENTI [11]) andererseits, welche experimentell den Regenerationsprocess in der Leber und in den Nieren untersuchten, sind zu negativen Resultaten betreffs der Kerntheilungsfiguren gekommen.

Es unterliegt keinem Zweifel, dass diese Lücken in der Pathologie der Drüsen im engen Zusammenhange mit unseren noch sehr unvollkommenen Kenntnissen über den Vorgang der physiologischen Regeneration der Drüsenzellen, resp. über ihren Verbrauch während der Secretion stehen. Trotz der Konstatirung karyomitotischer Theilungsfiguren im normalen Zustand — in dem Pankreas des Hundes (GAULE [12]), in der Leber des Schweines (PFITZNER [13]), in

1) A. BOCKENDAHL, Ueber die Regeneration des Trachealepithels, Arch. f. micr. Anat. Bd. XXIV. 1885.

2) M. NUSSBAUM, Regeneration d. Epith. d. Cornea, Sitzungsberichte d. niederrheinisch. Ges. f. Nat. und Heilkunde. 1882, 1883. (Nach PETERS.)

3) G. TIZZONI, La physio-pathologie de l'epithelium pavimenteux stratifié étudié dans le mal perforant plantaire, Arch. ital. d. Biologie. Tom. VI. 1884.

4) R. KLEMENSIEWICZ, Karyokinese in den fixen Hornhautzellen bei Entzündung. Centralbl. f. d. med. Wissenschaft No. 11. 1884.

5) J. GIOVANNINI, Cariocinesi delle cellule dello strato di Malpighi in alcune lesioni pathologiche ed exper., Gaz. degli ospitali. 1885. III. 15. (Nach dem Referat in d. „Fortschritte d. Medicin". No. 17. 1885.)

6) E. KRAFFT, Zur Histogenese des periostalen Callus. Beiträge z. path. Anat. und Pathol. von Ziegler und Nauwerck. 1884. Heft I.

7) A. PETERS, Ueber die Regeneration des Epithels der Cornea. Diss. Bonn. 1885.

8) 9) 10) 11) Sehe weiter unten.

12) J. GAULE, Kerntheilung im Pancreas des Hundes, Arch. f. Anatomie und Phys. von His u. Braune. 1880.

13) W. PFITZNER, Beobachtungen üb. weit. Vorkom. d. Karyokinese, Arch. f. micr. Anat. Bd. XX. 1882. p. 142.

den Pepsindrüsen und den Lieberkühn'schen Drüsen (Glinsky [1]), Trinkler [2]), Flemming [3])), in den Epithelien der Leber und in den Gallengängen (Lawdowsky [4]), können wir doch nicht mit Sicherheit sagen, in welchem Zusammenhange diese Theilungsfiguren mit der physiologischen Thätigkeit der Secretionszellen stehen. Curt Schmidt [5]), welcher eine specielle Untersuchung über Kernveränderung in den Secretionszellen unternommen hat, kommt zu dem Schluss, dass in der Parotis (Hund und Kaninchen) an dem Kerne nie Theilungsfiguren auftreten, auch wenn reichliche Mengen eiweissreichen Secretes bei künstlich erzeugter Thätigkeit der Drüsen gebildet werden. Bizzozero und Vassale [6]), welche vorgeschlagen haben, die Drüsen je nach dem Vorkommen von Kerntheilungsfiguren in zwei Gruppen einzutheilen, zählen die Leber, das Pankreas, die Nieren, die Parotis, Submaxillaris, die Schleimdrüsen und serösen Drüsen der Zunge, bei verschiedenen Thieren, zu den Drüsen, in welchen sich sehr spärliche oder gar keine karyokinetische Figuren finden.

Schon nach den Ergebnissen, welche heutzutage im Besitze der Physiologie und Pathologie stehen, wird es klar, dass zwischen der physiologischen Regeneration, resp. dem Verbrauch und der Neubildung des secernirenden Materials der Drüsenzellen und zwischen der pathologischen Regeneration sehr wenig Gemeinschaft besteht. Nach Heidenhain, Lawdowski, Hebold, Masanori Ogata, Nussbaum, Langley, Affanassiew, Stöhr, Curt Schmidt, Schiefferdecker, Ellenberger und Hoffmeister und Anderen scheint während der Secretion im normalen Zustande keine wirkliche Regeneration im morphologischen Sinne, resp. eine Neubildung von jungen Zellen durch Proliferation der alten stattzufinden. Es mag dahingestellt werden, ob die unter anscheinend normalen Verhältnissen hie und

---

1) A. Glinsky, Zur Kenntn. d. Baues d. Magenschleimhaut d. Wirbelthiere, Centralbl. f. d. med. Wiss. 1883. No. 13.

2) N. Trinkler, Zur Kenntn. d. fein. Baues d. Magenschleimhaut insb. d. Magendrüsen, Ibid. No. 10.

3) W. Flemming, Ueber die Regeneration versch. Epithel. durch mitotische Zelltheilung, Arch. f. micr. Anat. Bd. XXIV. 1885.

4) Nach einer brieflichen Mittheilung; die erwähnten Mitosen wurden vom Verfasser beim Hunde im Hungerzustande gesehen.

5) Ueber Kernveränderungen in den Secretionszellen. Diss. Breslau. 1882.

6) Ueber den Verbrauch der Drüsenzellen der Säugethiere in erwachsenen Drüsen. Vorl. Mittheil. Centralbl. f. d. med. Wiss. 1885. No. 4.

da nachweisbaren Mitosen vielleicht noch mit einem fortschreitenden Wachsthum der Drüsen in Zusammenhang stehen, oder ob sie als echte Regenerationszeichen gelten dürfen.

Die modernen Untersuchungen über die Regeneration in Drüsen beschränken sich ausschliesslich auf die Leber und auf die Nieren und zwar ist es ein Verdienst der italienischen Forscher, in ihren zahlreichen einschlägigen Arbeiten diesen Organen ihre Aufmerksamkeit geschenkt zu haben.

Bevor ich auf diese neueste Literatur eingehe, möchte ich zunächst anführen, was in früheren Jahren auf dem verwandten Gebiete der traumatischen Entzündungen der Hauptsache nach zu Tage gefördert worden ist, so weit dies für unsere specielle Aufgabe förderlich scheint.

Die erste experimentelle und histologische Untersuchung der traumatischen Leberentzündung und des Heilungsvorganges der Leberwunden ist von Holm [1]) im Jahre 1867 ausgeführt worden. Nachdem derselbe die Leber durch Schnitte oder Einstiche mit dem Messer verletzt oder mit einer Nadel zusammengedrehte Seidenfäden eingeführt hatte, kam er zu folgenden Schlüssen: Die Leberzellen sind empfindlicher gegen gewisse Reize als die Zellen des Bindegewebes und können nicht nur in Fettkörnchenzellen, sondern auch in Fasern sich umwandeln. Die Leberzellen liefern also selbst einen Theil des Materiales für das faserige Narbengewebe. Eine andere Metamorphose der Leberzellen ist ihr Uebergang in sogenannte Granulationszellen. Ausserdem erwähnt Holm sehr grosse, rundliche Zellen, in denen man Kerntheilung wahrnimmt und beschreibt das bekannte Schema der Remack'schen Zelltheilung mit Einschnürung usw.

Interessanter ist die an und für sich ganz richtige Beobachtung Holm's, dass in der Umgebung der Wunde, „neben den grossen Leberzellen man auch Haufen von kleinen vollständig getheilten Leberzellen findet, welche einkernig sind und zwischen welchen man, im Vergleich mit ihrer Umgebung, wenig Capillaren erkennt".

Sieht man ab von der nicht zutreffenden Vorstellung von dem Uebergang der Leberzellen in Fasern, so muss die Untersuchung Holm's als sehr wichtig bezeichnet werden, weil er zuerst zeigte,

---

1) F. Holm, Experimentelle Untersuchungen über die traumatische Leberentzündung. Sitzungsberichte d. Wien. Akademie. Bd. LV, Heft III, Abthl. 2. 1867.

dass die Leberzellen eine grosse Empfindlichkeit gegen die traumatischen Einflüsse besitzen. Die Arbeit Holm's gab Anstoss zu einer Reihe von ähnlichen Untersuchungen. Schon im folgenden Jahre 1868 erschienen fast gleichzeitig zwei Arbeiten von Koster und Joseph, worauf in chronologischer Reihenfolge die Untersuchungen von Hüttenbrenner (1869), Ludw. Mayer (1872), Froelich (1874), Uwersky (1875), Terillon (1875), Hofmeier (1876), Buffalini (1878) und Tillmanns (1879) kamen. In allen diesen Untersuchungen spiegeln sich die Anschauungen über die Entzündung und Betheiligung der verschiedenen Gewebe bei derselben wieder, wie sie in den jeweiligen Perioden gerade herrschend waren. — Holm steht noch vollkommen unter dem Einfluss der Virchow'schen Lehre und lässt seine Granulationszelle aus den Leberzellen hervorgehen. Die folgenden Autoren lassen sich von der Cohnheim'schen Entzündungslehre fortreissen, so dass man den Leberzellen selbst nur eine untergeordnete Aufmerksamkeit widmet und man nur die passiven Veränderungen berücksichtigt, welchen die Leberepithelien unter traumatischen Einwirkungen unterliegen. Koster[1]) verneint jeden Uebergang von Leberzellen in Eiterzellen und lässt die letzteren aus emigrirten Leucocyten bestehen. Was die zweikernigen Leberzellen betrifft, so bestätigt Verfasser diesen Befund, drückt sich aber ganz entschieden aus: „Man sieht in den Leberzellen einen oder zwei Kerne, keineswegs aber eine Kerntheilung oder Vermehrung."

Joseph[2]) wendet sich namentlich gegen die Schlüsse von Holm; er zieht vorzüglich die Veränderungen des Bindegewebes der Leber bei der mechanisch oder chemisch erzeugten Leberentzündung in Betracht. Die Spindelzellen und Fasern, welche nach Holm von Leberzellen herstammen sollen, stehen nach Joseph in continuirlichem Zusammenhange mit dem interacinösen Bindegewebe. Am 4.—5. Tage nach der Aetzung bemerkt man an der Peripherie des Entzündungsherdes eine graue oder gelblichweisse Masse, die Ausläufer in das Centrum des eingeschmolzenen Lebergewebes hineinsendet. Der Defect ist nach einer gewissen Zeit durch Narbengewebe ausgefüllt. Die Leberzellen selbst gehen zum Theil zu Grunde, ein anderer Theil geräth in einen pathologischen Zustand von Verfettung oder von „Erblassen". Sehr viele führen doppelte Kerne, zu-

1) Koster, Untersuchungen über die Entzündung und Eiterung in der Leber. Centralbl. f. d. med. Wiss. 1868. No. 2. Januar.

2) H. Joseph, Ueber den Einfluss chemischer und mechanischer Reize auf das Lebergewebe. Diss. Berlin. 1868.

weilen findet man auch bisquitförmige Einschnürung eines Kernes; „nie aber", sagt Joseph, „habe ich an der Zelle selbst Zeichen einer Vermehrung durch Theilung erblickt."

Zur Vertheidigung der Ansichten Holm's, welche von den beiden letzten Verfassern als unrichtige hingestellt wurden, erschien aus demselben Institut (Wien) eine kurze Abhandlung von Hüttenbrenner [1]). Gemäss seinen Untersuchungen bestätigt Verfasser Holm's Befund über die spindelförmige Streckung der Leberzellen und nimmt an, dass das nächste Motiv der Streckung ein mechanisches sei. Schon nach 12 Stunden waren um eine Nadel spindelförmige Leberzellen gelagert. Diese sind nichts anderes als metamorphosirte und mechanisch abgeplattete Leberzellen, was er damit ausser Zweifel zu stellen sucht, dass er ähnliche abgeplattete Leberzellen auch an der ausgeschnittenen Leber, in welche eine Nadel eingestossen wurde, rings um den Stichkanal gelagert sah. Die Vertheidigung geht indessen zu weit, insofern Hüttenbrenner den Uebergang von Leberzellen in Fasern aufrecht erhält (p. 370).

Mayer [2]), Frölich [3]), Uwersky [4]), Hofmeier [5]), Buffalini [6]) leugnen jede active Theilnahme der Leberzellen an dem entzündlichen Process und beschäftigen sich hauptsächlich mit der Frage über die Natur der Narbenbildung; nach ihnen entstehen die bindegewebigen Fasern der Narbe theils aus den Bindegewebszellen, theils aus den wandernden Blutzellen. Nur Terillon [7]), welcher zuerst experimentell Contusionen an der Leber erzeugte, leitet das Bildungsmaterial der Lebernarbe von einer ganz anderen Quelle ab, nämlich von den Endothelzellen des Peritoneum, welche wuchern,

---

1) A. Hüttenbrenner, Ueber die Gewebsveränderungen in der entzündeten Leber, Arch. f. mikr. Anat. Bd. V. 1869 und Studien aus d. Institut f. exp. Path. von Stricker. 1869.

2) Ludw. Mayer, Die Wunden der Leber und Gallenblase; Cap. Patholog. Anatomie. München 1872.

3) C. Frölich, Untersuchungen zur Histologie der traumatischen Leberentzündung. Diss. Halle 1874.

4) A. Uwersky, Zur Frage über die traumatische Leberentzündung, Virch. Arch. Bd. 63. 1875.

5) J. Hofmeier, Ueber Leberrupturen und ihren Heilungsprocess. Diss. Greifswald 1876.

6) G. Buffalini, Sull' ascesso traumatico del fegato, Lo Sperimentale. 1878. No. 4 und Centralbl. f. Chirurgie. 1879. No. 19.

7) Terillon, Étude expérimentale sur la contusion du foie, Arch. de Physiologie norm. et path. deux. série tome II. 1875.

in die Leberwunde einwandern und zu Narbengewebe sich ausbilden. Die Unrichtigkeit dieser Behauptung wurde von Hofmeier nachgewiesen.

Nach Tillmanns [1]), einem entschiedenen Anhänger der Ziegler'schen Lehre von der Bildung des Bindegewebes aus Leucocyten, sollen die Leberzellen und Bindegewebszellen sich an der Narbenbildung nicht betheiligen, doch „sieht man in einiger Entfernung vom Narbensaum die Leberzellen und die fixen Bindegewebszellen im Zustande lebhafter Kernwucherung" (zweikernige Zellen). Obschon solche und ähnliche microscopische Bilder noch keinen Beweis einer Wucherung der Leberzellen geben, welche so oft auch normal zwei Kerne enthalten, kommt doch Tillmanns zu folgendem Schlusse: „Die oben erwähnten Kernwucherungen der Leberzellen haben wahrscheinlich den Zweck der Regeneration (p. 468)"; und weiterhin: „Es will mir scheinen, als ob auch hier das Protoplasma der farblosen Blutkörperchen als indifferentes Bildungsmaterial verwandt werden könnte, als ob es sich mit den durch Kernwucherungen sich vermehrenden Leberzellen verbinde" (p. 468).

Aus den angeführten Literaturnachweisen ergiebt sich, dass die genannten Autoren über die degenerativen Veränderungen, welche die Leberzellen bei der traumatischen Entzündung erleiden, übereinstimmender Meinung sind. Dagegen gehen sie auseinander in Beantwortung der Frage, ob den Leberzellen bei der Heilung eine active Betheiligung zugeschrieben werden könne. Es muss indessen ausdrücklich hervorgehoben werden, dass thatsächliche beweisende Angaben über eine wirkliche Wucherung auch von den Autoren (Holm, Tillmanns), welche eine solche annehmen, nicht erbracht worden sind, denn das blosse Vorhandensein von zwei Kernen in einer Zelle, oder die Vergrösserung des Kernes ist noch kein Beweis für eine Wucherung; der Befund kommt eben auch unter normalen Verhältnissen vor. Mitosen wurden nicht beobachtet.

Der gleiche Einwand gilt auch gegenüber Thiersch [2]), Klob [3]) und Böttcher [4]), welche die histologischen Veränderungen der trau-

---

1) H. Tillmanns, Experiment. und anatom. Untersuchungen über Wunden der Leber und Niere. Virchow Arch. Bd. 78. 1879.

2) Handb. d. Chirurgie v. Pitha und Billroth. Bd. I. p. 559.

3) J. Klob, Ueber die Rupturen der Leber. Wien 1878. p. 20—21.

4) A. Böttcher, Ein Fall von Stichwunden der Leber nebst einigen Bemerkungen über die traumatische Hepatitis. Petersb. med. Wochenschrift. 1877. No. 42.

matisch verletzten menschlichen Leber beschreiben und von einer üppigen Kernwucherung sprechen.

Eine ganze Reihe von weiteren Angaben über Zellwucherungen der Leber unter verschiedenen pathologischen Zuständen (acute Leberatrophie, Typhus abdomin. etc.) ermangelt ebenfalls des Nachweises der Kerntheilungsfiguren.

Gehen wir nun zu den modernen experimentellen Arbeiten über, welche sich speciell mit der Regeneration des Lebergewebes beschäftigen, so sind hier die Arbeiten von Colucci, Tizzoni, Griffini und Corona anzuführen.

Colucci [1]) (1883) führte seine Untersuchung an 2 Meerschweinchen und 17 weissen Ratten aus; zur Fixirung der histologischen Elemente noch während des Lebens machte er Einspritzungen in die in situ liegende Leber durch die Vena portae und zwar mit 1 % Lösung von Picrin- oder Chromsäure. Nach dem Ausschneiden von keilförmigen Stückchen der Leber sowie nach Schnittwunden wird die Heilung und der Ersatz des Verlustes durch eine Organisation Seitens der aus den ausgedehnten Blutgefässen emigrirten Leucocyten, welche sich in Fasern der Narbe und auch in Leberzellen umwandeln, herbeigeführt. Zu der Annahme einer Umwandlung von Leucocyten in Leberzellen kommt Colucci auf Grund einer Reihe von Umwandlungsstadien zwischen kleinen runden Leucocyten und grossen polygonalen Leberzellen; die letzteren sind anfangs sehr gross, verkleinern sich aber mit der Zeit und nach einem Monate bekommen sie ihre normale Grösse. Die Zweikernigkeit in den durch eine solche Umwandlung neugebildeten Leberzellen kommt durch Theilung des Kernes des Leucocytes zu Stande; doch gelingt es dem Verfasser nicht karyokinetische Figuren zu sehen (senza potersi vedere in precedenza alcuna delle figure cariokinetiche [2])).

Auch abgesehen von der Unwahrscheinlichkeit der ganzen Darstellung, muss hervorgehoben werden, dass die Abbildungen Colucci's keine genügenden Anhaltspunkte für eine derartige Umwandlung geben. Was die Leberzellen in der Nachbarschaft der Verletzung betrifft, so betheiligen sie sich an dem Processe der Heilung und der beschriebenen Regeneration nicht; die unmittelbar an der Wunde

1) Vincenzo Colucci, Richerche sperimentali e pathologiche sulla ipertrofia e parziale rigenerazione del fegato. Bologna. 1883. Memorie dell' Acad. d. Scienze d. Ist. d. Bologna seduta del 11 Febr. Tomo IV. Ser. IV. — Auch in d. Archives italien. d. Biologie, Tome III. 1883.

2) Pag. 17.

sich befindenden Leberzellen gehen immer zu Grunde. Alle seine Beobachtungen formulirt Colucci in folgender These: „La ipertrofia come la rigenerazione del tessuto epatico avvenute tanto per esperimento, quanto per altro processo morboso sono dovute ad organizzazione dei globuli bianchi emigrati, ed alle loro metamorphosi per adattamento diretto, in cellule epatiche e vaso-formative[1]).

Zu ganz anderen Schlüssen kommt Tizzoni[2]), indem er einen Fall von partieller Regeneration beschreibt, welche er nach einer zufälligen Verletzung der Leber des Hundes bemerkt hatte, bei welchem eine Laparotomie gemacht worden war. — Der Hund wurde nach 6 Monaten getödtet. Tizzoni spricht von einer activen Betheiligung der Leberzellen bei der Heilung der Wunde und von einer Neubildung ganzer Züge von Leberzellen, welche in das Bindegewebe der Narbe hineinwachsen. Er kommt zu folgenden hauptsächlichen Schlussfolgerungen:

Die Leberzellen reagiren auf den mechanischen Reiz mit sehr starker Proliferation, nicht nur in der nächsten Umgebung der Verletzung, sondern auch in einer gewissen Entfernung. Die Neubildung der Leberzellen in dem Narbengewebe vollendet sich nach dem Typus der embryonalen Entwickelung (wie sie von Remack angenommen ist), d. h. durch Bildung von soliden Cylindern, welche aus dem die Narbe umgebenden alten Lebergewebe entstehen und in Folge einer sehr lebhaften Proliferation — in attivissima proliferazione — in das Narbengewebe hineinwachsen. Einige von diesen neugebildeten Lebercylindern canalisiren sich, indem die Zellenkerne mit einem Theil des gebliebenen Protoplasma sich — per successive transformazione — in die prismatischen Zellen der Gallengänge umwandeln.

Die Leber, welche Tizzoni untersuchte, hatte den traumatischen Eingriff ein halbes Jahr vorher erlitten; so unumwunden ich auch die Richtigkeit der Beobachtung Tizzoni's, dass neugebildetes Lebergewebe in die bindegewebige Narbe hineinwuchert, anerkenne, so muss doch betont werden, dass Tizzoni nach so langer Dauer der Verletzung nicht wohl in der Lage sein konnte, den näheren Vorgang der Wucherung, insbesondere ihre früheren Stadien zu beobachten. Es klebt deshalb seinen bis in die Einzelheiten gehen-

1) Pag. 32.

2) Uido Tizzoni, Studio sperimentale sulla rigenerazione parziale e sulla neoformazione del fegato, Atti dell' Acad. d. Lincei Vol. XIV. 1883. Seduta del 18 Marzo. — Auch in d. Arch. ital. d. Biolog. Tome III. 1883.

den Angaben hie und da etwas Theoretisirendes an; und auch die beigegebenen Abbildungen vermögen diesen Eindruck nicht ganz zu verwischen, denn die meisten Zellen, welche er als wuchernde Leberzellen bezeichnet, erinnern vielmehr an Riesenzellen, wie ich sie vielfach in der Umgebung der Lebernarbe gefunden habe.

Im folgenden Jahre (1884) publicirte Griffini [1]) in einer vorläufigen Mittheilung die Resultate seiner zahlreichen und systematisch ausgeführten Untersuchungen über die partielle Regeneration der Leber beim Hunde, Kaninchen, Meerschweinchen und beim Frosche. Der Ersatz des Blutcoagulums, welches in der ersten Zeit die Ränder der Leberwunde, nach Exstirpation keilförmiger Stückchen, verklebt, wird von dem wuchernden interacinösen Bindegewebe, sowie von den wuchernden Epithelien der Gallengänge geleistet. In das neugebildete Bindegewebe der Narbe wachsen Zellenausläufer hinein — „des cordons cellulaires pourvus d'un mince canal", — welche in Zusammenhange mit den interacinösen Gallengängen stehen. Die Trabekeln von neugebildeten Leberzellen, welche nach 90—128 Tagen den Ort der früheren Narbe erfüllen, bilden sich alle von diesen Verästelungen der Gallengangzüge, indem das Epithel der Gallengänge sich in Leberzellen umwandelt. In den Zellen der neugebildeten Gänge hat Griffini zuweilen zwei Kerne beobachtet und einige Male auch manche Figuren der indirecten Theilung. Der ganze Process der Regeneration vollzieht sich nach dem Typus der embryonalen Entwickelung im Sinne von Toldt und Zuckerkandl, d. h. mit Bildung von lumenhaltigen Leberzellenschläuchen. Von einer Betheiligung der Leberzellen selbst an dem Processe der Regeneration finden wir bei Griffini keine Erwähnung; der ganze Regenerationsvorgang beschränkt sich nach ihm auf die Proliferation der Gallengänge und auf die Umwandlung von deren Epithelien in kleine Leberzellen. Die vorliegende Mittheilung Griffini's enthält keine Abbildungen, die versprochene ausführliche Arbeit ist, meines Wissens, nicht erschienen.

Die neueste Arbeit von Corona [2]) bestätigt die Ansicht von Tizzoni, dass die Leberzellen auf die mechanische Reizung mit einer

1) L. Griffini, Etude expérimentale sur la régénération partielle du foie. Com. prelim., Archives italiennes de Biologie. Tome V. — Auch im Archivio per le scienze mediche. Vol. VII. N° 18. 1884.

2) A. Corona, Sulla rigenerazione parziale del fegato. Annali univ. d. med. Vol. 267. 1884. Leider habe ich die Originalarbeit nicht bekommen können und musste das Referat in Virchow und Hirsch's Jahresbericht benutzen.

lebhaften Proliferation reagiren, — aber gleichfalls ohne factische Begründung dieser Meinung auf unmittelbare Beobachtung, resp. ohne Fixirung der sich im Theilungsprocesse befindenden Leberzellen. Corona hat bei 5 Hunden Stücke der Leber exstirpirt, 3 von diesen Hunden blieben am Leben und wurden nach 17, 26, 43 Tagen getödtet. Das an den Rändern der Narbe liegende Parenchym befand sich im Zustande „evidenter Proliferation" und war in das Bindegewebe der Narbe in Form von unregelmässigen Anhäufungen sehr grosser Leberzellen und von Leberzellengängen mit Lumen hineingewachsen.

Die vier erwähnten Untersuchungen der italienischen Autoren sind weit entfernt, eine Lösung der Frage nach der Regeneration des Lebergewebes und genaue Kenntnisse über die Art und Weise der regenerativen Vorgänge in der Leber zu geben. Einmal stehen diese Arbeiten mit einander in Widerspruch, indem sie drei Möglichkeiten für die Neubildung der Leberzellen aufstellen — aus den Leucocyten (Colucci), aus den alten Leberzellen (Tizzoni und Corona) und aus den Epithelien der Gallengänge (Griffini), dann liegen diesen zum Theil doch mehr theoretisirenden Erörterungen nicht gerade thatsächliche und eingehende Untersuchungen zu Grunde, welche man als überzeugend bezeichnen könnte.

Was die Regeneration der Nierenepithelien betrifft, so bieten die wenigen Arbeiten, welche derselben in der neuesten Literatur gewidmet sind, ganz genaue Beweise für die durch karyomitotische Theilung unter pathologischen Umständen stattfindende Regeneration derselben. Bei Maas [1]), Simon [2]), Tillmanns [3]), welche zuerst experimentell die traumatische Entzündung der Nieren und den Process der Heilung ihrer Wunden untersucht haben, findet man noch keine Angaben über die Regeneration der Nierenepithelien. Die in manchen Arbeiten über die compensatorische Hypertrophie einer Niere nach Exstirpation der anderen ausgesprochenen Erwägungen und Behauptungen über die Wucherung der Nierenepithelien haben vom Standpunkte der gegenwärtigen wissenschaftlichen Forderungen einen so geringen Werth, wie es auch betreffs der Leber gilt. Grawitz

1) Klinische und experimentelle Untersuchungen über die subcutane Quetschung und Zerreissung der Nieren. Deutsch. Zeitschr. f. Chirurgie. Bd. X.

2) Chirurgie der Nieren. Erlangen, 1871—76.

3) Op. cit.

und Israel [1]), Ribbert [2]), Fortlage [3]) und Andere reden von einer Hyperplasie und Wucherung der Nierenepithelien nicht auf Grund von Kerntheilungsfiguren, sondern gestützt auf verschiedene indirecte Beobachtungen, wie Zunahme des Gewichtes und Vergrösserung der hypertrophischen Niere, Zählen der Zellen und der Glomeruli u. s. w.

Golgi [4]) unternahm als der erste mit Hülfe der Fixationsmittel eine Reihe von Untersuchungen über die compensatorische Hypertrophie der Nieren. Indem er nach verschiedenen Zeiträumen die histologischen Veränderungen der zurückgebliebenen Niere (bei Kaninchen und Meerschweinchen) nach Exstirpation der anderen untersuchte, gelang es ihm, auf Grund des Befundes verschiedener Phasen der Karyomitose, zu beweisen, dass die compensatorische Hypertrophie durch eine Wucherung des Epithels der Kanälchen, sowie der Glomeruli bedingt wird. In einer zweiten, späteren Arbeit, welche mit Abbildungen von Karyomitosen der Nierenepithelien illustrirt ist, theilt Golgi [5]) einen Fall von parenchymatöser Nephritis mit, wo der Kranke, welcher schon im Stadium der Reconvalescenz war, unerwartet an einer Pneumonie starb $1\frac{1}{2}$ Monat nach dem Anfang der Krankheit. Nach der Meinung von Golgi bestand eine evidente Besserung der Nephritis, weil die Menge des Harns immer mehr stieg, das Anasarca wie auch das Eiweiss im Harne sich sehr bemerkbar verminderte. Bei der mikroskopischen Untersuchung der Nieren konnte Golgi eine grosse Anzahl von mitotischen Figuren im Epithel der Kanälchen, sowie der Glomeruli finden. Die sich theilenden Epithelien waren sehr zahlreich: „sono distributo, sagt der Verfasser, a gruppi, anzi di frequente se ne trovano 2—3, a diverso stadio, nella sezione trasversale di un solo canalicolo.“ Da man nach Golgi bei in frischen Stadien zur Section gelangenden Nierenentzündungen keine Kerntheilungsfiguren nachweisen kann, so sieht

---

1) Experim. Untersuch. über den Zusammenhang zwischen Nierenerkrankungen und Herzhypertrophie. Virch. Arch. Bd. 77. p. 215.

2) Ribbert, Ueber comp. Hypertrophie der Nieren. Virch. Arch. 1882. Bd. 88. p. 11.

3) Fortlage, Ueber die compensator. Hypertroph. der Glomeruli bei Nephritis interstitialis. Diss. Bonn 1884.

4) C. Golgi, Sur l'hypertrophie compensative des reins. Arch. italiennes de Biologie. Tome II. 1882 und in Archivio per le scienze mediche. Vol. VI. N° 20.

5) C. Golgi, Neoformazione dell' epitelio dei canalicoli oriniferi. Archivio per le scienze mediche. Vol. VIII. N° 5. 1884.

er in dem Vorhandensein von Mitosen in dem erwähnten Falle den Beweis, dass es sich hiebei um eine Regeneration der Nierenepithelien nach vorgängigem Verluste derselben handle.

In einem Referate dieser Arbeit macht Nauwerck[1]) die Bemerkung, dass er in einem von ihm untersuchten Fall frischer acuter Nephritis, Theilungsfiguren nicht blos an den Epithelien, sondern auch am Endothel der intertubulären Capillaren nachweisen konnte.

Die vorläufige Mittheilung von Petrone[2]) über Neubildung der Kanälchen und der Glomeruli nach destructiven Processen im Nierenparenchyme (Infarcten, Gummata, krebsige und tuberkulöse Bildungen) steht mit unserer Aufgabe in keiner directen Beziehung.

Speciell über die Regeneration des Nierengewebes sind experimentell nur von Pisenti[3]) einige Versuche ausgeführt worden. Er schnitt kleine keilförmige Stückchen des Nierengewebes bei Kaninchen aus und untersuchte den Heilungsvorgang der Wunde in verschiedenen Zeiträumen zwischen 3 und 175 Tagen. Am 9. Tag nach der Operation bemerkte er in der faserigen bindegewebigen Schicht, welche die Ränder der Wunde vereinigte, die ersten Stadien der sich neubildenden Kanälchen und Glomeruli in Form von Anhäufungen von runden und ovalen Elementen; dieselben wachsen, reihen sich aneinander und nehmen das Aussehen von epithelialen Elementen an. Diese zelligen Anhäufungen gehen nach seiner Meinung aus einer Wucherung und Differenzirung des Bindegewebes hervor. In dem Epithel der alten Kanälchen in der Umgebung der Narbe fand Pisenti keine Zeichen von Wucherung und Theilung.

Ein Ueberblick über das mitgetheilte geschichtliche Material zeigt ohne weiteres, dass schon in der Zeit vor der cellularen Auffassung der Anatomie und Pathologie sich einzelne Angaben über die Möglichkeit der Regeneration von Drüsentheilen vorfinden. Die cellulare Pathologie machte auf Grund einer ganzen Reihe von Beobachtungen die Regeneration der Drüsenepithelien, besonders der Leber und der

---

1) Fortschritte d. Medicin. 1884.

2) Petrone, La rigenerazione del fegato e del rene per neoformazione dei loro dutti escretorio. Com. preven., Morgagni 1881. Fasc. 11—12. Nach Pisenti.

3) G. Pisenti, Sur la cicatrisation des blessures du rein et sur la régénération partielle de cet organe. Arch. italiennes de Biologie. Tome VI. 1884.

Niere sehr wahrscheinlich, ohne dieselbe indessen direct beweisen zu können. Auch die neueste Periode der Untersuchung, welche sich auf den Nachweis von Kerntheilungsfiguren gründet, erbrachte bisher den unzweifelhaften Nachweis der Regeneration der Drüsenepithelien ausschliesslich für die Niere. Bei den übrigen Drüsen wurde die regenerative Wucherung bisher nicht nachgewiesen.

2) Untersuchungs-Methoden.

Die vorliegende Arbeit ist ausschliesslich an warmblütigen Thieren gemacht worden, denn es lag mir daran, zur Aufklärung des anatomischen und physiologischen Geschehens bei den in Frage stehenden Processen, wie sie im menschlichen Organismus sich abspielen, beizutragen. Es mussten also diejenigen Thiere benutzt werden, die dem Menschen mehr oder minder nahe stehen, so dass von vornherein auf die Benutzung von Kaltblütern Verzicht geleistet wurde.

Entschiedenen Werth lege ich bei der Behandlung dieser wie überhaupt jeder experimentellen Frage darauf, die Untersuchung nicht etwa an einer Thierspecies vorzunehmen, sondern möglichst zahlreiche Thierarten zu vergleichender Untersuchung heranzuziehen, denn die Intensität und der Verlauf der krankhaften Processe bei den verschiedenen Säugethieren sind so verschieden, dass man nur bei möglichst mannigfacher Anordnung der Versuchsreihen einigermassen die Berechtigung erhält, Schlüsse für das analoge Verhalten beim Menschen zu ziehen.

Für das Studium der regenerativen Vorgänge an der Leber, welches den Haupttheil dieser Arbeit ausmacht, experimentirte ich an vier verschiedenen Thierarten und zwar an der weissen Ratte, an dem Meerschweinchen, Kaninchen und an der Katze. Im Verlaufe der Untersuchung zeigte sich, dass gerade bei diesen vier Thieren der Regenerationsprocess sehr verschieden erfolgte, indem weisse Ratte und Katze einerseits, Kaninchen und Meerschweinchen anderseits sich ähnlich verhielten, wie aus dem speciellen Theil hervorgehen wird.

Die Regeneration des Epithels der Niere habe ich an der Ratte, am Meerschweinchen und am Kaninchen studirt.

Für die Speicheldrüsen und Meibom'schen Drüsen diente ausschliesslich das Kaninchen.

Bei den Untersuchungen an allen Drüsen ist immer das Alter berücksichtigt worden, und die entsprechenden Operationen wurden sowohl an jungen wie auch an erwachsenen Thieren gemacht. Ausserdem ist noch besondere Aufmerksamkeit auf den Ernährungszustand der operirten Thiere verwendet worden. In allen Fällen wurde zur Controlle an Organstücken, die dem betreffenden Versuchsthiere gleichzeitig mit der Operation entnommen wurden, die normale Beschaffenheit jeder Drüse untersucht und mit den microscopischen Veränderungen derselben, nach verschiedenen traumatischen Einwirkungen, verglichen.

Was die Methode betrifft, durch welche die Regenerationsvorgänge in den Drüsen hervorgerufen wurden, so habe ich die traumatischen Verletzungen gewählt; es wurden nämlich Schnitt- und Stichwunden gemacht, ferner Durchführen von Ligaturen, von metallischen Stiften, Compressionen vermittelst einer Pincette und endlich Ausschneiden verschieden grosser keilförmiger Stücke des Drüsengewebes. Je nach der Lage der Drüse musste man vorher entweder eine Laparotomie, oder ein Durchschneiden der Haut und darunter liegender Theile vornehmen. Gegenüber anderen Methoden durch partielle Zerstörung Regenerationsvorgänge an den Geweben hervorzurufen, schien es mir am geeignetsten, die rein mechanischen Verletzungen zu benutzen, weil gerade diese Methode den modernen chirurgischen Eingriffen bei einigen Erkrankungen der Leber und Nieren am nächsten steht, namentlich aber weil man Gelegenheit bekommt, die Heilungsvorgänge der Drüsen- resp. Leberwunden genauer zu studiren. Denn die genaue microscopische Untersuchung der Regeneration nach traumatischen Eingriffen ist im Grunde nichts anderes als ein Studium der Wundheilung. Andere Methoden, wie z. B. die vielfach bei der Untersuchung der Regeneration verschiedener Gewebe benutzte Aetzung mit chemischen Reagentien erwiesen sich für die Drüsen als unbequem und unzweckmässig, denn, wie aus den Arbeiten von Braun [1]) und Joseph [2]), sowie aus meinen eigenen vorläufigen Versuchen ersichtlich, ist die Empfindlichkeit des Leberparenchyms und überhaupt aller drüsigen Gewebe so gross, dass sogar eine Aetzung mit schwach wirkenden chemischen Stoffen in hohem Grade zerstörend auf dieselben wirkt und dass die unter

1) L. Braun, De hepatis cellulis et commutationibus, quas subeant illae quidem reagentibus chemicis tractatae. Diss. Gryphiae, 1858.

2) Op. citat. Vergl. d. geschichtl. Ueberblick.

solchen Umständen mögliche Regeneration der Drüsenzellen selbst sehr unvollkommen und schwach eintritt.

Im Einzelnen waren die Operations-Methoden für jede einzelne Drüse folgende: Behufs Operation an der Leber wurde die Laparotomie unter Anaesthesirung und Narcose mit Chloroform allein, oder mit einem Gemisch von 2 Theilen Aether nach Einspritzung von Morphium (bei Kaninchen) gemacht. Besondere Vorsicht ist bei Narcotisirung der weissen Ratte und des Kaninchens nöthig; doch geht KRAUSE [1]) zu weit, wenn er sagt: „dass Anaesthesierung des Kaninchens mittelst Aether oder Chloroform ganz zu vermeiden sei." Einige Stunden (6—10) vor der Chloroformirung wurde den Thieren die Nahrung entzogen. Meerschweinchen und noch besser Katzen ertragen sehr gut Chloroform. Junge Ratten (3—6 Monate) ertragen Chloroform viel besser als ältere. Die Laparotomie wurde in gut geheiztem (25—28 C.) Zimmer gemacht, um das der Operation folgende Zittern resp. clonische Krämpfe der Thiere (Ratte und Meerschweinchen) zu vermeiden. Die Operation wurde streng antiseptisch ausgeführt mit Hülfe der 3—5% Carbolsäure, $\frac{1}{10}$—$\frac{1}{8}$% Sublimatlösung und Jodoformpulver. Der Haut-, sowie Bauchwandschnitt ist am besten längs der linea alba zu führen, in vielen Fällen vollständig ohne Blutung. Je nach der vorzunehmenden grossen oder kleinen Operation an der Leber wird die Zugangsöffnung in dem Bauchfell erweitert bis zu einer ganz geringen Länge oder bis zur Länge der Hautwunde. In dem hervorragenden und sich mit der Athmung bewegenden Läppchen der Leber macht man den Einschnitt; Stücke der Leber werden am leichtesten herausgeschnitten, wenn man durch centripetal gerichtetes Drücken auf die Bauchdecke und Thoraxwand ein Leberläppchen hervordrängt; es wird mit den Fingern der linken Hand leicht erfasst, während man mit der anderen Hand schnell an dem Leberrande entweder mit einer scharfen Scheere, oder mit einem Scalpel ein kleineres oder grösseres keilförmiges Stück ausschneidet. Die Leberwunde wird sogleich mit Jodoform bestreut und nach einer entsprechend schnellen Stillung der Blutung wird das Leberläppchen in die Bauchhöhle zurückgebracht. Die Blutung der Leberwunde trägt auch bei Herausschneiden ziemlich grosser keilförmiger Stücke den parenchymatösen Charakter, und ist nicht bedeutend, was bei dem geringen arteriellen Druck in diesem Organe

1) W. KRAUSE, Die Anatomie des Kaninchen. 2. Auflage. Leipzig 1884. p. 30.

ganz begreiflich ist; ferner unterliegt die Blutung auch bedeutenden Schwankungen, die abhängig sind von der physiologischen Hyperämie der Leber. Bei den Thieren, denen ein oder zwei Tage die Nahrung entzogen wurde, ist die Leber anämisch, schlaff, sie ragt nicht hervor, wie einige Stunden nach dem Fressen, sondern liegt im Grunde der Bauchhöhle und beim Anschneiden stellt sich in solchem Falle fast keine Blutung ein.

Vor dem Zunähen der Bauchwunde reinigt man noch einmal die schon in der Bauchhöhle liegende Oberfläche der Leberwunde durch Betupfen mit kleinen Schwämmen vom Blute und bestreut von Neuem sowohl die Leberwunde, als auch die in der Bauchwunde sich vordrängenden Darmschlingen mit Jodoform. Das Zunähen der Bauchwunde wurde mittelst carbolisirter Seide mit zwei Nahtreihen gemacht. An den Bauchmuskeln mit dem Peritoneum wurden 8—15 gewöhnliche chirurgische Nähte angelegt, die zugenähte Oberfläche sorgfältig mit einem Schwamme gereinigt, mit Jodoform bestreut und vermittelst des kleinen Fingers nach allen Seiten eingerieben. Darauf wird die Hautwunde mit ununterbrochener Naht zugenäht, und endlich mit Jodoform-Collodium bepinselt.

Von allen Thieren erholen sich nach der Laparotomie am schnellsten die Meerschweinchen, welche schon nach 3—5 Minuten anfangen wieder mit der ihnen eigenen Gier zu fressen. Bei allen mehrfachen von mir auf die eben beschriebene Weise gemachten Laparotomieen habe ich stets die Heilung per primam intentionem bekommen. Eine allgemeine traumatische Reaction ist nur bei der Katze wahrzunehmen, welche die ersten Tage nach der Laparotomie etwas fiebert und wenig frisst. Bei der weissen Ratte zeigen sich das Ende des zweiten Tages und der dritte Tag als kritisch; diejenigen Ratten, welche diese Zeit überleben, ertragen weiterhin die Operation unbedingt. Zu einer allgemeinen Peritonitis kommt es fast niemals; nur bei einem Meerschweinchen entwickelte sich ein Mal eine eitrige Peritonitis.

Die operirten Thiere wurden sehr verschieden lang am Leben gelassen, von einigen Tagen bis zu mehreren Monaten. In der Mehrzahl der Fälle wurden sie nach der ersten Operation nicht getödtet, sondern einer zweiten Laparotomie unterworfen. Eine zweite, manchmal auch eine darauffolgende dritte und vierte Laparotomie wurde entsprechend den früheren Nähten unter strengsten antiseptischen Cautelen ausgeführt. Viele von meinen Kaninchen und weissen Ratten haben eine ganze Reihe aufeinanderfolgender Laparoto-

mieen sehr gut ertragen. Eine weisse Ratte, welche im Ganzen fünf Laparotomieen ausgehalten, warf 42 Tage nach der zweiten Laparotomie vier Junge.

Um die Nieren für den operativen Eingriff zugänglich zu machen, habe ich das Eindringen vom Rücken des Thieres her gewählt. Sehr schwierig beim Kaninchen, wegen der Dicke des musc. sacro-spinalis, ist diese Operationsmethode bei kleineren Thieren (Meerschweinchen, Ratte) sehr bequem und allen anderen Methoden vorzuziehen, denn es besteht dabei am wenigsten die Gefahr, das Peritoneum zu verwunden. Einfache Stich- oder kleine Schnittwunden werden in der Weise gemacht, dass man mit den Fingern durch die Bauchwand die Niere betastet und von unten hinauf zum Rückgrat drängt. Dem Ort der fixirten Niere entsprechend wird der Hautschnitt und ferner der Muskel- und Nierenschnitt gemacht. Im Falle des Ausschneidens von Stückchen des Nierenparenchyms wurde die ganze Niere durch eine ziemlich grosse Oeffnung in den Muskeln aus der Tiefe luxirt, wofür man vorher ein oder auch zwei Gefässbündel unterbinden und durchschneiden muss. Die arterielle Blutung aus den Nierenwunden ist sehr stark, und mit Rücksicht darauf können nur sehr kleine Stückchen des Nierengewebes ohne gefährliche Folgen herausgeschnitten werden.

An den Speicheldrüsen (Infraorbitalis, Parotis und Submaxillaris), wurde operirt mit möglichster Schonung der in ihrer Nähe sich befindenden Venen und Nerven, ebenso unter strenger Antiseptik. Die Verwundung der Meibom'schen Drüsen wurde in der Art vorgenommen, dass man auf dem etwas umgewendeten oberen Augenlid längs dem Rande des Augenlides einen Schnitt machte. Nach verschiedenen Zeiträumen wurde der ganze verwundete Theil des Augenlides ausgeschnitten.

Die Fixirungs- und Färbungs-Methoden spielen mit die wichtigste Rolle bei der Untersuchung der Regeneration, nämlich bei der Bestimmung der activen Betheiligung verschiedener Gewebselemente an dem Process der Wiederherstellung des Verlustes durch Theilung der Kerne.

Die Intensität aller Lebensprocesse in den Drüsen überhaupt führt zu der Vermuthung, dass der durch eine traumatische Einwirkung hervorgerufene Vorgang der Regeneration des Drüsengewebes schnell anfangen und verlaufen muss, so dass nur durch die Fixirung und weitere Untersuchung der beschädigten Theile der

Drüsen an einer Reihe operirter Thiere, schon in den ersten Stunden nach der Operation und so weiter, es möglich ist, eine richtige Vorstellung von der Stärke und der Art der regenerativen Reaction des Drüsenepithel zu gewinnen.

Als beste Kerntheilungs-Fixationsflüssigkeit ergab sich die neueste Flemming'sche [1]) Flüssigkeit mit einigen Modificationen der Zusammensetzung, welche für die Drüsen, besonders für die Leber nothwendig waren [2]). Die frischausgeschnittenen Stückchen der Leber und anderer Drüsen werden unmittelbar in die Fixationsflüssigkeit gelegt; nach 3—4tägigem Bleiben kommt das Auswaschen in Wasser (12—20 Stunden), welches jede 2—5 Stunden gewechselt wird, ferner die Nachhärtung, einen Tag in 60 % Alcohol und endlich in Alcohol absolutus. Nach 1—2 Tagen solcher Nachhärtung sind die Stückchen zum Schneiden fertig. Längeres Aufbewahren in absol. Alcohol stört die Tinctionsfähigkeit der Mitosen; es empfiehlt sich eher, die Stücke in der ursprünglichen Flemming'schen Flüssigkeit aufzubewahren. Die unter Alcohol gemachten Schnitte werden 20—30 Minuten in Wasser ausgespült und nachher in starker wässeriger Safraninlösung gefärbt. Die richtig angewendete Safraninfärbung muss ich als eine der besten Färbungen der Schnitte von allen Drüsen, sowie auch anderer Gewebe nach vorheriger Fixirung in einer Mischung von Chromsäure und Osmiumsäure anerkennen. Mit keiner anderen Färbung konnte ich eine so scharfe Differenzwirkung der Chromatinsubstanz im akinetischen und besonders im kinetischen Zustand bekommen.

---

1) Behrens Zeitschrift f. wiss. Microscopie 1884. Juli-Heft. Bd. I. Mittheilungen zur Färbetechnik.

Das Gemisch von Flemming ist:

1 %	Chromsäure	15 Maasstheile,
2 %	Osmiumsäure	4 „
	Eisessig	1 „ oder weniger.

2) Nach meiner Erfahrung ist die Menge des Eisessig zu gross und bedingt eine ungünstige Quellung; es genügen vollkommen 6—8 Tropfen desselben auf 15 Cc. Chromsäure. Das unvollkommene Eindringen der Osmiumsäure in die Tiefe auch ganz kleiner Stückchen der Drüsen wird etwas vermieden, wenn man einen Zusatz von Sublimat zu der Flemming'schen Flüssigkeit macht. Am bequemsten wird Sublimat folgendermaassen beigemischt: Crystallinische Chromsäure wird, statt in reinem Wasser, in ½ % wässeriger Sublimatlösung gelöst. Nach dem Fixiren in einer Chromosmium-essigsäure-Sublimat-Flüssigkeit bekommt man ein regelmässigeres Eindringen von Osmiumsäure auch in ziemlich dicke Stückchen (bis 1 Cent.). Der Nachtheil der Sublimat Beimischung besteht in der etwas schlechteren Färbung der Schnitte.

In der Anwendung der Safraninfärbung weiche ich in einigen Einzelheiten von der FLEMMING'schen Methode ab, nämlich in Beziehung auf die Dauer der Färbung und die Behandlung gefärbter Schnitte mit saurem Alcohol. Für alle von mir untersuchten Drüsen ergiebt sich das lange Liegen der Schnitte in der Farbe (einige Stunden bis zu einem Tag), und der starke Säuregehalt (bis 0,5 %), wie es von FLEMMING [1]) zu andern Zwecken vorgeschlagen ist, als ungünstig [2]). Bei den Drüsen, besonders bei der Leber und Niere bekommt man sehr schöne und scharfe Färbung aller Chromatinkörnchen der ruhenden Kerne und Chromatinfäden der Kerntheilungsfiguren, wenn man die Schnitte nicht länger als ½—1 Stunde in der Farbe lässt und, nach dem Abspülen in Wasser, dieselben 10—20 Secunden in schwach mit Salzsäure angesäuertem Alcohol (bis 0,1 Procent) [3]) eintaucht. Wenn die Färbung noch kürzere Zeit dauerte, z. B. 10—15 Minuten, dann genügen 2—3 Secunden. Je feiner der Schnitt ist, desto kürzere Zeit muss er mit saurem Alcohol behandelt werden. Dicke Schnitte (von 0,03—0,05 mm) können ohne Schaden auch bis 1 Minute in angesäuertem Alcohol bleiben. Jedenfalls bleibt die Farbe nur in den Theilen des Schnittes, in welchen die Osmiumsäure eingedrungen ist; alle anderen Theile werden ganz entfärbt oder bekommen eine diffuse Röthung ohne Differenzirung der Chromatinkörnchen. Aus dem sauren Alcohol kommen die Schnitte in reinen Alcohol absolutus, bleiben hier unter Umrühren 2—5 Minuten und werden in Nelkenöl [4]) und in Xylol-Canadabalsam übergetragen. Vor dem Uebertragen in Nelkenöl ist es gut, die Schnitte auf einige Secunden (15—10) in strohgelbe alcoholische Lösung von Picrinsäure, und nachher noch einmal in Alcohol absolutus einzutauchen. Die Picrinsäure gibt dem Protoplasma der Zellen eine gelbliche Nuance und noch mehr den

1) Zeitschr. f. wiss. Microscopie. Bd. I. p. 350. 1884.

2) In lange (einige Stunden) in der Farbe liegenden Schnitten wird die Chromatinfärbung niemals so scharf, weil die Farbe in dem Protoplasma der Zelle und in der achromatischen Substanz des Kernes bleibt, sogar auch nach der folgenden langen Behandlung der Schnitte in stark angesäuertem Alcohol.

3) Es ist sehr bequem eine 0,5 % Alcohollösung der Salzsäure vorräthig zu halten und jedes Mal 10 Tropfen derselben in ein kleines Uhrgläschen zu reinem Alcohol abs. hinzuzufügen. Viele Schnitte dürfen nicht mit einer und derselben Portion von angesäuertem Alcohol, welcher bald sich röthet, behandelt werden.

4) Das Nelkenöl zieht in gut fixirten Schnitten nur die überschüssige Farbe aus, so dass nach einem Liegen der Schnitte in Nelkenöl während einiger Stunden bis eines Tages, nur die Chromatinsubstanz gefärbt bleibt.

Bindegewebsfasern. Bei einer längeren Färbung in Safranin bleiben roth gefärbt nicht nur alle Nucleolen und Mitosen sondern auch die rothen Blutkörperchen, so dass man nicht selten, besonders in hyperämischen Gewebstheilen eine ausgezeichnete natürliche rothe Injection der Gefässe erhält. Nach guter Einwirkung von Osmiumsäure, besonders nach der Fixirung in Chrom-Osmium-Essigsäure-Sublimat-Lösung werden alle kleinsten Fetttröpfchen in den Leberzellen grauschwarz gefärbt und im Allgemeinen bekommt man ein ausgezeichnetes Bild — intensivrothe Nucleolen, gelbliches netzartiges Protoplasma, noch gelbere Bindegewebsfasern und schwarzgraue Fetttröpfchen.

Man kann auch einfach starke alcoholische Picrinsäurelösung statt angesäuerten Alcohols benutzen. Die Schnitte werden aus dem Wasser in Picrinsäure gebracht, bleiben hier von einigen Secunden bis 1—2 Minuten (je nach der Dauer der Färbung, nach der Dicke der Schnitte und nach der Concentration der Picrinsäurelösung), entfärben sich (alles, was nicht Chromatin ist), kommen darauf, zum schnellen Auswaschen der überschüssigen Picrinsäure, auf einige Secunden in reinen absol. Alcohol und endlich in Nelkenöl[1]). Bei dieser Art der Behandlung werden die Nucleolen und Mitosen nicht roth, sondern dunkelbraun gefärbt.

Man erzielt auch gute Färbung der in der Flemming'schen Flüssigkeit fixirten Drüsenpräparate mit der Gram'schen Methode, welche ich combinire mit Eosinfärbung, oder mit Safraninfärbung. Die Reihenfolge dieser Doppelfärbung ist folgende: Aus der Jod-Jodkalilösung kommen die Schnitte in 1 % alcoholische Eosinlösung, welche das Gentiana auszieht und es nur in der Chromatinsubstanz der ruhenden Kerne, sowie besonders der Theilungsfiguren zurücklässt und gleichzeitig das Zellprotoplasma roth färbt. Die Schnitte bleiben in Eosin 1—3 Minuten, kommen darauf auf einige Secunden in reinen Alcohol absol. und weiter in Nelkenöl. Die Färbung der Leber wird ausgezeichnet schön und scharf: aus dem rothem Ton der Zellen heben sich die intensiv blauen Nucleolen oder Kerntheilungsfiguren hervor. Noch bessere Präparate für die Untersuchung der feineren Structur der Kernsubstanz bekommt man mit der Nachfärbung in Safranin. In gelungener Färbung

1) Ganz frisches Nelkenöl zieht die Farbe sehr stark aus den Schnitten aus, das schon benutzte aber entsprechend langsam und unvollkommen; es muss die Dauer der Färbung und des Liegens der Schnitte in Nelkenöl danach modificirt werden.

werden alle Körnchen der Chromatinsubstanz, sowie die Mitosen roth, das achromatische Kerngerüst aber schwach bläulich gefärbt.

Es wurde ferner die Fixirung und Härtung der Drüsenstückchen in MÜLLER'scher Flüssigkeit, und Alcohol mit nachfolgender Hämatoxylinfärbung von Zeit zu Zeit benutzt, besonders für Anfertigung grösserer Schnitte mit Hülfe des Microtoms. Zur Untersuchung der feineren Regenerationsvorgänge wurden immer Handschnitte mit dem Rasirmesser gemacht.

3) Die Regeneration des Lebergewebes.

Obschon bei jeder der von mir untersuchten Thierarten (weisse Ratte, Katze, Meerschweinchen und Kaninchen) der regenerative Vorgang am Lebergewebe gewisse Eigenthümlichkeiten hat, so kann man doch zwei Haupttypen der Art der Regeneration aufstellen; die eine wird charakterisirt durch die ausserordentlich grosse Empfindlichkeit und regenerative Wucherung der Leberzellen selbst (Ratte und Katze), die andere durch eine ähnliche Wucherungsfähigkeit der Gallengangsepithelien (Meerschweinchen, Kaninchen).

A. Weisse Ratte und Katze.

1) Vorbereitungsperiode und erste Stadien der regenerativen Wucherung.

Die grosse Empfindlichkeit der Leberzellen bei der Ratte und bei der Katze gegenüber einem traumatischen Eingriff zeigt sich nicht nur in passiven und degenerativen Veränderungen derselben, sondern auch in einer Wucherung der Leberzellen. Die Intensität und die Zeit des Eintritts dieser regenerativen Reaction hängt sehr von der Art des Eingriffs und von der Grösse des Blutverlustes, sowie vom Alter und von dem Ernährungszustande der operirten Thiere ab. Der Einfluss aller dieser Bedingungen auf den Verlauf der Regeneration wird sich am ehesten bei der Beschreibung des microscopischen Befundes des verletzten Lebergewebes in verschiedenen Zeiträumen nach der Operation zeigen.

Die ersten 10—15 Stunden nach der Verletzung müssen als die Zeit der die Regeneration vorbereitenden Veränderungen in der Thätigkeit der Leberzellen betrachtet werden. Die Blutcapillaren sind in einer grossen Ausdehnung um die Wunde herum

ausgedehnt und stark mit Blut gefüllt, was schon mit unbewaffnetem Auge an der Oberfläche der in situ liegenden Leber (besonders bei gut gefütterten Katzen) zu erkennen ist; besonders schön erscheint bei schwachen Vergrösserungen eine solche Hyperämie an Safraninpräparaten aus möglichst schnell nach dem Ausschneiden fixirten Leberstückchen; die rothen Blutkörperchen bleiben intensiv roth gefärbt, so dass das microscopische Bild eine künstliche Injection von rother Leimmasse unter sehr hohem Druck nachahmt (vergl. Fig. 61, Taf. IX). Nach sehr schwachen Verletzungen, nach Nadelstichen und leichten Schnitten beschränkt sich die Hyperämie auf einige Leberläppchen in der Nachbarschaft der Wunde; nach grösseren Verletzungen, wie z. B. Ausschneiden von Leberstückchen, tiefen Schnittwunden, oder Compression des Lebergewebes mittelst einer Pincette wird die Hyperämie viel ausgedehnter, nimmt zuweilen den Umfang der Hälfte oder auch eines ganzen Leberlappens ein. Die Hyperämie ist niemals gleichmässig in allen Richtungen vertheilt; während in einigen Läppchen die Capillaren stark ausgedehnt sind, finden sich andere, wo sie im Gegentheil blutarm und auch schmäler als im normalen Zustande erscheinen. In der unmittelbaren Umgebung der Wunde befinden sich die Leberzellen im Anfangsstadium der albuminösen Atrophie und der Fettdegeneration. Nach Exstirpation von Stückchen der Leber findet man ausserdem eine mehr oder minder grosse anämische Zone, welche den Bluterguss umgiebt und welche diese provisorische Vereinigung von dem übrigen hyperämischen Lebergewebe abtrennt.

Von irgend welchen Veränderungen in der Substanz der Kerne der Leberzellen kann man in dieser Periode noch nichts erkennen. Die gesammten Leberzellen haben kein gleichmässiges Aussehen; neben Zellen, deren Protoplasma einen grobmaschigen, netzartigen Bau besitzt und etwas heller aussieht (Fig. 2, Taf. VI), wie es den Leberzellen des Thieres 10—15 Stunden nach dem Fressen eigenthümlich ist, finden sich einzelne viel dunklere, eckige und feinkörnige Zellen, welche den Zellen im Hungerzustande ähnlich sind (Fig. 1, Taf. VI); diese letzteren sind kleiner als die hellen Leberzellen und besitzen auch einen kleineren Kern. Zwischen den helleren Leberzellen findet man dagegen manche, welche sehr bemerkbar vergrössert, abgerundet und auffallend hell sind, ohne dass grosse Lücken und Vacuolen auftreten würden.

15—20 Stunden nach der Verletzung sind schon einige Veränderungen in den Kernen der Leberzellen zu beobachten, die

Chromatinkörnchen werden nämlich bedeutend grösser und zahlreicher und zwar bei der Ratte immer viel ausgeprägter als bei der Katze; bei der Ratte findet man schon einzelne Zellen mit ungeheuer grossen Kernen, welche 2—3 grosse Nucleolen enthalten und vollkommen mit kleineren und grösseren Chromatinkörnchen erfüllt sind (Fig. 3 (*a*, *b*, *c*) Taf. VI). Mit Hülfe der starken Oel-Immersionssysteme ($\frac{1}{12}$—$\frac{1}{18}$) zeigt sich eine gewisse Anordnung dieser Chromatinkörnchen in dem Kerne und zwar dient jedes von den grössten Körnchen als Centrum oder Knoten, von welchem radiär angeordnete Reihen von kleinsten Chromatinkörnchen abgehen. Die Zunahme der Chromatinsubstanz in dem Kerne steht nicht im nothwendigen Zusammenhange mit der Grösse desselben; die Vergrösserung der Kerne hängt sehr bedeutend ab von der Individualität der einzelnen Zellen, neben einigen grossen, aber noch chromatinarmen Kernen findet man auch kleine, aber sehr chromatinreiche Kerne. Eine solche Zunahme der Chromatinsubstanz sowie die Anschwellung der Kerne beobachtet man nur an den hyperämischen Stellen in der Umgebung der Wunde. Die anämischen Stellen des Lebergewebes zeichnen sich durch verschmälerte Leberzellenbalken aus, zwischen welchen ausgedehnte entweder leere, oder mit zahlreichen weissen Blutkörperchen gefüllte Capillaren liegen. Nach Ausschneiden von keilförmigen Leberstückchen liegt zuweilen an einer Seite des Blutcoagulums eine hyperämische Zone mit den erwähnten progressiven Veränderungen der Kerne, während auf der anderen Seite sich eine atrophische Zone befindet. Von irgend welcher Beständigkeit in der Vertheilung dieser Veränderungen innerhalb der Leberläppchen ist nichts wahrzunehmen; es werden bald die peripherischen, bald die centralen Abschnitte, mitunter auch ein ganzes Läppchen in einem von diesen zwei Zuständen getroffen. Es handelt sich unzweifelhaft entweder um eine grössere, oder um eine geringere Zufuhr von Nährmaterial, näheres aber und genaueres über die Beziehungen solcher Ernährungsveränderungen der Leberzellenbalken zu den drei Gefässsystemen der Leber kann nicht ohne Injectionsversuche ausgesagt werden. Als einen ziemlich häufigen Befund kann man notiren, dass im Centrum grösserer atrophischer Bezirke ein ausserordentlich ausgedehntes und stark mit Blut erfülltes Gefäss — ein Zweig der Vena hepatica — zu liegen pflegt, und dass in solchen Fällen auch die Capillaren stark mit Blut, besonders mit Leucocyten gefüllt, die Leberzellenbalken aber verschmälert und comprimirt sind. Im Ganzen machen solche Stellen den Ein-

druck von regressiven Stauungsveränderungen des Leberparenchyms, von kleinen Infarcten nach der Verstopfung irgend eines Aestchens der Vena hepatica.

In der Bindesubstanz der grössten Portaläste in der nächsten Umgebung der Wunde, sowie zwischen dem Fibrinnetze des Blutergusses findet man bei der Ratte zahlreiche zerstreute Leucocyten und andere Zellen, welche mit intensiv sich färbenden Körnchen gefüllt sind und die sogenannten Mastzellen darstellen; man kann alle Stadien der Bildung solcher anilinophilen Körnchenzellen beobachten, namentlich Zellen mit noch geringen Mengen von Körnchen und dementsprechend noch gut bemerkbarem Kerne, und endlich Zellen, in welchen der Kern durch die Körnchen ganz verdeckt ist.

Bei den Thieren, welche vor der Operation 24—36 Stunden gehungert hatten, sowie bei alten Individuen sind die erwähnten progressiven Erscheinungen des Kernes viel schwächer ausgeprägt, so dass ich z. B. bei einigen Ratten 18—20 Stunden nach der Operation noch keine Zunahme der Chromatinsubstanz in den Kernen und keine Anschwellung derselben constatiren konnte.

Bei den Katzen fangen alle progressiven Erscheinungen 10—15 Stunden später an als bei den Ratten und sind immer schwächer ausgesprochen.

Die wahrnehmbaren Erscheinungen der regenerativen Reaction der Leberzellen fangen mit 20—24 Stunden bei der Ratte und mit 25—35 Stunden nach dem Eingriff bei der Katze an. Sowohl in nahe, als in entfernt von dem Beschädigungsorte liegenden Läppchen findet man nun vereinzelte erste Stadien der Mitosen der Leberzellenkerne; die vermehrte Masse der Chromatinkörnchen bekommt eine typische fadenartige Anordnung, und es treten die Knäuelformen und Sternformen der Chromatinsubstanz des Kernes auf. Andere Mitosen kommen in dieser Zeit noch nicht vor. Mit jeder folgenden Stunde nimmt die Zahl der Mitosen immer zu, es treten schon weitere Stadien der Kerntheilung ein, und nach 40—48 Stunden bei der Ratte, sowie nach $2\frac{1}{2}$—3 Tagen bei der Katze findet man schon in einer grossen Ausbreitung in der Umgebung der Wunde zahlreiche Mutter- wie Tochterstadien der Mitosen (vergl. Fig. 61, Taf. IX). Die Zeit 2—3 Tage nach der Verletzung des Lebergewebes eignet sich sehr zum Studium der Kern- und Zelltheilung; ich gehe deshalb zu der ausführlichen Beschreibung dieser Theilung über, was umsomehr angezeigt sein dürfte, als, wie be-

kannt, die Frage nach der Theilung der Leberzellen bei den Säugethieren noch keine genügende Bearbeitung erfahren hat.

2) Theilung der Leberzellenkerne und der Leberzellen.

Da ich in den exstirpirten, normalen Stückchen in den Leberzellen keine Theilungsfiguren fand [1]), so war es wichtig zunächst zu entscheiden, um welche Zeit des extrauterinen Lebens die Theilung der Leberzellen aufhört und auf welche Weise bis zu einem gewissen Alter das steigende Wachsthum und die Vergrösserung der Leber zu Stande kommt.

Die microscopische Untersuchung der Leber von jungen Ratten verschiedenen Alters zeigte, dass spärliche Kerntheilungsfiguren nur bis zu dem 8.—10. Tage nach der Geburt vorhanden sind, und dass die Mitosen vorzugsweise nicht in den oberflächlichen, sondern in den tieferen Theilen der Leber sich finden. Schon 20 Tage nach der Geburt fand ich in vielen von mir untersuchten Präparaten keine Kerntheilungsfiguren in den Leberzellen mehr. Bei einem zweiwöchentlichen Kätzchen waren auch keine Mitosen der Leberzellen mehr vorhanden. Da bei ganz jungen Thieren die Leberzellen und ihre Kerne kleiner sind als im erwachsenen Zustande [2]) und da eine bedeutende Vermehrung der Leberzellen während des extrauterinen Lebens nicht zu constatiren ist, so müssen wir annehmen, dass die, wie bekannt, geringe Zunahme der Grösse der Leber, ihr Wachsthum nach der Geburt mehr durch eine Hypertrophie der Kerne und der Zellen, als durch eine Vermehrung und Bildung von neuen Leberzellen bedingt wird. Die so oft im normalen Zustande vorkommende Zweikernigkeit der Leberzellen kann wahrscheinlich als Zeichen einer im intrauterinen oder in der ersten Zeit des extrauterinen Lebens vorhandenen Kerntheilung betrachtet werden. — Irgendwelche anatomische Beweise für die Annahme einer in kurzen Zeiträumen sich vollziehenden morphologischen Erneue-

---

1) Vergl. Bizzozero und Vassale. Centralbl. f. d. med. Wiss. 1885. No. 4.

2) Die Messungen der Leberzellen beim Hammel, welche von Vauthier gemacht wurden, stimmen mit meinem Befunde. Bei dem Embryo von einem Monate fand Vauthier die Grösse der Leberzellen 012,5 mm—015,5 mm; im erwachsenen Zustande 015,8 mm—021,8 mm. (J. L. Vauthier, Contribution à l'étude du développement du foie. Paris 1884. p. 11) Zu ähnlichen Resultaten kommen auch Toldt und Zuckerkandl betreffend die Leber des Menschen (Sitzungsberichte d. Wien. Acad. Abth. III. Bd. LXXII. Jahrg. 1875. p. 271).

rung der Leberzellen im normalen Zustande des erwachsenen Thieres liegen nicht vor. Eine solche Neubildung von Leberzellen in sehr bedeutender Menge findet nur unter pathologischen Bedingungen statt, so z. B. in Folge von Beschädigungen des Lebergewebes.

Das erste Zeichen der sich einleitenden fadenartigen Metamorphose der Chromatinsubstanz des Leberzellenkernes, welche später zur Bildung verschiedener Kerntheilungsfiguren führt, zeigt sich in einer gewissen Gruppirung der vermehrten Chromatinkörperchen im Kerngerüste; zwischen den, im Kernsafte des ruhenden Kernes vorhandenen Chromatinkörnchen bemerkt man jetzt eine Menge von neuen feinsten und nur mit den stärksten Oelimmersionssystemen bemerkbaren Chromatinkörperchen, welche sich in Reihen sammeln, die in einem grösseren Chromatinkörnchen sich kreuzen und radiär von ihm abgehen (Fig. 10, Taf. VI).

Bei den Ratten, deren Leberzellenkerne, im Vergleich mit denjenigen der Katze, auch im normalen Zustande, viel zahlreichere Chromatinkörnchen enthalten, welche zugleich in ihrer Grösse sehr wechseln, bieten solche Kerne mit dem Anfang der erwähnten Gruppirung das Aussehen eines Netzes mit vielen grösseren Knoten dar (Fig. 5, Taf. VI).

Einzelne von diesen Fäden bestehen aus zwei parallelen Reihen von Körnchen, und man kann in einigen Kernen sehen, wie manche Körnchen zwischen zwei grösseren Nucleolen schon zusammengeflossen sind und die ersten gröberen noch eine Körnung zeigenden Fäden der nachfolgenden Mitosen bilden (Fig. 6, Taf. VI). In noch anderen Kernen ist der Process der Körnchenfadenbildung etwas weiter gegangen, und an einer Reihe von Kernen kann man den ganzen Bildungsvorgang der ersten Kerntheilungsfiguren der Knäuelform (Spirem) beobachten[1]) (Fig. 6, 7, 8, Taf. VI). — In einigen Kernen mit zwei Nucleolen sieht man zwei parallel verlaufende Reihen von feinsten Chromatinkörnchen, welche die beiden Nucleolen verbinden; diese letzteren erscheinen als Endpunkte eines mit Körnchen versetzten Stranges, dessen Breite dem Durchmesser der Nucleolen selbst entspricht. Die abwechselnde Fixirung der oberflächlichen sowie der tieferen Schichten solcher Kerne erweist die

1) Eine solche Bildung des Knäuels ist nicht typisch und kommt nur in den ersten Tagen bei der Ratte vor, abhängig von der enormen Menge des Chromatins und von der Intensität, mit welcher hier die Theilung sich einstellt.

Existenz eines achromatischen Stranges, auf dessen Ende die Nucleolen sitzen [1]) (Fig. 4, 9, Taf. VI).

In den Kernen, welche nur einen Nucleolus besitzen und keine grösseren Chromatinkörperchen (also am meisten bei der Katze) enthalten, findet eine wahrnehmbare radiäre Anordnung der in Fäden sich gruppirenden gleichmässigen feinsten Körnchen nur neben dem Nucleolus statt; in den übrigen Theilen des Kernes sammeln sich die Körnchen in zahlreiche geknickte Fäden von gleichmässiger Dicke (Fig. 11, 12, 13, 14, 15, Taf. VI). Bei den Katzen stellt eine solche regelmässige dichte Knäuelform den gewöhnlichen Befund dar, bei den Ratten aber findet sich eine solche Knäuelform nur selten (Fig. 13, Taf. VI), viel öfter kommt die oben beschriebene atypische fadenartige Anordnung der Chromatinkörnchen in der Umgebung der grösseren Nucleolen und dementsprechend eine unregelmässige Knäuelform zur Beobachtung.

Was die Bildung einer dichten Knäuelform bei der Katze betrifft, so ist hervorzuheben, dass der Nucleolus als solcher noch sehr lange bestehen bleibt und erst allmählich verschwindet, indem er auseinandergewickelt und zur Bildung neuer Fäden verbraucht wird (Fig. 14, Taf. VI). Die fadenartige Anordnung der Chromatinkörnchen, sowie die dichte Knäuelform ist nur mit Hülfe der stärksten Oelimmersionssysteme zu erkennen (vergl. Fig. 12 *a*, Taf. VI mit Fig. 12 *b*, von denen die letztere mit Hülfe der Hartnack'schen Linse IX, die erstere mit Hülfe der Seibert'schen Oelimmersionslinse $\frac{1}{16}$ und des Abbe'schen Condensor gezeichnet ist), indem bei ungenügenden Linsen (Fig. 12 *b*) die Fäden zusammengeflossen erscheinen.

So lange an den dichten Knäuelformen noch die glatten Ränder des Kernes erhalten sind, kann man bei Anwendung mittlerer Blenden, zwischen der Peripherie des Kernes und dem angrenzenden Protoplasma eine Höhlung oder einen Zwischenraum bemerken und man erhält den Eindruck, als ob im Innern des Zellkörpers ein Hohlraum vorhanden sei, in welchem der Kern sich befindet [2])

1) In einigen ruhenden Kernen, wo zwei grosse Nucleolen vorhanden sind, bemerkt man nicht ohne Mühe mit starken Oelimmersionssystemen auch einen achromatischen dicken Strang, welcher die beiden Nucleolen verbindet. In kinetischen Kernen wird der Strang viel deutlicher, weil auf seinen parallelen Rändern sich feinste Chromatinkörnchen sammeln.

2) Vergleiche über die Höhlung um den Kern bei niederen Thieren und Urodelen F. Leydig's Werk, Zelle und Gewebe, Bonn 1885. pag. 21 und 22.

(Fig. 10, 11, 12 (*a*) 13, 14, 15, Taf. VI). Während der Stadien der dichten Knäuelform mischt sich also das Protoplasma des Zellkörpers noch nicht mit der Substanz des Kernes, beide behalten ihre glattrandigen Grenzen. Im Körper der Zelle selbst sind zu dieser Zeit noch keine wahrnehmbaren Veränderungen vorhanden, das Protoplasma ist überall gleichmässig fein granulirt.

Hat sich eine lockere Knäuelform gebildet, so sieht man die Kernmembran nicht mehr; sie ist verschwunden, ebenso auch die scharfe Grenze des Zellgerüstes gegen die Höhle im Protoplasma. Der Knäuel ist von einer hellen Zone umgeben, welche ohne scharfe Grenzen in das Protoplasma des Zellkörpers übergeht. Von dieser Zeit an befindet sich die Substanz des Kernes in einer gewissen Vermischung mit der Substanz der Zelle; man bemerkt, bei Anwendung von Blenden, zwischen den Fäden und hauptsächlich in der sie umringenden protoplasmatischen Zone des Zellleibes viele dunklere ungefärbte Körnchen (Fig. 16, 17, Taf. VI und Fig. 18, 19, Taf. VII). Gleichzeitig ist die ganze Zelle heller als jene Zellen, welche einen ruhenden Kern besitzen (vergl. Fig. 50, Taf. VIII).

In manchen von den lockeren Knäuelformen sieht man den Anfang einer radiären Anordnung der gewundenen Fäden um ein Centrum, also den Beginn der Bildung der Sternform oder des Aster (Fig. 20, 21, Taf. VII). Die Sternform in ihren verschiedenen Gestalten (Fig. 22—29) ist eine von den häufigsten Kerntheilungsfiguren, doch kommen schöne Sternformen mit langen gewundenen Fäden selten zur Beobachtung. Sind sie gut ausgebildet (Fig. 25 von einer Ratte drei Tage nach der Verletzung), so ist eine Körnung der Fäden erkennbar, d. h. es zeigen sich jene Chromatinkügelchen, welche Balbiani und Pfitzner beschrieben haben. In der Zellsubstanz zeigt sich in der Zeit der Sternform eine Verdunkelung in der Umgebung der hellen Zone, welche durch eine grössere Dichtigkeit des Zellprotoplasma, in welchem zugleich eine etwas strahlige Anordnung bemerkbar ist (Fig. 22—26, Taf. VII), verursacht wird.

Die Sternformen zeigen sich am häufigsten in der Aequatorialansicht (Fig. 23, 24, 30, Taf. VII), seltner in der Polaransicht; nur selten findet man die Kranzform (Fig. 26, 27, 28, 29, Taf. VII). Die achromatische Spindelfigur, sowie die Polstrahlung („karyolytische Figur" von Auerbach) sind nur mit Mühe erkennbar.

Viel deutlicher zeigt sich die achromatische Figur (Kernspin-

del) in der folgenden Phase — in der Aequatorialplatte, doch sieht man letztere selten klar ausgeprägt (Fig. 31, Taf. VII). Die Längsspaltung der chromatischen Schleifen muss während der Phase der Sternform stattfinden, wie man es aus den schon sehr feinen Schleifen in der Aequatorialplatte schliessen darf.

Einen sehr häufigen Befund stellt die Phase der Sternform und Knäuelform der Tochterkerne (Diaster und Dispirem) dar. An einem und demselben Präparate von dem 3. Tage nach der Operation ist es leicht, alle Uebergangsstadien von den Tonnenformen bis zu den Knäuelformen der Tochterkerne zu beobachten (Fig. 32—37, Taf. VII; Fig. 38—46, Taf. VIII). Auch die achromatischen Figuren, sowie die radiäre Anordnung des Zellprotoplasma in der Umgebung der Tochterkerne sind an vielen dieser Mitosen leicht erkennbar. Von grossem Interesse ist der Uebergang der Knäuelform der Tochterkerne in die ruhenden Kerne, und zwar in Hinsicht auf das Verhalten der Zellsubstanz zu der Kernsubstanz. In den Zellen mit lockeren Tochterknäueln (Fig. 45, Taf. VIII) zeigt das Protoplasma des Zellkörpers in der Umgebung der Knäuel noch keinen scharfen Rand. Erst mit der Bildung der dichten Tochterknäuel (Fig. 46, Taf. VIII) treten am Zellgerüst scharfe Ränder auf, und dementsprechend hat sich der Zwischenraum zwischen der Kernhülle und dem Zellprotoplasma verschmälert. Auf Fig. 46 sieht man schon die Bildung der Nucleolen; auf Fig. 47 hat sich die ovale Form der Tochterkerne in eine runde umgewandelt, die feinen Fäden sind verschwunden, und man bemerkt nur den Rest der früheren Fäden, als Reihen von parallel liegenden feinsten Chromatinkörnchen, welche um den Nucleolus mehr oder minder radiär angeordnet sind. Die Rückkehr der Tochterknäuel zu den ruhenden Kernen geschieht auf dieselbe Weise, aber in umgekehrter Reihenfolge der Phasen, wie die Bildung des Mutterknäuels aus dem ruhenden Mutterkern. Es ist nur ein Unterschied zu notiren, nämlich die ellipsoide Form der Tochterknäuel, welche wegen ihres constanten Vorkommens als eigenthümliche Erscheinung für die Tochterkerne betrachtet werden kann. Eine solche ellipsoide Form, deren Fäden vorzugsweise senkrecht zu dem Längsdurchmesser des Kernes verlaufen, kommt beinahe niemals bei Mutterknäueln vor. Die Umwandlung des Ellipsoids in einen Kreis verursacht eine Annäherung der neugebildeten Kerne zuweilen bis zu vollkommener Berüh-

rung (Fig. 47, Taf. VIII) und Zusammenfliessen derselben (vergl. Fig. 85, 86, Taf. XIV).

So viel über die Kerntheilung. Was die Zelltheilung der Leberzellen betrifft, so kann man als Regel aufstellen, dass die Mehrzahl der Mitosen der Kerne nicht von einer Theilung des Zellleibes begleitet wird; nur in sehr wenigen Exemplaren findet man eine Einschnürung im Zellkörper selbst und es liegt offenbar darin auch die Ursache, dass die Leberzellen so oft zwei Kerne besitzen.

Die Theilung der Zelle wird dadurch eingeleitet, dass zur Zeit der Knäuelform (Fig. 44, 48, 49, Taf. VIII) der Tochterkerne, zuweilen auch schon in der Zeit, in der die Tochterkerne vollkommen getrennte Sterne bilden (Fig. 43, Taf. VIII), am Aequator sich eine Einbuchtung des Protoplasma bildet. Diejenigen Zellen, in welchen während der Knäuelphase noch keine Einbuchtung stattgefunden hat, bleiben ungetheilt und enthalten dementsprechend späterhin zwei Kerne. Bei den Leberzellen findet eine vollkommene Bestätigung der Flemming'schen [1]) Beobachtung statt, dass „die Theilung der Zelle noch in den Bereich der Karyokinese fällt". In den Zellen mit schon abgerundeten Tochterkernen konnte ich niemals eine Einbuchtung finden.

Die Einbuchtung im Zellkörper erfolgt nicht immer symmetrisch, man findet auch Zellen, in welchen nur an einer Seite sich eine Einbuchtung zeigt, während die andere noch ganz glatt ist. In solchen Fällen erfolgt die Einbuchtung immer von der Seite der Capillaren her. Es wird dadurch wahrscheinlich, dass ausser den Impulsen zum Theilungsprocess, welche der Zelle selbst innewohnen, auf die Zelltheilung auch gewisse mechanische Bedingungen, wie Druckverhältnisse zu den benachbarten Theilen, einen Einfluss haben. Fig. 49, Taf. VIII erklärt am deutlichsten das Gesagte. Die Abbildung stammt von einem Präparat aus der Leber einer Katze vom dritten Tage nach der Exstirpation eines keilförmigen Stückchens, und die abgebildete Stelle liegt in der Nachbarschaft der Wunde. Die Capillaren sind stark mit Blut gefüllt, das Endothel ist in Wucherung begriffen und am Rande einer Tochterknäuel enthaltenden Leberzelle findet sich eine Einbuchtung, in welche sich eine mit Blutkörperchen gefüllte Ausstülpung

1) Zellsubstanz etc. pag. 243.

des Capillarrohres einlagert. Theilt sich eine Zelle durch Einschnürung in zwei Zellen (Fig. 48, Taf. VIII), so werden dadurch auch die angrenzenden Leberzellen in ihrer Form verändert und es kann ihr Protoplasma in die durch Einschnürung entstehende Lücke eintreten (Fig. 48). Soviel ich gesehen habe, lagert sich dabei der Nucleolus (Fig. 48) nach derjenigen Seite, auf welcher sich die Protoplasmamasse vermehrt.

Die neugebildeten Tochterkerne und Tochterzellen sind gewöhnlich gleich gross, doch kommt es in seltenen Fällen vor, dass sie ungleich ausfallen. Möglicherweise ist diese Asymmetrie in der Theilung auf äussere Einflüsse zurückzuführen, wie z. B. auf erhöhten Blutdruck in den Capillaren, oder auf Gefässneubildung in der Nachbarschaft.

Die Theilung des Kernes der Leberzellen in drei Tochterkerne findet selten statt. Fig. 51, Taf. VIII zeigt eine Muttersternform mit drei Richtungen der Chromatinschleifen, welche noch nicht der Länge nach gespalten sind; auf Fig. 52 sind die Schleifen bereits gespalten. Einige Male gelang es mir Triaster (Fig. 53, Taf. VIII) mit achromatischen Spindelfiguren zu sehen. Die Seltenheit der Theilung des Kernes in drei Tochterkerne stimmt vollkommen damit überein, dass die Leberzellen in normalem Zustande nur selten drei Kerne enthalten. Es scheint, dass in solchen Fällen die Theilung sich nur auf Kerntheilung beschränkt, und dass es gar nicht zu einer Zelltheilung kommt.

Alles, was bis jetzt über die Kern- und Zelltheilung der Leberzellen berichtet wurde, entspricht den ersten vier Tagen nach der Verletzung. Geringfügige Verletzungen, wie Stiche und oberflächliche Einschnitte verursachen nur eine beschränkte Wucherung der Leberzellenkerne und der Leberzellen, die sich auf die ersten 3—4 Tage beschränkt, so dass nach dem fünften Tage man schon keine Mitosen mehr findet. Nach schweren Beschädigungen der Leber, z. B. nach Exstirpation von Stückchen des Lebergewebes dauert der regenerative Vorgang in den Leberzellen viel länger, bis zum 15.—18.—22. Tage und betrifft nicht nur die nächste Nachbarschaft der Verletzung, sondern erstreckt sich auf entferntere Theile. Die meisten der in diesen späteren Stadien vorkommenden Mitosen sind viel kleiner und enthalten viel feinere Chromatinschleifen als diejenigen der ersten Tage. Bei der Ratte, bei welcher in den ersten Tagen nach der Verletzung die Bildung der Knäuelform so

unregelmässig ist (vergl. pag. 296), kommen in den späteren Stadien nur typische Knäuelbildungen vor; Formen, wie sie in Fig. 5—8, Taf. VI abgebildet sind, sind alsdann nicht mehr zu finden. An jenen Stellen der Leber, wo in den ersten Tagen eine regenerative Wucherung stattgefunden hat und wo die massenhaft neugebildeten Leberzellen die Blutcapillaren verengert haben, sind die Kerne der nunmehr ruhenden Leberzellen klein und enthalten nur geringe Mengen von Chromatinsubstanz; die Kerntheilungsfiguren sind erheblich kleiner als früher. Fig. 54—58, Taf. IX zeigt einige Mitosen aus der Leber einer Ratte, 7 und 15 Tage nach der Exstirpation eines $2\frac{1}{2}$ Gramm schweren Stückchens des Lebergewebes. Die Längsspaltung der Chromatinschleifen in chromatinarmen Mitosen kommt immer früher vor als in den chromatinreichen Figuren, so dass man zuweilen schon lockere Knäuelfasern mit gespaltenen Schleifen findet, was in den ersten Tagen niemals der Fall ist.

Die genauere Untersuchung von verschiedenen Stellen der weiteren Umgebung der Verletzung zeigt, dass in den späteren Stadien grosse und chromatinreiche Kerntheilungsfiguren nur selten und nur in solchen Leberläppchen vorkommen, in denen die Capillaren noch weit sind, d. h. wo in den früheren Tagen keine energische Wucherung stattgefunden hatte. Da in den ersten Tagen nach der Verletzung die Kerntheilungsfiguren gross und chromatinreich, die Gefässe zugleich durch Blut stark ausgedehnt, späterhin dagegen die Kernfiguren chromatinarm und klein, die Gefässe enge und blutarm sind, so könnte man geneigt sein, den Eintritt der Karyomitose allein von der Hyperämie, d. h. von einer stärkeren Ernährung abhängig zu machen. Dem gegenüber ist indessen zu bemerken, dass der hyperämische Zustand nach dem Tode noch kein Beweis einer stärkeren Blutcirculation und einer gesteigerten Ernährung vor Beginn der Kerntheilung ist, und dass der Theilungsprocess auch noch anhält in einer Zeit, in der das Gewebe zufolge der durch die Wucherung bedingten Raumbeengung anämisch geworden ist. Wenn aus dem Befunde auch hervorzugehen scheint, dass bei reichlicher Blutzufuhr die Kerntheilungsfiguren grösser und an Chromatin reicher werden, so möchte ich daraus doch nicht den Schluss ziehen, dass der Anstoss zur Kerntheilung allein von der Hyperämie ausgehe. Der Reiz, welcher die Zellen zur Wucherung bringt, dürfte wohl eher in einer qualitativen als in einer quantitativen Veränderung der der Zelle zufliessenden und sie

umgebenden Nährflüssigkeit zu suchen sein, und die Steigerung der Ernährungszufuhr wirkt nur begünstigend und modificirend auf den Theilungsvorgang.

Ein Beweis, dass nicht die Hyperämie und die Zunahme der Chromatinsubstanz allein das primum movens der Kernwucherung sind, scheint darin gegeben zu sein, dass man in seltenen Fällen am 4. bis 6. Tage nach der Verletzung noch keine Mitosen findet, obschon die Blutcapillaren stark gefüllt und die Kerne enorm gross und chromatinreich sind. Zwei Ratten, bei welchen ich eine solche Ausnahme von dem allgemeinen Vorkommen gefunden habe, waren jung (6 und 8 Monate), gesund und gut gefüttert. Die meisten Kerne der Leberzellen waren am 4. und 6. Tage nach der Verletzung (tiefer Schnitt und Exstirpation eines Leberstückchens) sehr gross, vollkommen mit grösseren und kleineren Chromatinkörnchen gefüllt und stellten ein typisches Bild der Vorbereitungs-Periode wie es normaler Weise 10—15 Stunden nach der Verletzung zu finden ist, dar. Mit den besten Oelimmersionssystemen konnte man aber in keinem von diesen enormen Kernen eine Gruppirung der feinsten Chromatinkörnchen in Reihen konstatiren; die Körnchen füllten einfach den Kern ohne Neigung zu einer Organisation in seinem Stroma. Das Fehlen von Mitosen in diesen späten Stadien lässt sich nur auf zweierlei Weise erklären: entweder hatte der ganze Process der Organisation der Chromatinkörnchen aus irgendwelcher Ursache sich verspätet, oder es konnte aus irgend einem Grunde eine solche Organisation überhaupt nicht stattfinden. Jedenfalls aber drängt ein Zusammenhalten dieser Ausnahmen mit den normal vorkommenden morphologischen Erscheinungen im Anfange der Kerntheilung zu der Annahme, dass der Kern, in welchem eine Zunahme der Chromatinsubstanz stattfindet, noch gewisse Bedingungen erfüllt haben muss, um dieses Nährmaterial zu Wucherungszwecken zu verwenden, d. h. um aus demselben eine organisirte Substanz zu bilden; ferner, dass die ersten morphologischen Zeichen einer solchen Organisation in einer Gruppirung der Chromatinkörnchen zu langen, theils radiär von den Nucleolen ausstrahlenden, theils frei im Kern vertheilten Reihen oder Fäden gegeben sind.

Der weiteren Anordnung der chromatischen Substanz im Mutterkerne sowie in den Tochterkernen nach kann man folgende typische Uebergangsformen oder Stadien unterscheiden:

Mutterkern:	Tochterkerne:
1. Dichte engfädige Knäuelform, mit scharfen Conturen des Kernes und des ihn umgebenden Zellprotoplasma.	7. Engfädige Knäuelform der Tochterkerne mit scharfen Conturen der Kerne und des Zellprotoplasma und mit ersten Anlagen der grösseren Nucleolen. (Ellipsoide Gestalt der Kerne.)
2. Dickfädige, lockere Knäuelform, mit verschwundenen Conturen des Kernes sowie des ihn umgebenden Zellprotoplasma.	6. Dickfädige, lockere Knäuelform der Tochterkerne, mit den Conturen der Kerne aber ohne scharfe Grenzen des Zellprotoplasma. (Ellipsoide Gestalt der Kerne.)
3. Sternform, in verschiedenen Gestalten.	5. Tonnenform und Sternform der Tochterkerne.

4. Metakinesis.

Wenn man zu diesen 7 Phasen noch das Stadium der oben erwähnten anfänglichen fadenartigen Gruppirung der feinsten Chromatinkörnchen im Mutterkerne, sowie ein ähnliches Stadium der Zerlegung der feinen Schleifen der engen Tochterknäuelform in kleinste Chromatinkörnchen hinzufügen will, so bekommen wir im Ganzen 9 Uebergangsformen in der kinetischen Metamorphose des Chromatins zwischen dem Ruhezustande des Mutterkernes und der Tochterkerne. Alle diese 9 Stadien, mit Ausnahme der ersten und der letzten[1]), entsprechen im Allgemeinen den Beobachtungen von Strasburger, Flemming, Peremeschko, Arnold, Pfitzner, Retzius, Rabl und Anderen über die Reihenfolge und über die Bildung der karyomitotischen Kerntheilungsfiguren, was als neuer Beweis der

1) Nach den neuerdings publicirten interessanten Untersuchungen von Lawdowsky (Wratsch. 1885. No. 50, 51 Russisch) über die nahe Verwandtschaft der Chromatinkörnchen mit den Dotterkörnchen und über einige Einzelheiten der Karyomitosis, muss man ähnliche Zustände der netzartigen Gruppirung der Chromatinkörnchen als erstes mitotisches Stadium in den Kernen der Kaltblüter (Froschlarve und Axolote) betrachten.

Aehnlichkeit der Haupterscheinungen im Theilungsprocesse der Zellen verschiedener thierischer Gewebe dienen kann. Das Erscheinen von neuen kleinsten Chromatinkörperchen im Kernsaft und die Gruppirung der letzteren in parallele Reihen oder in feinste Kernfäden zwischen den alten Chromatinkörnchen zeigt die Art und Weise der Bereicherung des Kernes mit Chromatinsubstanz, sowie die erste erkennbare Umwandlung des Kernes aus dem Ruhezustand in den kinetischen Zustand.

Betreffs der Theilung der Leberkerne und Leberzellen bleibt noch anzufügen, dass bei den Thieren, welche 24—36 Stunden vor der Operation gehungert haben, die Mitosen 1—2 Tage später eintreten, als bei den nicht hungernden Thieren und dass bei den alten Individuen (Ratten von $1\frac{1}{2}$—2, Katzen von 3—4 Jahren) die Theilungsfähigkeit der Leberzellenkerne sehr vermindert ist oder auch ganz fehlt.

Aehnliches bemerkt man in den Fällen, wo sich in der Nachbarschaft der Wunde ein ansehnlicher necrobiotischer Herd des Leberparenchyms mit massenhafter Anhäufung von Leukocyten in verschiedenen Zerfallszuständen bildet. Die Kerntheilungsfiguren sind in solchen Lebern selten, namentlich in der Nähe der necrobiotischen Herde, und finden sich nur in den von der Wunde entfernten Läppchen etwas häufiger.

Von sehr bedeutendem Einflusse auf die Intensität der Wucherungsprocesse der Leberzellen sind auch grosse Blutverluste während der Operation, sowie einige Stunden nach oder vor derselben. Wenn bei der Exstirpation von Leberstückchen tiefe Einschnitte gemacht wurden, welche Verletzung von grossen Gefässen mit nachfolgenden starken Blutungen bedingten, oder wenn vor der Operation an der Leber ein Aderlass gemacht wurde, so konnte man am 3., 4., 5. Tage noch keine einzige Theilungsfigur in den Leberzellen finden. Wenn dagegen eine entsprechend starke Verletzung der Leber mit ganz geringer Blutung oder sogar ohne Blutung stattgefunden hatte (z. B. Zerquetschung eines Theiles der Leberoberfläche mit einer Pincette oder mit den Fingern), so war die Anzahl der sich theilenden Leberzellenkerne ungeheuer gross.

Bei einer Ratte, welcher eine Operation an der rechten Niere vom Rücken aus gemacht wurde, hatte ich zufällig mit der Sonde die Oberfläche eines Leberlappens verletzt; als sie nach 3 Tagen getödtet wurde, zeigte die entsprechende Oberfläche der Leber ein kaum erkennbares Zeichen einer kleinen Zerquetschung der Lebersubstanz. Die

microscopische Untersuchung der Leber aus der Nachbarschaft dieser Stelle zeigte eine enorme Wucherung der Leberzellenkerne und der Leberzellen, und eine unerwartet grosse Anzahl von Mitosen; in einigen Läppchen, besonders in der nächsten Umgebung des intralobulären Blutextravasates konnte man 4—5 nebeneinander liegende Kerntheilungsfiguren von verschiedenen Stadien finden und einige Läppchen enthielten Gruppen von 20—35 Kernen in allen Stadien der Theilung. Die ruhenden Kerne waren sehr gross und chromatinreich. Wie es scheint, hatte die Verletzung ohne Zerreissung der Capsula Glissoni [1]) stattgefunden und es war nur eine parenchymatöse intralobuläre Blutung vorhanden, so dass in einigen Läppchen das microscopische Bild an einen cavernösen Tumor erinnerte.

Schliesslich möchte ich noch einige Worte über den Einfluss der Antiseptik auf die Theilung der Leberzellen sagen. In den Fällen, in denen die ganze Operation absichtlich ohne aseptische Cautelen ausgeführt wurde, und die Thiere im Zustande des Collapses 33, 62, 80 und 96 Stunden nach der Operation getödtet wurden, waren am Orte der Leberwunde Eiterherde mit mehr oder minder ausgebreiteter eitriger Peritonitis vorhanden und man konnte in der Umgebung der Wunde und auch in entfernten Leberläppchen keine Theilungsfiguren finden. Viele von den Kernen in der Umgebung der Wunde zeigten sich sehr vergrössert und chromatinreich, zur Organisation des Chromatins zum Zwecke der Regeneration war es aber nicht gekommen. Manche Läppchen in der Nachbarschaft der Verletzung zeigten eine stark ausgeprägte eitrige Infiltration und verschiedene Stadien der Atrophie und der Necrobiose der Leberzellen.

Ueberblicke ich das bisher Mitgetheilte, so komme ich zu dem Schluss, dass zu dem Zustandekommen einer Wucherung der Leberzellen sowohl günstige Ernährungsverhältnisse als auch noch andere nicht näher zu bezeichnende Bedingungen gegeben sein müssen, und dass auch nichts der Wucherung hindernd im Wege stehen darf. Eine gute Ernährung ist unerlässlich, genügt aber für sich allein nicht und es kann die Theilung selbst dann noch ausbleiben, wenn der Kern seine Chromatinmasse stark vermehrt hat. Die Ursache der Auf-

1) Vergl. über die Leberverletzungen ohne Zerreissung d. Cap. Glissoni bei Terrillon, Op. cit.

nahme des assimilirten Materiales in die Organisation des Kernes behufs Einleitung der Theilungsvorgänge entzieht sich der Erkenntniss. Vielleicht ist es ein chemisches Agens, welches in diesem Sinne zu wirken vermag. Anatomisch gibt sich der Beginn derselben in einer Gruppirung der vermehrten Chromatinkörner zu Reihen und Fäden zu erkennen. In ihrem weiteren Fortschreiten ist sie charakterisirt durch typische Umformungen der Chromatinfäden. Bleibt trotz einer Vermehrung des Chromatins eine Karyomitose aus, so muss man annehmen, dass zwar günstige Ernährungsbedingungen gegeben waren, dass aber das Agens, welches den Anstoss zur Karyomitose zu geben vermag, nicht gebildet oder nach seiner Entstehung sofort wieder zerstört oder an seiner Wirkung verhindert wurde.

3) Folgen der Wucherung der Leberzellen.

Die durch die Verletzung angeregte Wucherung der Leberzellen bringt schon in den ersten Tagen Veränderungen in der Anordnung der Leberzellen, sowie in der Structur des Leberläppchens hervor. — Je grösser und schwerer (bis zu einem gewissen Grade) die Verletzung ist, je intensiver und länger der Wucherungsprocess und die Regeneration der Parenchymzellen dauert, desto deutlicher werden die Veränderungen des Baues der Läppchen.

Die aufmerksame Untersuchung des Lebergewebes in der Nachbarschaft der Wunde zeigt, dass noch vor dem Auftreten der ersten Kerntheilungsfiguren, also während der ersten 24 Stunden nach der Operation, manche von den Leberzellen grösser und heller werden und eine mehr kugelige oder ovale Form annehmen. Es sind dies dieselben Zellen, in denen der Chromatingehalt der Kerne zunimmt und in denen auch die ersten Karyomitosen auftreten. Sie sind danach als hypertrophische Zellen anzusehen, welchen zugleich die Fähigkeit zukommt, sich weiterhin zu theilen [1]).

1) Die hypertrophischen Leberzellen dürfen nicht mit hydropisch entarteten Zellen, wie sie in der nächsten Umgebung der Wunde vorkommen, verwechselt werden. Eine Unterscheidung beider ist leicht möglich, indem bei letzteren die Kerne klein und geschrumpft sind, bei ersteren dagegen gross und chromatinreich. Ich werde im nächsten Capitel darauf zurückkommen.

Die Zahl dieser Zellen nimmt im Laufe der nächsten Tage bedeutend zu und wenn auch niemals alle Zellen eines Läppchens sich in dieser Weise verändern, so ist ihre Menge doch gross genug, um eine erhebliche Massenzunahme innerhalb der einzelnen Leberläppchen zu bedingen. Unter Umständen können dadurch einzelne Läppchen vergrössert werden und an der Oberfläche der Leber kleine Erhabenheiten bilden, so dass eine gewisse Aehnlichkeit mit der Oberfläche einer cirrhotischen Leber entsteht. Meist wird indessen hinlänglich Raum durch Volumsveränderung an anderen Bestandtheilen der Acini geschaffen.

In erster Linie nimmt dabei die Weite des intraacinösen Capillarsystemes ab, so dass man am vierten bis fünften Tage nach der Operation in den die Wunde umgebenden Läppchen fast gar keine Capillarlumina mehr sieht und nur noch mit Mühe Spalten zwischen den Leberzellenbalken nachweisen kann. Zufolge der Verdrängung im Gebiete der sich vergrössernden und vermehrenden Leberzellen sammelt sich das Blut namentlich in den Venulae intralobulares und in dem Endzweige der Vena portarum an. Gleichzeitig stellt sich hier eine starke Emigration von Rundzellen ein, welche alsdann die Gefässe umlagern.

An vielen Orten geht die typische Structur des Lebergewebes mehr und mehr verloren. Leberzellenbalken sind kaum mehr nachweisbar, das ganze Läppchen ist difformirt und besteht theils aus Gruppen dicht aneinander gelagerter Leberzellen, in denen nur äusserst enge Capillaren nachweisbar sind, theils wieder aus lacunenartig erweiterten Gefässen, zwischen denen die Leberzellen comprimirt sind.

Nach grösseren Verletzungen sowie nach einer Reihe einander in bestimmten Zeiträumen nachfolgender Verwundungen der Leber gewinnen diese Veränderungen eine besonders grosse Ausdehnung. Mit der Entfernung von der verletzten Stelle nehmen sie allmählich ab. Die unter der Serosa gelegenen Läppchen sind stets stärker verändert als die in der Tiefe sitzenden.

Mit den beschriebenen Veränderungen an den Capillaren geht stets auch eine Aenderung in der Zusammensetzung der Leberzellenbalken vor sich, indem zwischen den wuchernden grösseren, hellen Leberzellen immer mehr kleine, dunklere, abgeplattete Zellen (Fig. 67, Taf. XII) mit scharfer Abgrenzung auftreten. Zu Beginn nur sehr spärlich vorhanden, werden sie vom vierten bis fünften Tage ab sehr reichlich und können am fünf-

zehnten bis zwanzigsten Tage in der Umgebung der Wunde die Zahl der grossen wuchernden Zellen übertreffen (Fig. 67).

Die kleinen dunkelgekörnten Zellen besitzen stets eine grosse Affinität zu verschiedenen Farbstoffen, z. B. zu Safranin, Eosin, Gentianaviolett, Hämatoxylin und Vesuvin. Entfärbt man mit Safranin oder Gentianaviolett tingirte Schnitte vermittelst angesäuerten Alcoholes bis zu dem Grade, dass das Protoplasma der grossen Leberzellen den Farbstoff ganz verloren hat, so sind die kleinen Leberzellen noch immer mehr oder minder intensiv gefärbt (Fig. 62–64, Taf. X, Fig. 67, Taf. XII, Fig. 74, Taf. XIII).

An vollkommen entfärbten Schnitten erscheint das Protoplasma der kleinen Zellen dicht, etwas gelblich gefärbt und hebt sich dadurch deutlich von den blassen anscheinend locker gebauten übrigen Zellen ab. Die gelbliche Färbung ist wohl einer Wirkung des zur Kernfixation benutzten Flemming'schen Säuregemisches zuzuschreiben. Wenigstens treten diese Zellen an gefärbten Präparaten jeweilen nur an solchen Stellen scharf hervor, an denen das Säuregemisch resp. die Osmiumsäure gut eingewirkt hat, so dass also erst die Behandlung mit Osmiumsäure und Chromsäure ihnen eine grössere Affinität zu den verschiedenen Farbstoffen verleiht. Es gelingt indessen auch an Präparaten, die in Müller'scher Flüssigkeit und Alcohol gehärtet und mit Hämatoxylin gefärbt sind, die beiden Arten von Leberzellen nachzuweisen.

Die dunklen Leberzellen sind stets kleiner als die hellen, zugleich sind sie scharf abgegrenzt, vieleckig oder abgeplattet und in die Länge gezogen. Nur wenn sie zu Gruppen vereinigt sind, ist ihre gegenseitige Abgrenzung schwer nachzuweisen. Die Kerne sind immer kleiner als in den anderen Leberzellen, zuweilen erscheinen sie geschrumpft und abgeplattet (Fig. 67, Taf. XII).

Die kleinen dunklen Zellen sind in den Läppchen entweder gleichmässig vertheilt (in den ersten zwei bis fünf Tagen) oder bilden mehr oder minder grosse Haufen, welche sich um Portalästchen, oder auch um die Centralvenen herumgruppiren und dieselben theils in concentrirten, theils in radiär verlaufenden Zügen umgeben und unter Umständen das ganze Läppchen durchziehen (Fig. 67, Taf. XII). Bei Betrachtung mit schwacher Vergrösserung hat man den Eindruck, als ob das Läppchen von rothgefärbten Bindegewebszügen durchzogen würde, zwischen denen die hellen Leberzellenbalken liegen.

Vom siebenten bis zum zwanzigsten Tage liegen die dunkeln

und difformirten Leberzellen namentlich an der Peripherie der Acini und bilden hier Gruppen, welche Gefässdurchschnitte einschliessen. Sie sind stets in den subserös gelegenen Leberläppchen am reichlichsten. Sind mehrfache Exstirpationen von Leberstückchen gemacht worden und ist nach der Operation längere Zeit, d. h. etwa zwei bis drei Monate verstrichen, so findet man nicht nur in der Nachbarschaft der Verletzung, sondern an der ganzen Oberfläche der Leber eine verschieden dicke Schicht, welche grösstentheils aus dunklen, kleinen, platten Leberzellen besteht und nur wenig grosse, helle, rundliche Leberzellen einschliesst.

Es können ferner auch Züge dunkler Zellen ziemlich tief sich in das Leberparenchym erstrecken. Der in Fig. 67, Taf. XII abgebildete Theil eines Leberläppchens stammt aus einem unverletzten Leberlappen einer Ratte, welche vor zweiundzwanzig Tagen operirt worden war.

Es erhebt sich nunmehr die Frage, welche Bedeutung den kleinen dunklen Zellen zukommt, und es wird dabei vor Allem zu entscheiden sein, ob dieselben nicht als Bildungen anzusehen sind, welche erst unter der Einwirkung der Fixationsflüssigkeit entstanden sind. Was zunächst die letztgenannte Frage betrifft, so glaube ich dieselbe verneinen zu können und bin der Meinung, dass das Chrom-Osmiumsäure-Gemisch nur insofern ein Kunstproduct liefert, als sie eine schon vorher bestehende Differenz in dem Bau und der Beschaffenheit der Zellen zu einem schärferen Ausdruck bringt. Zur Begründung dieser Anschauung glaube ich Folgendes anführen zu können:

1) Behandelt man Stücke aus einer normalen Leber in derselben Weise, wie es oben angegeben wurde, so zeigen sich nur sehr spärliche dunkle, kleine Zellen und wie es scheint nur eine gewisse Zeit nach der Aufnahme von Nahrung.

2) In operirten Lebern nimmt die Zahl der dunklen Zellen allmählich zu und zwar parallel mit der Intensität und Extensität der Wucherung der grossen hellen Leberzellen. Ihre Menge steht stets in einem bestimmten Verhältniss zu der Grösse der Verletzung und zu der Zeit, welche nach derselben verstrichen ist; sie ist danach in der Umgebung umfangreicher Wunden grösser als in der Umgebung kleiner Verletzungen, und ist bei weit vorgeschrittener Wucherung grösser als zu Beginn derselben.

3) Betrachtet man die Art und Weise, in welcher die dunklen platten und eckigen Zellen auftreten, etwas genauer, so erhält man

den Eindruck, dass es sich um nichts anderes handelt, als um Druckwirkungen, welche benachbarte Theile auf die betreffenden Leberzellen ausüben. In den ersten Stadien sind es durch Blut stark ausgedehnte Gefässe, später wohl wesentlich die wuchernden Leberzellen, welche die ihnen benachbarten Zellen comprimiren. Damit steht auch in Uebereinstimmung, dass man namentlich in späteren Stadien vielfache Uebergangsformen zwischen den beiden Leberzellenformen findet, wie sich das ja auch schon aus der Betrachtung der Fig. 67, Taf. XII ergibt.

4) Ferner stimmt damit auch überein, dass die hellen grossen Zellen neben den kleinen meistens zwei Kerne besitzen, sonach deutliche Zeichen voraufgegangener Wucherung bieten, während die kleinen fast immer einkernig sind. Bleibt die Wucherung der Leberzellen aus irgend einer Ursache aus, so findet man nicht mehr dunkle Leberzellen als im normalen Zustande.

5) Aehnliche dunklere und plattgedrückte Leberzellen erhält man auch dann, wenn man aus einer normalen Leber ein Stück mit einem stumpfen Messer ausschneidet und dadurch das Lebergewebe in der Umgebung der Schnittstelle etwas quetscht, ein Befund, den ja auch schon Hüttenbrenner (vergl. pg. 273) erhoben hat.

Wenn das Lebergewebe in regenerative Wucherung geräth, so gehen natürlich nicht sofort alle Zellen eine Vergrösserung und eine Kerntheilung ein, sondern nur eine bestimmte Zahl, welche im Laufe der Zeit zunimmt. Erreicht die Masse der vergrösserten Leberzellen ein solches Volumen, dass die Entleerung der Capillaren nicht mehr hinlänglich Raum schafft, so werden die benachbarten in Ruhe gebliebenen Zellen comprimirt und gewinnen dabei das beschriebene Aussehen. Colucci (vergl. pg. 275) hat bei seinen Untersuchungen über Leberregeneration die kleinen durch Druck difformirten Leberzellen ebenfalls gesehen und abgebildet und sie für Uebergangsformen von Leukocyten in Leberzellen erklärt, eine Deutung, mit der ich mich nicht einverstanden erklären kann.

Es fragt sich nun weiter, ob die durch Druck difformirten Zellen bleibend atrophisch geworden sind und mit der Zeit zu Grunde gehen oder ob sie noch lebenskräftig sind und unter Umständen ebenfalls in Wucherung gerathen können. Eine Antwort hierauf gibt die directe Beobachtung, indem sich zuweilen nach grossen Verletzungen, wenn die regenerative Wucherung der Leberzellen lange andauert, so dass schliesslich alle hellen Zellen zweikernig geworden sind, in der Umgebung der Narbe

Karyomitosen sich auch in den kleinen dunklen Zellen (Fig. 62—64, Taf. X) nachweisen lassen. Es kann also, wenn sich die Kerne der grossen hellen Zellen bereits getheilt haben, eine Kernvermehrung auch in den kleinen Zellen eintreten, vorausgesetzt, dass immer noch jene Bedingungen gegeben sind, welche die Zellen zu Karyomitose veranlassen. Auffallend ist, dass die dunklen Zellen sich dabei nicht aufhellen, sondern in demselben Zustande wie zuvor verharren.

Wie sich aus dem Mitgetheilten ergibt, verhalten sich also die Leberzellen einem durch mechanische Eingriffe hervorgerufenen Reiz gegenüber verschieden, indem die einen früher in Zustände der Hypertrophie[1]) mit nachfolgender Kern-, unter Umständen auch Zelltheilung zu gerathen pflegen, während die anderen sich lange Zeit vollkommen passiv verhalten und dabei von den grossen Leberzellen vielfach verschoben und verunstaltet werden. Die Letzteren gerathen meist gar nicht in Wucherung, können indessen, falls der Process lange andauert, schliesslich ebenfalls eine Kerntheilung eingehen.

Da die Leber auch unter normalen Verhältnissen einzelne kleine dunkle, den beschriebenen ähnliche Zellen mit dunkel sich färbendem Protoplasma enthält, so ist es nicht unmöglich, dass diese Beschaffenheit nicht nur die Folge des Druckes von Seiten der Umgebung ist, dass vielmehr bei den Leberzellen schon normaler Weise verschiedene Zustände existiren, welche von den secretorischen Functionen abhängig sind. Bestimmte Angaben über diesen Punkt bin ich zur Zeit nicht in der Lage zu machen, behalte mir aber vor in einer späteren Mittheilung darauf zurückzukommen[2]).

4) Regenerationsvorgänge am Gefässendothel und an den Bindegewebszellen.

Ausser den Leberzellen selbst reagiren auch andere zellige Elemente des Lebergewebes auf die Verletzung mit einer regene-

1) Die Aufhellung, welche die Leberzellen bei Eintritt von Kerntheilung zeigen, ist eine gleichmässige und unterscheidet sich von jener, welche einzelne Leberzellen nach der Mahlzeit zeigen, dadurch, dass zwischen den Maschen des netzartig gebauten Protoplasmas keine Vacuolen auftreten.

2) Ich habe ähnlich sich färbende dunkle Drüsenzellen neuerdings im Pankreas der Ratte und anderer Thiere gefunden und halte die Mehrzahl derselben für identisch mit den von mir als „keilförmige Membranzellen“ (Arch. f. mikr. An. XXI 1882) beschriebenen Zellen.

rativen Wucherung und zwar das Endothel der Capillaren, die Bindegewebszellen, die Sternzellen und endlich das Gallengangs-Epithel. Die Regeneration aller dieser Elemente soll nach dem zeitlichen Eintritt der Wucherung besprochen werden und zwar mit besonderer Berücksichtigung der Wichtigkeit derselben für den Wiederersatz des verloren gegangenen Leberparenchyms.

Geringfügige Verletzungen (Stiche, oberflächliche Schnitte u. s. w.) führen nicht zu einer activen Betheiligung der Endothel- und Bindegewebszellen an der Wundheilung. Nach stärkeren Beschädigungen, besonders nach Exstirpation von Leberstückchen wuchern sie dagegen stets.

Im Allgemeinen ist die Wucherung auf die nächste Umgebung der Wunde beschränkt, doch kommen ab und zu auch Kerntheilungsfiguren in Endothelzellen vor, die entfernt von der Wunde liegen.

Knäuel- und Sternformen treten in den Endothelzellen der intralobulären Capillaren bei der Ratte und der Katze schon nach zwei Tagen auf (Fig. 49 *e*, Taf. VIII und Fig. 59 *a*, Taf. IX) und es gehen denselben ähnliche Kernveränderungen vorauf, wie in den Leberzellen. Es stellt sich also zunächst eine Vergrösserung des Kernes und eine Zunahme des Chromatins ein. Das Zellprotoplasma ist gewöhnlich nicht zu sehen. Die Menge der Kerntheilungsfiguren in den Endothelien ist in den ersten vier bis fünf Tagen niemals bedeutend, so dass man oft Mühe hat, welche zu finden. Erst vom fünften bis siebenten Tage an geht die Wucherung der Endothelzellen zwischen den degenerirenden und atrophirenden Leberzellen des Wundbezirkes etwas lebhafter vor sich.

Erheblich reichlicher als an den Endothelzellen der Gefässe sind die Proliferationserscheinungen an den Bindegewebszellen in der nächsten Umgebung der Wunde und zwar sowohl innerhalb der Leberläppchen als auch im Pfortadergebiete.

Zwei bis drei Tage nach Exstirpation eines Leberstückchens liegen in der Umgebung des sich bildenden Blutergusses stets ziemlich reichliche Bindegewebszellen, die in Theilung begriffen sind, und zwar namentlich in jenem Gebiete, wo die Leberzellen in Degeneration begriffen oder schon zu Grunde gegangen sind (Fig. 65 *d* und Fig. 66 *d*, Taf. XI).

Um gute Bilder von Karyomitosen des Leberbindegewebes zu erhalten, empfiehlt es sich, aus der frischen Leber herausgeschnittene Stücke sofort mit dem Gefriermikrotom in Schnitte zu zerlegen

und die Schnitte sofort in eine $\frac{1}{8}$—$\frac{1}{10}$ procentige Lösung von Chromsäure oder Pikrinsäure zu bringen und in einem Reagirgläschen auszuschütteln. Von da kommen sie fünfzehn bis zwanzig Minuten in ein Uhrschälchen mit Flemming'scher Fixationsflüssigkeit und werden dann in der beschriebenen Weise mit Safranin gefärbt. Durch das Schütteln fallen viele von den degenerirten Leberzellen aus, so dass die Untersuchung des Stützgewebes sehr erleichtert wird.

Vom vierten bis fünften Tage an stellt sich in der Umgebung des Defectes eine lebhafte Proliferation der Bindegewebszellen des periportalen Gewebes ein, und gleichzeitig wird dasselbe von emigrirten Rundzellen durchsetzt.

Die wuchernden Bindegewebszellen bilden sehr bald grosszelliges Keimgewebe, welches gegen das in der Wunde gelegene Blutcoagulum vordringt, und sich später in Narbengewebe umwandelt. Ob auch ein Theil der emigrirten farblosen Blutkörperchen sich zu Fibroblasten entwickelt, und, wie das Ziegler beschrieben, an dem Aufbau des Gewebes Theil nimmt, ist nicht zu entscheiden. Da indessen die Zahl der Fibroblasten auffallend rasch zunimmt, während die Zahl der Karyomitosen zu keiner Zeit sehr gross ist, so halte ich es für nicht unwahrscheinlich.

Im Zusammenhange mit der Wucherung der Bindegewebszellen will ich die Wucherung der Sternzellen[1]) hier erwähnen, welche ich als eine besondere Form von Bindegewebszellen des Stützgewebes der Leber ansehe. Sie sind je nach der Dauer der Safraninfärbung bald blass, bald dunkel gefärbt, stets aber deutlich zu sehen, so dass die in Anwendung gezogene Untersuchungsmethode besser erscheint als die von Kupffer benutzte Behandlung mit Goldlösungen.

1) Litteratur über die Sternzellen der Leber:

C. Kupffer, Ueber Sternzellen d. Leber, Arch. f. mikr. Anat. Bd. XII. p. 353.

P. Rothe, Ueber die Sternzellen der Leber, In.-Diss. München 1882.

E. Asch, Ueber die Ablagerung v. Fett und Pigment in d. Sternzellen d. Leber In.-Diss. Bonn 1884.

Ausserdem findet man Angaben über einige pathologische Verhältnisse der Sternzellen bei:

H. Joseph, Ueb. d. Einfluss chemischer .... Reize auf d. Lebergewebe, In.-Diss. Berlin 1868. pag. 24.

F. Boll, Die Bindesubstanz d. Drüsen, Arch. f. mikr. Anat. Bd. V. p. 349.

C. E. Ponfick, Studien über die Schicksale körniger Farbstoffe im Organismus, Virch. Arch. Bd. 48.

O. Platten, Zur fettigen Degeneration d. Leber, Virch. Arch. Bd. 74. p. 268.

L. Popoff, Ueber die Folgen d. Unterbind. d. Ureteren ..... Virch. Arch. Bd. 82.

Die Sternzellen stehen in engstem Contact mit den Capillargefässen, umgreifen dieselben mit Fortsätzen und schicken solche auch zwischen die Leberzellen. Ihren Lieblingssitz bilden jene Stellen, wo zwei Leberzellenbalken zusammenstossen.

In mehreren Fällen gelang es mir, Kerntheilungsfiguren (Fig. 60, Taf. IX) auch an den Sternzellen zu sehen und zwar nicht nur in der unmittelbaren Nachbarschaft der Wunde, sondern auch in entfernten Läppchen. In der Nähe der Verletzung bemerkt man sehr oft eine Ablagerung von Fett und Pigment in den Sternzellen, also ähnliche Zustände, wie sie Ponfick, Platten, Popoff und Asch beschrieben haben.

5) Regeneration der Gallengangsepithelien und ihre Umwandlung in Leberzellen.

Die Wucherung der Gefässendothelien sowie der Bindegewebszellen steht zur Regeneration des Lebergewebes nur insoweit in Beziehung, als durch dieselbe ein neues Stützgewebe für die Leberzellen geliefert wird. Eine Umwandlung der Bindegewebselemente oder anderer Zellen nicht epithelialer Natur, wie z. B. von Leukocyten (Griffini) in Leberzellen findet nicht statt; derartige Darstellungen beruhen entweder auf mangelhaften Untersuchungsmethoden oder auf Beobachtungsfehlern. An der Regeneration der Leberzellen betheiligen sich direkt ausschliesslich die Epithelien der Gallengänge, welche auf die Verletzung des Leberparenchyms mit einer starken Wucherung antworten; im weiteren Verlaufe erfolgt ein Uebergang der neugebildeten Gallengangsepithelien in secernirendes Leberparenchym. Der ganze Vorgang bietet des pathologisch-anatomischen Interesses nicht nur, sondern auch der Beziehungen zur Entwicklungsgeschichte genug, um eine etwas ausführlichere Behandlung zu gestatten.

Das Epithel der Gallengänge reagirt auf die Verletzung etwas später als die Leberzellen, bei der Katze früher als bei der Ratte. Bei ersterer sieht man schon am 2.—3. Tage in den am Rande der Wunde liegenden interlobulären Gallengängen alle Stadien der Kerntheilung, besonders in unmittelbarer Nachbarschaft des Blutgerinsels. In der Umgebung der wuchernden Gallengänge stellt sich eine bedeutende rundzellige Infiltration der Glisson'schen Kapsel ein. Die Theilung der Gallengangsepithelien geht so

rasch und üppig vor sich, dass die neugebildeten Zellen bald vielerorts die epitheliale Auskleidung mächtig verdicken und zu kolbenartigen und ähnlichen Ausstülpungen der Gallengangswandung in die Bindegewebsspalten hinein Veranlassung geben (Fig. 68, Taf. XII). Die genauere Beschreibung der Mitosen an den Gallengangsepithelien, welche die Chromatinfäden sehr klar erkennen lassen, verschiebe ich auf später; Meerschweinchen und Kaninchen bieten nämlich noch bessere Bilder. Hier will ich nur erwähnen, dass man die im Zellprotoplasma während der Kerntheilung sich abspielenden Veränderungen, so namentlich die achromatische Spindelfigur, wegen starker Aufhellung desselben nur selten und dann unvollkommen zu Gesichte bekommt.

Die mit neuen Zellen erfüllten Ausstülpungen oder Sprossen dringen in verschiedenen Richtungen im Bindegewebe vor, bald als breite scharf begrenzte cylindrische Schläuche, die wieder blindendende Seitensprossen besitzen und grosskernige ovale Zellformen führen, bald als gewundene schmale Bälkchen oder Röhrchen, welche auf dem Durchschnitt nur 2—3 polygonale dichtgedrängte Zellen besitzen. Nicht selten gelingt es, den Zusammenhang derartiger, öfter mit einer Lichtung versehener Zellbalken mit einem alten interacinösen Gallengang unmittelbar zu verfolgen, sowie Uebergangsformen zwischen den ursprünglichen kolbigen Ausstülpungen und den geschilderten vollentwickelten Produkten der Wucherung nachzuweisen.

Am 4.—5. Tage bei der Katze, am 6.—8. Tage bei der Ratte erscheint das interacinöse Bindegewebe in der Nachbarschaft der Wunde schon sehr reichlich mit diesen Balken und Zügen von Zellen durchsetzt, am 6.—7.—10. Tage ebenso in den entfernteren Gebieten der Glisson'schen Kapsel, in wechselnder Mächtigkeit je nach der Grösse des gesetzten Defektes. Immerhin kommt es niemals zu einer so weit verbreiteten Wucherung wie an den Leberzellen selbst.

Eigenthümlich ist die räumliche Anordnung der Kerntheilungsfiguren in den neugebildeten zelligen Balken und Strängen; nie findet man sie in deren Endsprossen, sondern stets nur in denjenigen Abschnitten, welche den ursprünglichen Gallengängen näher stehen. Es liegt demgemäss die Anschauung nahe, dass die peripher gelagerten Zellen nicht die jüngsten sind, dass es sich also nicht um ein Wachsthum per appositionem handelt; es scheint im Gegentheil, als ob durch eine an-

dauernde Zellwucherung in den central gelegenen Abschnitten die peripheren Theile der gewucherten Zellengänge vorgeschoben würden.

Mit der Entstehung der geschilderten Ausstülpungen geht Hand in Hand die Bildung eines Lumens, welches mit der Lichtung des ursprünglichen Gallenganges in Verbindung stehend, in Form eines feinen Kanälchens den in Wachsthum begriffenen neugebildeten Zellzügen folgt; nur die Enden der Sprossen machen den Eindruck solider Zellhaufen; ebenso fehlt eine Lichtung in den schmalen Balken, die auf dem Durchschnitt nur eine oder zwei Zellen erkennen lassen; weiter rückwärts, wenn der Strang breiter wird, stösst man bald auf das blinde Ende des Lumens, welches sich allemal als scharf begrenztes Kanälchen nachweisen lässt, sobald der Zug auf dem Querschnitt mindestens drei Zellen führt (vergl. Fig. 68, Taf. XII).

Ein ganz ähnlicher Process geht an Ort und Stelle des gesetzten Defektes vor sich; ist die Organisation des Blutgerinsels so weit vorgeschritten, dass eine gewisse Menge lockeren Bindegewebes gebildet wurde, so erfolgt theils seitens der alten, theils seitens der neugebildeten Gallengänge der benachbarten interacinösen Zwischenräume eine Durchwachsung mit Zügen und Balken gewucherter Zellen; dieselben sind am 8.—10.—15.—20. Tage, bald direkt hineinziehend, bald geschlängelt in allen Richtungen verlaufend, in reichlicher Anzahl erkennbar.

Zwischen dem jungen Bindegewebe der Narbe und den benachbarten interlobulären Zwischenräumen besteht anfangs, wie beschrieben, eine Schicht von atrophischen und degenerirten Leberzellen; um diese herum erfolgt nun in den ersten Tagen eine starke Gallengangswucherung, welche gleichsam demarkirend dieselbe von dem normalen Lebergewebe scheidet; die fortschreitende Wucherung durchsetzt bald auch die dem Untergang verfallende Zone, so dass man an ihrer Stelle am 12.—15. Tage nur da und dort noch Schollen von atrophischen Leberzellen und Pigmenthäufchen als Reste vorfindet.

In gleicher Weise tritt der Ersatz des atrophischen Parenchyms ein, wenn der Leber eine unblutige Verletzung beigebracht wurde, welche aber zur Atrophie oder Nekrose einer Anzahl von Leberzellen führte, so bei einer leichten Quetschung des Leberrandes mit der Pincette oder den Fingern; der Wucherung der Gallengänge pflegt eine solche der Leberzellen vorauszugehen.

Man kann also als Regel hinstellen, dass überall, wo in Folge

Unterganges von Parenchymzellen sich das Gleichgewicht des Gewebes ändert, eine üppige Neubildung von Gallengängen eintritt, sobald ein bindegewebiger Stützboden vorhanden ist.

Die Empfindlichkeit des Gallengangsepithels und die Intensität der regenerativen Wucherung fällt sehr verschieden aus je nach der Stelle der Verletzung der Leberoberfläche. Bei der Ratte und der Katze reagiren die oberflächlich, häufig unter der Capsula Glissoni verlaufenden Gallengänge, welche als vasa aberrantia zu betrachten sind, stets früher und üppiger als die tiefer gelegenen typisch angeordneten. So findet man 1½—2 Tage nach der Verletzung an der Oberfläche der Leber schon starke Wucherung der Gallengangsepithelien und beginnende Neubildung von Gängen, während die tieferen Schichten sich noch in völligem Ruhezustand befinden; am deutlichsten wird der Unterschied am linken Leberlappen.

Dieser Befund dürfte mit der Entwicklungsgeschichte der vasa aberrantia in einem gewissen Zusammenhange stehen und zu Gunsten der alten Meinung E. Weber's [1]) sprechen, welcher dieselben als unentwickelt gebliebene Aeste der Gallengänge betrachtete: ihr Epithel scheint wirklich reizbarer und wucherungsfähiger als das der übrigen Gallengänge zu sein.

Mit den Ansichten von Toldt und Zuckerkandl [2]) sowie von Anderen (Theile, Beale, Riess, Sappey), nach welchen die freiliegenden Gallengänge in dem ligam. triang. sin., in der Porta hepatis, in der Fossa longitud. sin., am Leberrande und in der Gallenblasengegend in Folge von Schwund des entsprechenden Parenchymes während des Wachsthums des Organs entstanden sind, stehen meine Beobachtungen indessen keineswegs in Widerspruch. Betrachtet man diese nur unvollkommen functionirenden Gallengänge als Reste von embryonalen Zellanhäufungen, so wird ihre grössere Wucherungsfähigkeit kaum auffallen.

Die beschriebene Neubildung von Gallengängen entspricht vollkommen der Gallengangswucherung, wie sie bei verschiedenen Leberkrankheiten, besonders aber bei der Cirrhose gesehen worden ist.

1) Müller's Archiv 1843.

2) Ueber die Form- und Texturveränderungen d. menschlichen Leber während des Wachsthums. (Sitzungsberichte d. Wiener Academie. Bd. LXXII. Heft 3, 4, 5. Jahrg. 1875. Abth. III. pag. 251—257.)

Zuerst von E. Wagner [1]) bei der atrophischen Cirrhose beobachtet und als „gefässähnliche Bildungen“ bezeichnet, dann von Liebermeister [2]) als „Kernreihen“ angeführt, welche mit Blutgefässen in Zusammenhang stehen, ferner von Zenker [3]), Waldeyer [4]), Klebs [5]) als dem atrophischen Leberparenchym oder auch den Gallengängen nahestehend angesehen, wurden diese röhrenförmigen Gebilde zuerst von Cornil [6]) für neugebildete Gallenkanälchen erklärt. Charcot und Gombault [7]), Hanot [8]), Kiener und Kelsch [9]), Friedländer [10]), Ackermann [11]), Arnold [12]), Klein [13]), Tcherniaew [14]) u. A., welche die atrophische und hypertrophische Cirrhose näher untersuchten, erkannten übereinstimmend in den scharf begrenzten Zellreihen, welche das interacinöse Gewebe mehr oder weniger üppig durchziehen, nichts anderes als neugebildete Gallengänge; Ackermann [15]) endlich lieferte dafür den Beweis durch gelungene Injection vom Ductus hepaticus her. Ackermann spricht auch schon die Meinung aus, dass sich „höchst wahrscheinlich bei allen mit einer Bindegewebsentwicklung verbundenen Krankheiten der Leber anscheinend constant in dem neoplastischen Gewebe solche mit epithelialen Zellen ausgekleidete röhrenförmige Gebilde finden.“

Meine Befunde, welche mit der vorläufigen Mittheilung Griffini's [16]) übereinstimmen, stellen die grosse Wucherungsfähigkeit der Gallengänge ausser allen Zweifel; dieselbe tritt vornehmlich

1) Archiv d. Heilkunde Jahrg. III p. 462.

2) Beiträge z. path. Anatomie und Klinik d. Leberkrankheiten. 1864. p. 38, 96, 140 u. s. w.

3) Deutsch. Arch. f. klin. Med. Bd. X. p. 185.

4) Virch. Arch. Bd. 43. p. 537.

5) Handb. d. path. Anat. Bd. I. p. 419.

6) Arch. de phys. norm. et path. 1874. p. 265.

7) Ebendort. 1876. p. 471.

8) Etude sur une forme de cirrhose hypertrophique du foie. These. Paris 1876. (Nach Ackermann.)

9) Arch. de phys. norm. et pathol. 1876. p. 644, 773.

10) Epithelwucherung und Krebs. 1877. p. 46.

11) Virch. Archiv. Bd. 80. p. 429—435. 1880.

12) Virch. Arch. Bd. 82. p. 378—381. 1880. (Neubild. d. Gallengänge in der Umgebung d. Tuberkeln.)

13) Med. Rundschau. 1881. N. 12. (Russisch.)

14) Zur Frage über die Entwickelung d. Cirrhosis hepatis im Kinderalter. Diss. St. Petersburg. 1883. pag. 57—64. (Russisch.)

15) Ackermann, Ueber hypertrophische und atrophische Lebercirrhose. (Virch. Arch. Bd. 80. p. 246.)

16) Vergl. geschichtl. Einleitung.

dann in die Erscheinung, wenn Leberparenchym schwindet; ganz ähnlich verhält sich auch das interacinöse und intraacinöse Bindegewebe.

Was wird nun aus den neugebildeten Gallengängen? In späteren Zeiten, 40, 55, 60, 108 Tage nach der Verletzung besteht an der Stelle des Defektes kein auffallender Ueberfluss von Gallengängen mehr. Die neugebildeten Kanäle müssen also entweder einer regressiven Metamorphose verfallen, atrophiren und zu Grunde gehen; oder sie gehen eine progressive Umwandlung ein, sie wandeln sich allmählich in Leberzellenbalken um, im Kleinen die embryonalen Verhältnisse wiederholend. In der That kommt Beides vor.

Schon am 4.—5. Tage nach der Exstirpation eines Leberstückchens zeigen sich die ersten Erscheinungen des in Frage stehenden Umwandlungsprocesses der gewucherten Gallengangsepithelien, namentlich an der Stelle des Defektes selbst, weniger ausgesprochen in den benachbarten interacinösen Zwischenräumen. Der Vorgang selbst scheint nach zwei Typen abzulaufen:

1) Die Gallengangsepithelien wandeln sich unmittelbar in Leberzellen um.

2) Der zellige Belag der Gallengänge fliesst zu eigenartigen, riesenzellenähnlichen Conglomeraten zusammen, welche sich in der Folge zu Leberzellen differenziren.

Der erste Typus ist viel häufiger und geht hauptsächlich an den feineren Zellzügen vor sich, sowie anscheinend an den Enden der gewucherten Gallengänge. Die Umwandlung erfolgt in der Weise, dass das helle, durchsichtige Protoplasma der Gallengangsepithelien undurchsichtiger, feinkörnig wird und an Masse zunimmt; auch der Kern wird grösser; die Zellconturen runden sich ab, und im Innern des Zellleibes häuft sich braunes Pigment an. Auf Fig. 72, Taf. XIII ist ein senkrecht getroffener neugebildeter Gallengang dargestellt, in welchem zwei Zellen *(a^2)* schon echten Leberzellen ganz ähnlich sehen; eine weitere *(a^1)* befindet sich im Uebergangsstadium und eine vierte *(a)* zeigt noch die Beschaffenheit der Gallengangsepithelien. In dem nebenan liegenden längsdurchschnittenen Gallengang befinden sich die Zellen noch nicht in der Umwandlung; vergleichtman hingegen die Endsprosse desselben (Fig. 72 *a*) mit dem Leberzellenbalken *b* Fig. 71 der gleichen Tafel, so sieht man leicht, dass hier drei Zellen *(a)* nur noch eine erhebliche Ver-

grösserung in der Richtung der Peripherie und gegen das Lumen hin erfahren müssen, damit der Uebergang des früheren Gallenganges in einen Leberzellenbalken mit einem Rest des Canales in Form eines feinen Capillarröhrchens vollständig wird.

Mit diesen Befunden stimmt die Darstellung von Toldt und Zuckerkandl [1]) gut überein, gemäss welcher die Leberzellenbalken anfänglich (4. Woche des Fötallebens des Menschen) als röhrenförmige Gangwerke, nicht aber als solide Leberzellencylinder — nach Remack [2]) — anzusehen sind; entwicklungsgeschichtlich muss die Leber zu den schlauchförmigen Drüsen gerechnet werden [3]). — Im vollkommenen Widerspruche dagegen stehen meine Beobachtungen mit der Angabe Tizzoni's [4]), dass die neugebildeten Leberzellen, welche er in der Narbe 6 Monate nach der Verletzung fand, als solide Cylinder aus dem präformirten Lebergewebe ausgewachsen seien und sich später durch Canalisirung zu Gallencapillaren und Gallengängen umgewandelt hätten.

Der zweite Umwandlungstypus macht sich in erster Linie an den breiten, zellreichen neugebildeten Gallengangscylindern (Fig. 68, 105, 106), seltener an feineren Zellsträngen (Fig. 73) geltend. Die einzelnen Zellen fliessen dabei zu einem Protoplasmaklumpen zusammen, in welchem die scharf conturirten Kerne der betheiligten Zellen liegen; im Querschnitt machen solche metamorphosirte Gallengänge den Eindruck von Riesenzellen [5]); hie und da ist noch eine Andeutung eines Lumens vorhanden (Taf. XV, Fig. 106 a^1), als Spalte oder Röhrchen, mit noch erkennbaren Grenzen der umgebenden Zellen. Der ganze Vorgang erinnert sehr an die zuerst von Arnold an den Gallengängen in der Nachbarschaft von Tuberkeln beobachtete und abgebildete riesenzellenartige Metamorphose der Gallengangsepithelien [6]).

---

1) Op. cit. pag. 280—284.

2) Untersuchungen über die Entwickelung der Wirbelthiere. Berlin, 1850—1855. pag. 52.

3) Die Gruppirung der Leberzellen zu schlauchförmigen Drüsen zeigt sich bei den Wirbelthieren nur im embryonalen Zustande; bei vielen Wirbellosen sowie auch beim Amphioxus besteht die Leber aus einem einfachen Drüsenschlauch.

4) Vergl. d. geschichtl. Einleit.

5) Diese Riesenzellen sind wahrscheinlich dieselben, welche von Tizzoni für Cellule epatiche in proliferazione angesehen und abgebildet wurden. (Vergl. seine Abbildungen Fig. 4.)

6) J. Arnold, Beiträge z. Anatomie d. miliaren Tuberkels. 1. Ueber Leber-

In solchen Protoplasmaklumpen treten Fetttröpfchen und Pigmentkörner auf, letztere hie und da so massenhaft, dass sich kein freies Protoplasma mehr unterscheiden lässt. Derartige Conglomerate und ähnlich pigmentirte zwei- oder einzellige Züge pflegen zu schrumpfen, die Kerne verschwinden allmählich, so dass man wohl von einer Pigmentatrophie oder Pigmentdegeneration reden kann. Vermuthlich handelt es sich ursprünglich um eine Pigmentablagerung in Folge von Stauung; letztere mag beruhen auf einer durch das Zusammenfliessen der Zellen verursachten vorübergehenden Verstopfung des Lumens oder auf einer Verlegung eines grösseren Gallenganges oder auf mangelhaftem Zusammenhang der neuen Zelle mit andern Parenchymzellen, wenn z. B. ein schmaler Zellzug comprimirt oder durch ein Bindegewebsbündel unterbrochen wird; am häufigsten dürfte eine Verstopfung der interacinösen Gallengänge vorliegen, deren Epithel in üppiger Wucherung begriffen ist; dafür spricht, dass schon am 5.—7. Tage um den Defekt die Gallencapillaren in grosser Ausdehnung hochgradig ausgedehnt erscheinen; dieselben stülpen sich förmlich in das Innere der Leberzellen vor, so dass man Bilder erhält, wie sie Pflüger und Kupffer, neuerdings Mares [1]) nach künstlicher und physiologischer Injection der Gallengänge, sowie Afanassieff nach Vergiftung mit Toluylendiamin gesehen haben (vergl. Fig. 62 *d*, Taf. X). An manchen Zellen kann man den Zusammenhang solcher lakunenartig erweiterter Gallencapillaren mit der Kernhülle durch unregelmässig verästelte Spalten und Gänge, welche das Zellprotoplasma durchsetzen, verfolgen [2]) (Fig. 64 *a*, Taf. X). — In den Leberzellen zeigt sich nun

tuberculose. Virch. Arch. 1880. Bd. 82. p. 389—393. — Riesenzellenartige Umwandlung der Drüsenzellen sind beschrieben bei der Tuberkulose d. Hodens: Gaule, Virch. Arch. Bd. 69. 1877; Lübimow, Idem. Bd. 75. 1879 und Waldstein, Idem. Bd. 85. Bei der Tuberkulose d. Leber: Arnold, loc. cit.; Weigert, Deutsch. med. Wochenschrift. 1885. No. 35. pag. 2. Sep.-Abdruck; P. Baumgarten, Zeitschr. f. klin. Med. Bd. X 1885. p. 31—40; — bei der Tuberkulose d. Nieren: Arnold, Virch. Arch. Bd. 83 und Baumgarten, Op. cit. 24—30; — beim Chalazion: Vincentini, Della struttura e genesi di Chalazion, Napoli 1875. — Fuchs, Graefe, Arch. 1878. Bd. 24. Abth. II; — bei Lupus, in den Schweissdrüsen: Lang, Viertelj. f. Dermat. u. Syph. 1875 Heft 3; — in den Talgdrüsen: Stilling, Zeitschr. f. Chirurgie. Bd. 8; — in den Adenomen der Talgdrüsen: Krauss, Virch. Arch. Bd. 95.

1) Beobachtungen über die Ausscheidung des indigschwefelsauren Natron. (Sitz.-Ber. d. Wiener Academie. 1885. Abth. III. März-Heft.)

2) Es ist zu bemerken, dass alle diese mikroskopischen Bilder gegen selbständige Wandungen der Gallencapillaren sprechen und auf Grund vieler überzeugender Präparate trete ich entschieden für die Behauptung von Pfeiffer ein (Ueber Secretvacuolen

überdiess, je näher der Narbe, desto reichlicher eine Pigmentanhäufung, was für die oben geäusserte Ansicht der Gallenstauung zu sprechen scheint.

Später, am 22., 30., 45. Tage nach der Excision eines Leberstückchens, liegen in der schon sehr verkleinerten Narbe hie und da zwischen den Bindegewebsfasern Pigmenthäufchen, welche von zu Grunde gegangenen neugebildeten Leberzellen herrühren; bei der Ratte ist die Zahl der letzteren niemals erheblich; die Pigmentirung der Zellen und der Protoplasmaklumpen stellt meist wohl nur einen vorübergehenden Zustand dar.

Manche von den Zellconglomeraten sind anscheinend von feinen Bindegewebsbündeln durchsetzt; es handelt sich indessen nur um stark gewucherte Gallengangsstränge, welche das zwischenliegende Bindegewebe zusammengeschoben haben.

Gegenüber den in der Narbe auftretenden Bindegewebsriesenzellen zeichnen sich die Gallengangsprotoplasmaklumpen gerade durch ihren regelmässigen Gehalt an Pigment und Fetttröpfchen aus.

Die Bildung von Leberzellen aus den riesenzellenartig umgewandelten Gallengängen wird dadurch eingeleitet, dass einzelne Kerne der Gallengangsconglomerate an Grösse zunehmen und rund werden; das umgebende Protoplasma trennt sich von der übrigen Masse ab, der Klumpen zerfällt in ein- oder zweikernige Zellen, welche Leberzellen vollkommen gleich sind (Taf. XII, Fig. 68 (b—b^1). Am schönsten kann man den Vorgang wieder an den Vasa aberrantia in der Nachbarschaft der Wunde verfolgen; die Zerspaltung der sehr massigen Conglomerate beginnt hier schon früh, am 6.—7. Tage. Von der Wandung des Gallenganges aus wachsen in die gebildeten Zwischenräume Bindegewebszellen und Fasern hinein und durchsetzen hie und da den ganzen Querschnitt des Canales, der theils noch von Riesenzellen, theils schon von Leberzellen ähnlichen Bildungen ausgefüllt ist (Fig. 105, Tafel XV). Ist die Umwandlung zu Ende gelangt, so hat man eine Menge von atypisch angeordneten Leberzellen vor sich, zwischen denen sich reichlich Bindegewebe entwickelt hat; der scharfe Contur der Wandung des früheren Gallenganges verschwindet allmählich.

Ganz ähnliche Bildungen findet man auch in der Narbe selbst; die Lumina der grossen Gallengänge enthalten z. Th. Leberzellen,

d. Leberzellen . . . . . — Arch. f. mikr. Anat. Bd. XXIII. 1883), dass die Gallencapillaren in den Leberzellen selbst endigen und also keine eigene Wandung besitzen.

z. Th. riesenzellenartige Conglomerate; andere sind cystenartig erweitert und mit Cylinderepithel ausgekleidet. Bei einer Ratte, deren Leber mit der Bauchwand verwachsen war, fand sich in dem Bindegewebe der Verwachsungsstelle ein enormer Cylinder, welcher im Querdurchschnitt 60—80 neugebildete Leberzellen und zwischen diesen noch einige riesenzellenartige Conglomerate enthielt.

Versucht man, die riesenzellenartige Metamorphose der neugebildeten Gallengangsepithelien dem Verständniss näher zu rücken, so wird man in erster Linie die Entwicklungsgeschichte der Leber zu Rathe ziehen müssen. Toldt und Zuckerkandl [1]), welche in der fötalen Leber des Menschen zwei Arten von Parenchymzellen, — vollständig ausgewachsene polyedrische Leberzellen und kleine kugelige Zellen, „welche die Jugendform der bleibenden Leberzellen darstellen", — nachgewiesen haben, geben an, dass in der zehnten Woche des Fötallebens diese kleinen kugeligen Zellen „theils einzeln zwischen den polyedrischen Zellen eingestreut, theils in Gruppen von 4—6 nebeneinander stehend in die Wand eines Gallenganges aufgenommen sind", ferner, „dass eine solche Gruppe nicht selten von einer deutlichen gemeinschaftlichen Hülle umgeben ist", und „dass sich sowohl Längsschnitte als auch Querschnitte von Drüsenröhrchen finden, welche ausschliesslich von dieser kleinen Zellform gebildet werden, oder auch hie und da eine polyedrische Leberzelle enthalten" [2]).

Bei Vauthier [3]), welcher die Entwicklung der Leber beim Lamm untersuchte, findet sich die Bemerkung, dass im Anfang der dritten Woche die Zellenbalken der Drüse an vielen Stellen aus einer homogenen protoplasmatischen Grundmasse — „substance fondamentale, claire amorphe" — bestehen, in welche Kerne eingebettet sind, und dass sich in derselben glänzende Streifen bemerkbar machen — beginnende Differencirung in Leberzellen; an der Oberfläche des Organes findet man sogar ganze Balken, innerhalb welcher das Protoplasma um die Kerne herum keinerlei Scheidung erkennen lässt.

Es scheint demnach, als ob im Verlaufe der normalen Entwickelung der Leber zu einer gewissen Zeit die rasch gewucherten Zellen mit ihrem Protoplasma zu einem Ganzen zusammenfliessen;

---

1) l. c. p. 269—288.

2) Die Abbildung im Werke Toldt und Zuckerkandl (Fig. 11, Taf. II) hat viel Aehnliches mit meiner Fig. 68 (b—b^1), Taf. XII.

3) Op. cit. p. 15, 16, 18, 19.

die Individualität jeder Zelle erhält sich in ihrem Kern; um diesen gruppirt sich späterhin das Protoplasma, es erfolgt die Trennung in Einzelindividuen, welche die Merkmale der ausgebildeten Secretionszellen anzunehmen bestimmt sind.

Die angezogenen Bemerkungen der Embryologen sind dürftig genug; immerhin legen sie die Anschauung nahe, dass zwischen den fötalen Vorgängen und der Bildung der riesenzellenartigen epithelialen Protoplasmaklumpen gewisse Aehnlichkeitsbeziehungen sich geltend machen, dass bei der Regeneration des Lebergewebes unter pathologischen Bedingungen sich im Wesentlichen dieselben Vorgänge abspielen, wie in der Zeit der Entwicklung.

6) Die Bedeutung der Regeneration der Leberzellen und der Gallengangsepithelien für die Heilung von Leberwunden.

Nach der Schilderung der Regenerationsvorgänge an den einzelnen Geweben der Leber liegt mir noch die Aufgabe ob, die Art und Weise der Heilung von Leberwunden zu besprechen, unter besonderer Berücksichtigung der Rolle, welche der Wucherung der Leberzellen, wie der Gallengangsepithelien dabei zufällt.

Ganz schwache Verletzungen, oberflächliche Schnitte, Stiche u. s. w. rufen, wie früher gezeigt wurde, lediglich eine Wucherung der Leberzellen in geringer Ausdehnung um die Verletzung hervor; in der Entfernung von 1—2 Centim. findet man keine Mitosen mehr; die Gallengangsepithelien proliferiren höchstens dann, wenn am Orte der Verletzung selbst eines der reizbaren vasa aberrantia getroffen wurde. Entsprechend der geringfügigen Wucherung der Leberzellen kommen die „dunklen“ Zellen verhältnissmässig nur spärlich in der der Wunde benachbarten Zone vor; in weiterer Entfernung sind sie nicht häufiger als in einer unverletzten Leber 24 Stunden nach der Mahlzeit.

Die Heilung derartiger, aseptisch behandelter, Verletzungen vollzieht sich in 3—5 Tagen, ohne Bildung einer Bindegewebsnarbe; die Vereinigung der Wundränder und der Ersatz des stets nur unbedeutenden Blutcoagulums erfolgt ausschliesslich durch die Hypertrophie und Wucherung der Leberzellen, welche ein Zusammenrücken der getrennten Theile bedingen. Einige Tage nach der Verletzung kennzeichnet sich die etwas bräunlich aussehende Wundstelle nur

durch Spuren von Pigment und etwas Fettablagerung, von zerfallenen Leberzellen herrührend, sowie durch Gruppen von etwas gedrängt liegenden, abgeplatteten Leberzellen. Nach $1\frac{1}{2}$—2 Wochen ist es weder makroskopisch noch mikroskopisch möglich, die Stelle der Verletzung noch nachzuweisen.

Der Ersatz des Defektes wird also nicht durch ein aktives Hineinwachsen der benachbarten erhaltenen Leberzellen in das Blutcoagulum hinein bedingt, sondern vielmehr durch eine Art von Dehnung oder Expansion des angrenzenden Parenchyms, welche auf einem innern Wachsthum, per intussusceptionem, beruht. Jede hypertrophische und wuchernde Leberzelle drückt auf die anliegende, die Summe des Druckes wirkt am ergiebigsten nach der Richtung des Defektes, der sich beständig verkleinert und schliesslich durch Parenchymzellen ersetzt wird.

Stärkere Verletzungen, welche ein bedeutenderes Klaffen der Wundränder erzeugen, besonders also nach Exstirpationen von Leberstückchen, pflegen nicht nur durch den eben beschriebenen Vorgang, sondern überdies unter Organisation des Blutcoagulums durch die hereinwachsenden gewucherten Gallengänge zur Heilung zu gelangen.

Die Wucherung der Leberzellen erfolgt in diesen Fällen in grosser Ausbreitung und hält sehr lange an. Fast regelmässig konnte ich bei der Ratte Kerntheilungsfiguren der Leberzellen am entgegengesetzten Ende des verletzten Lappens nachweisen, nach sehr schweren Verletzungen sogar in der ganzen Leber, allerdings von der Wunde aus gerechnet in abnehmender Zahl. Wir finden also an einem massigen Organ, wie es die Leber darstellt, eine sehr auffallende Empfindlichkeit und regenerative Thätigkeit des Ganzen, gegenüber Beschädigungen, welche einen beliebigen, vielleicht ganz kleinen, Theil betreffen.

Kerntheilungsfiguren trifft man in den Leberzellen sehr zahlreich 7, 10, 15 Tage nach dem Eingriff, einige Male sogar noch nach 20 Tagen bei Exstirpation eines grossen Leberstückchens, ebenso nach 22 Tagen bei Liegenlassen eines metallischen Stiftes im Parenchym. In den vorletzten Fällen bestanden Mitosen an den verschiedensten, selbst ganz entfernten Stellen des verletzten Lappens und zwar waren sie hier zahlreicher, als in der Nachbarschaft der Narbe, wo alle Zellen schon zwei Kerne besassen, ein Zeichen früher stattgehabter üppiger Proliferation; im letztgenannten Falle dagegen liessen sich nur spär-

liche Mitosen in der nächsten Nachbarschaft der Bindegewebskapsel nachweisen, welche den Stift umgab. — Das unüberwindliche Hinderniss des metallischen Stiftes einerseits, die Nachgiebigkeit des Blutcoagulums und des lockern Bindegewebes andererseits mag für die so verschiedene Ausbreitung der Mitosen in den angeführten Fällen bedingend gewesen sein; die von der Exstirpation herrührende Narbe war von gewucherten Gallengängen durchsetzt, und man konnte da und dort sich hineinschiebende Leberzellenbalken nachweisen.

Die mächtige und lange Zeit andauernde Wucherung der Leberzellen nach schwereren Verletzungen bringt in dem Aufbau des Organes erhebliche Störungen hervor; namentlich, wenn an einem und demselben Thiere wiederholt und an verschiedenen Stellen die Leber verletzt wurde (z. B. 4mal innerhalb 3 Monaten). Eine derartige Leber erscheint grob granulirt oder gelappt und erinnert an das Aussehen cirrhotischer Lebern; indessen zeigt die mikroskopische Untersuchung, dass, ganz im Gegensatz zu der indurativen Hepatitis, die Erhabenheiten auf einem Plus, auf einer üppigen Wucherung der Leberzellen beruhen: das neugebildete Parenchym erhebt sich über die ursprüngliche Oberfläche des Organs; die Einsenkungen entsprechen den grösseren, durchaus nicht etwa geschrumpften Zügen der Glisson'schen Kapsel.

Mikroskopisch lässt eine zu mehreren Malen verletzte Leber allenthalben, besonders aber an der Oberfläche, die normale Läppchenstructur dermaassen vermissen, dass es schwer fällt, das Organ überhaupt wiederzuerkennen; die typische Anordnung der Leberzellenbalken ist verwischt; am 7.—10. Tage findet man fast keine einkernigen Zellen mehr, alle besitzen 2, seltener 3 Kerne [1]); dementsprechend prägt sich auch der Unterschied zwischen „hellen" und „dunklen" Leberzellen sehr deutlich aus und zwar beinahe in dem gesammten Organ.

Ein ähnlicher Vorgang der Wucherung und Vorschiebung vollzieht sich an der Stelle des Defektes selber von Seiten des normalen anliegenden Lebergewebes; in Folge dessen ändert sich schon nach 5—7 Tagen Gestalt und Grösse desselben; der gesetzte spitzwinklige Defekt wird kleiner, flacher, mehr muldenartig; nach $1\frac{1}{2}$—2—3 Monaten findet man nach der Excision eines $\frac{1}{2}$—$\frac{3}{4}$ Centim. breiten

1) In der normalen Leber der Ratte beträgt das Verhältniss zwischen ein- und zweikernigen Leberzellen ungefähr 30—50 : 1, bei der Katze 20—30 : 1.

Stückes des Leberrandes bloss eine kaum bemerkbare Unterbrechung desselben ohne irgendwelche narbige Einziehung an der Oberfläche.

An dieser Stelle zeichnet sich das Parenchym durch eine atypische Anordnung der Leberzellen sowie durch die Grösse und Vertheilung der Gefässe und der Gallengänge aus. Die Leberzellen gruppiren sich entweder zu Balken, welche aber in keinem regelmässigen Zusammenhange unter einander stehen, oder aber in Haufen von 5—8 Zellen, deren Kerne sehr verschieden gross sind; Zellen mit 2 Kernen kommen viel häufiger vor als einkernige; zahlreiche Zellen sind abgeplattet und dunkler gefärbt. Die Blutcapillaren zwischen den Leberzellen sind bald sehr eng, kaum sichtbar, bald weit, cavernös; bei den grösseren Gefässen hält es oft schwer, zu entscheiden, ob sie Aeste der Pfortader oder der Vena hepatica sind. Die Gallengänge verlaufen entweder neben den Gefässen oder isolirt zwischen den Leberzellen; sie sind vielfach, besonders an der Oberfläche erweitert. Unter der Capsula Glissonii, welche die ursprüngliche Stelle des Defektes bedeckt, findet man noch eine makroskopisch nicht wahrnehmbare feine Schicht von Bindegewebe, da und dort von Pigmenthäufchen durchsetzt.

Eine solche ideale Wundheilung tritt indessen durchaus nicht häufig ein[1]) und, wie es scheint, nur unter folgenden Bedingungen: Das Thier muss jung (3—16 Monate) und gesund, der Wundverlauf aseptisch sein; das Klaffen der Wundränder darf nicht zu stark sein ($\frac{1}{2}$—$\frac{3}{4}$ Centim. grösste Breite des keilförmigen excidirten Stückes); die Verletzung eines grossen Gefässes muss vermieden werden; ebenso stören erhebliche Circulationsstörungen im angrenzenden Gewebe, mit hämorrhagischer Infiltration, Atrophie und Nekrose zahlreicher Leberzellen. Um eine ebenfalls sehr ungünstig auf die Wundheilung wirkende Verwachsung der Defektstelle mit benachbarten Organen (Magen, Bauchwand, Duodenum, Netz) zu vermeiden, empfiehlt es sich, die Thiere erst 6—8—10 Stunden nach dem Fressen zu operiren und die Bauchwunde erst dann zu schliessen, wenn der Defekt durch coagulirtes Blut ausgefüllt ist und die Blutung völlig steht[2]).

In der Mehrzahl der Fälle erfolgt die Wundheilung

---

1) Unter 38 Exstirpationen an Ratten und Katzen nur 5mal.

2) Eine sehr schnelle Coagulation des Blutes zeigte sich, wenn 24 Stunden vor der Operation den Thieren das Wasser entzogen wurde.

mit Bildung einer Narbe, besonders bei Verwachsungen mit dem Netz; an dem Ersatz des Blutcoagulums, welcher durch die Verwachsungen sehr beschleunigt wird, betheiligen sich hier ausser den Leberzellen noch das Bindegewebe in erheblicherem Maasse sowie die Gallengänge, welche letzteres nach allen Richtungen durchwuchern. Dass auch hier ein Anschieben des wuchernden Parenchyms stattfindet, lässt sich unschwer erkennen; an den Stellen, wo die Radien der angrenzenden Acini senkrecht auf die Bindegewebsfasern der Narbe verlaufen, ist ein Einschieben der vorgeschobenen Leberzellenbalken in die Spalten des Bindegewebes nicht wohl möglich; die Zellen werden demgemäss schichtenartig zusammengedrängt, platten sich ab und bleiben meist dunkel gefärbt; zwischen Lebergewebe und Narbe besteht eine sehr scharfe Grenze. Anders an den Stellen, wo die Richtung der Leberzellenbalken mit den Bindegewebsfasern zusammenfällt; hier werden die Leberzellen, ohne besonderen Widerstand zu finden, in die Bindegewebsspalten vorgeschoben; Kerntheilungsfiguren bestehen an diesen vorgeschobenen Leberzellen nicht, während sie mehr oder weniger zahlreich in der Narbe, in der Tiefe der Läppchen vorhanden sind; die Endzellen sind nicht die jüngsten; wenn auch manche derselben zweikernig sind — bei der Ratte ein Zeichen stattgehabter Wucherung — so ist diese Proliferation auf die ersten Tage nach der Verletzung zu beziehen, als noch keine Narbe bestand. Ich hebe also nochmals hervor, dass auch hier kein aktives Einwachsen präformirter Leberzellen im Sinne Tizzoni's vorliegt, sondern nur ein Vorschieben von Leberzellenbalken durch eine vis a tergo, welche von dem noch immer in Wucherung begriffenen Leberparenchym geliefert wird.

Das junge Bindegewebe, welches das Blutcoagulum allmählich ersetzt, wird immer zellärmer, dichter, die Spalten werden kleiner, so dass für die sich vorschiebenden Gallengänge und Leberzellenbalken mehr und mehr Widerstände erwachsen; ein möglichst vollkommener Ersatz des verloren gegangenen Parenchyms hängt hauptsächlich ab von der Menge der in der Umgebung wuchernden Leberzellen sowie der sich neubildenden Gallengänge; je üppiger und rascher anderseits das Bindegewebe wuchert und je schneller es eine narbige Beschaffenheit annimmt, desto ungünstiger gestalten sich natürlich in dieser Richtung die Verhältnisse: abgesehen von den daraus erwachsenden direkten Hemmnissen erschwert das Narbenge-

webe mit seinen schmalen Spalten die Umwandlung des Epithels der neugebildeten Gallengänge in Leberzellen; dieselbe kann ohne erhebliche Vergrösserung der Zellen und Kerne nicht stattfinden, und so gehen viele der Gallengänge in dem schrumpfenden Bindegewebe zu Grunde.

Aber auch in diesen verhältnissmässig ungünstigen Fällen beschränkt sich das Narbengewebe in späteren Perioden (nach 2—3 Monaten) auf eine dünne, unter der Capsula Glissonii liegende Schicht; sogar bei Exstirpationen grosser Leberstückchen schiebt sich offenbar das Parenchym allseitig vor, ehe das Bindegewebe sich in ausgedehntem Maasse zu entwickeln Zeit hat.

Aus dem Gesagten geht hervor, dass die Ratte und die Katze sich durch eine grosse Reizbarkeit zunächst der Leberzellen, dann der Gallengangsepithelien gegenüber traumatischen Eingriffen auszeichnen; die Regeneration erfolgt in fast vollkommener Weise durch Wucherung und Wachsthum der Leberzellen, welche hier entschieden die Hauptrolle spielen, sowie durch Neubildung von Gallengängen mit nachfolgendem Uebergang in Leberzellenbalken.

B. Meerschweinchen und Kaninchen.

1) Regeneration der Leberzellen.

Die regenerativen Vorgänge des Lebergewebes beim Meerschweinchen und Kaninchen zeichnen sich durch eine ausserordentlich üppige Wucherung der Gallengangsepithelien, welche zu Neubildung von Gallengängen führt, aus; die Leberzellen selbst betheiligen sich an dem Ersatz viel schwächer, besonders bei dem Kaninchen; das Meerschweinchen steht in der Mitte zwischen Ratte und Katze einerseits, dem Kaninchen andererseits; ausserdem besitzen die Leberzellen gegenüber den durch die Verletzung hervorgerufenen Störungen der Circulation und Ernährung eine sehr geringe Widerstandsfähigkeit; sehr rasch und üppig geht dagegen an der Stelle des Defectes wie im Gebiete der erkrankten Leberzellen die Neubildung des Bindegewebes vor sich.

Um Wiederholungen zu vermeiden, beschränke ich mich auf einige interessantere Einzelheiten, welche den in Frage stehenden Thieren eigenthümlich sind.

In normalem Zustande findet man bei denselben vom zweiten Monat an keine wuchernden Leberzellen mehr, sondern nur während der ersten Tage des extrauterinen Lebens; beim neugebornen Kaninchen bestehen sehr zahlreiche Mitosen in den Leberzellen und man kann sie noch am 8., 10., 15., 20. Tage nach der Geburt in wechselnder Zahl nachweisen, während beim neugebornen Meerschweinchen Kerntheilungsfiguren äusserst spärlich vorhanden und am 8.—10. Tage gänzlich verschwunden sind.

Es scheint dieser Unterschied in Uebereinstimmung zu stehen mit der verschiedenen Entwicklung des Gesammtorganismus beider Thiere; beim neugebornen, noch blinden und ganz hilflosen Kaninchen dauern die embryonalen Bildungsvorgänge am Leberparenchym noch verhältnissmässig lange Zeit weiter, während das neugeborne vollkommen entwickelte Meerschweinchen schon eine aus-

gebildete Leber besitzt, deren Parenchym dem des erwachsenen Thieres ganz ähnlich sieht.

Beim Kaninchen liegen zwischen den fertigen Leberzellen zahlreiche, Riesenzellen ähnliche Bildungen, die mit dem Parenchym in engstem Zusammenhange zu stehen scheinen, deren Bedeutung mir indessen bis jetzt nicht ganz klar geworden ist. Erwähnt mag noch werden, dass beim neugebornen Kaninchen die Mehrzahl der Leberzellen nur einen Kern besitzt, während beim erwachsenen Thier dies nur ausnahmsweise der Fall ist, die einkernigen Zellen verhalten sich nämlich zu den zwei- und mehrkernigen wie 1 : 5—7; in Lebern von 5, 8, 15, 20 Tage alten Kaninchen nimmt die Zahl der zweikernigen Zellen allmählich zu; die Häufigkeit zweikerniger Leberzellen muss sonach wohl als eine individuelle morphologische Eigenthümlichkeit dieses Thieres bezeichnet werden. Eine Wucherung der Leberzellen beim erwachsenen Thiere scheint auch beim Meerschweinchen und Kaninchen nur unter pathologischen Bedingungen vorzukommen.

Namentlich beim Kaninchen sind die Mitosen in den Leberzellen sehr spärlich und treten nur in nächster Nachbarschaft der Wunde oder des necrotischen Bezirkes auf, welcher dieselbe in grosser Ausdehnung zu umgeben pflegt; ausserhalb einer durch 5—8 Reihen erhaltener Leberzellen gebildeten Zone hört die Wucherung bereits auf; die geringe Reizbarkeit der Leberzellen erfordert, damit Proliferation eintritt, starke Eingriffe, welche nahezu im Stande sind, dieselben zu zerstören. Schwache Verletzungen führen zu gar keiner activen Reaction; auf starke Reize antwortet das Parenchym bei jungen (4—8 Monate alten) Thieren rascher und ausgedehnter; zwei Tage nach der Verletzung findet man schon verschiedene Stadien der Kerntheilung, bei 2—4 Jahre alten Kaninchen dagegen noch am 3.—4. Tage nur äusserst wenige Mitosen (Tafel XIV Fig. 80, 84). Einige Male fand ich bei jungen Kaninchen Leberzellen mit kolossal grossen Kerntheilungsfiguren (Tafel XIV, Fig. 101), welche vielleicht zur Bildung vielkerniger Zellen führen. Eine Theilung des Zellleibes selbst konnte ich an den wuchernden Zellen niemals nachweisen.

Viel rascher, zahlreicher und in grösserer Ausdehnung treten Kerntheilungsfiguren an den Leberzellen des Meerschweinchens auf. Schon 24—36 Stunden nach der Operation findet man die ersten Stadien der fadenartigen Umwandlung der Chromatinkörnchen; überhaupt hat man hier die erwünschte Gele-

genheit, die Bildung des dichten Knäuels in grosser Klarheit zu verfolgen (Fig. 75—78, Taf. XIV); ich werde die feinern Einzelheiten dieses Vorgangs später noch gesondert besprechen. Die körnige Beschaffenheit der einzelnen Fäden bleibt hier ziemlich ausgeprägt bis zur Bildung der Muttersterne mit noch ungespaltenen Fäden; nachher fliessen die einzelnen Körnchen so dicht zusammen, dass die neuen feinen Fäden ganz homogen aussehen (Taf. XIV, Fig. 79 und Fig. 81). In einigen Zellen mit den Tochtersternen unterscheidet man leicht die achromatische Spindelfigur mit den radienartig an den beiden Polen angeordneten glänzenden Polkörperchen. Aehnliche Körperchen treten auch in der helleren sowie in der dunkleren Zone auf, welche den lockern Knäuel und die Sternform umgibt.

Die regenerative Wucherung dauert bei dem Meerschweinchen ziemlich lange, besonders nach schweren Verletzungen, so dass man 8, 10, 15 Tage später sogar noch in weiterer Entfernung von der Narbe einzelne Kerntheilungsfiguren findet. Entsprechend der verschiedenen Intensität der Leberzellenwucherung beim Kaninchen und Meerschweinchen erscheinen auch die oben beschriebenen dunkler sich färbenden Leberzellen mehr oder minder zahlreich.

Regressive Veränderungen treten bei beiden Thieren, besonders aber beim Kaninchen, an den Leberzellen schon bei ganz leichten Eingriffen in verhältnissmässig grosser Ausdehnung auf. Bei dem Ausschneiden keilförmiger Stücke erstreckt sich die Degenerationszone noch weiter, gewöhnlich bis zu den nächsten interlobulären Zwischenräumen; man findet hier alle Stadien der trüben Schwellung, der Verfettung und der Coagulationsnecrose. Ein gewisses Interesse bietet die besonders beim Kaninchen vorkommende hydropische Degeneration der Leberzellen[1]); solche Zellen erscheinen etwas vergrössert, sehr hell; die Kerne sind immer verkleinert und durch die angewandten Farbstoffe stark und gleichmässig gefärbt; die grossen Blasen, welche die Veränderung hauptsächlich kennzeichnen, liegen in den zweikernigen Zellen gewöhnlich symmetrisch neben den Kernen; gleichzeitig besteht regelmässig auch eine

---

1) Für die Leber zuerst von Joseph als „Erblassen" der Leberzellen angeführt (vgl. die Einleitung); im Allgemeinen unter dem Namen „hydropische Degeneration" beschrieben; O. Weber (Handb. d. Chir. 1865 p. 330) sah dieselbe bei verschiedenen Zellen, besonders bei Epithelien.

fettige Entartung des Protoplasma's, was bei den nach Flemming behandelten Präparaten sehr schön zu Tage tritt (Fig. 102 Taf. XIV). Die hydropisch entarteten Zellen liegen zwischen den normalen Leberzellen zerstreut, immer aber nur in der unmittelbaren Nachbarschaft der necrotischen Zone; ihre Helligkeit macht sie schon bei schwachen Vergrösserungen leicht kenntlich.

Wo in der Umgebung der Wunde Leberzellen zu Grunde gehen, tritt sehr rasch und in grosser Ausdehnung, besonders beim Kaninchen, eine Wucherung und Neubildung des Bindegewebes ein. Schon 2—3 Tage nach der Operation bestehen zwischen den degenerirenden, theilweise schon necrotischen Leberzellen an den Bindegewebszellen sowie an den Endothelien der Capillaren alle Stadien der mitotischen Theilung in grosser Anzahl. Das wuchernde Bindegewebe nimmt allmählich die Stelle des zu Grunde gehenden Leberparenchyms ein, so dass man am 5.—7. Tag die abgestorbene Zone durch Fibroblasten ersetzt sieht, zwischen denen da und dort Anhäufungen von Pigment, von Detritus, sowie vereinzelte stark gefärbte homogene Schollen liegen; nur selten stösst man auf Inseln normalen, erhaltenen Parenchyms. Den an Ort und Stelle entstandenen Fibroblasten schliessen sich Fibroblasten aus den benachbarten interacinösen Zwischenräumen an, deren Bindegewebe ebenfalls üppig wuchert. Am 10., 15., 20., 30. Tage bietet die Verletzungsstelle folgendes Bild: das Blutcoagulum wird von dem erhalten gebliebenen Parenchym durch eine unregelmässig gestaltete, immerhin der Form des Defectes ungefähr entsprechende, breite Bindegewebsschicht abgetrennt, welche je nach der Zeitdauer noch aus Fibroblasten besteht oder eine faserige Beschaffenheit zeigt; diese Schicht steht da und dort mit den benachbarten interlobulären Zwischenräumen in unmittelbarem Zusammenhang, welche sich verbreiternd in den grossen Bindegewebsraum sich einsenken. Neben den gleich zu besprechenden zahlreichen Gallengängen neuer Bildung fallen mehr in der Nähe des noch übrig gebliebenen Blutcoagulums weite, manchmal förmlich cystisch ausgedehnte Gallengänge ins Auge; es sind das die ursprünglichen Gallengänge im Bereiche der degenerirenden und zu Grunde gehenden Zone des Lebergewebes, welche allmählich isolirt und endlich von allen Seiten von neugebildetem Bindegewebe eingeschlossen werden.

Der Umfang der Bindegewebsschicht ist schon am 7., 8., 10. Tage grösser als der ursprüngliche Defect; die traumatische Necrose des

Lebergewebes scheint danach fast einen grössern Verlust an Parenchym zu setzen, als die unmittelbare Wegnahme bei der Operation.

Die schwache Wucherung der Leberzellen ist nicht im Stande, in gleicher Weise wie bei der Katze und der Ratte einen Ersatz zu schaffen; trotzdem lässt sich auch beim Kaninchen und Meerschweinchen nach $1\frac{1}{2}$—2 Monaten eine bedeutende Verkleinerung des Defektes sowie der beschriebenen Bindegewebsschicht nachweisen, welche nicht nur Folge narbiger Schrumpfung ist, sondern auch auf einem Wachsthum des Leberparenchyms per appositionem beruht; es wandelt sich nämlich ein Theil der neugebildeten Gallengänge in Leberzellenbalken um.

Die Wucherung des Epithels der Gallengänge geht beim Kaninchen und Meerschweinchen ausserordentlich reichlich vor sich. Schon 15—18 Stunden nach der Verletzung treten in den benachbarten Gallengängen, besonders an der Oberfläche der Leber, die ersten Stadien der mitotischen Theilung ein, und nach 24—36—40 Stunden sind alle Phasen derselben in solcher Menge vorhanden, dass man an manchen interacinösen Gallengängen den ganzen Process bis zur Bildung der Tochterknäuel verfolgen kann. Auf Tafel XII, Fig. 69 ist ein Theil der interlobulären Gänge unmittelbar am Blutcoagulum, 40 Stunden nach einer Exstirpation, abgebildet; an den gleichen Kanälen bestanden in ihrem weiteren, nicht mehr abgebildeten Verlauf ausserdem noch mehrere Dutzende von Kerntheilungsfiguren. Die Kerntheilungsfiguren, besonders auch die ersten Stadien, treten überdies hier so ausserordentlich klar hervor, dass ich mir nicht versagen kann, auf die Bildung der dichten Knäuelform, des ersten Stadiums der Autoren, sowie auf den Beginn des kinetischen Vorganges hier etwas näher einzutreten.

2) Der Uebergang des Zellkernes aus dem Ruhezustand zur mitotischen Umwandlung.

Betrachtet man mit starken Oelimmersionssystemen den gut fixirten ruhenden Kern, so scheinen die Chromatinkörnchen, welche sehr verschiedene Grösse besitzen, so angeordnet zu sein, dass sie ein engmaschiges Netz bilden; die einzelnen Fäden desselben bestehen indessen aus besonderen, stärker lichtbrechenden, bei Behandlung mit Safranin oder Gentianaviolett ungefärbten Fibrillen; auf diesen bestimmten Bahnen haften nun die Chromatinkörnchen an, fliessen aber dabei nicht zusammen und bilden demgemäss keine Fäden von Chromatin, wie sie von Rabl u. A. für den ruhen-

den Kern der Kaltblüter beschrieben wurden [1]). Das achromatische Netz macht in den inneren und äusseren Schichten des Kernes den Eindruck gleichmässiger Dichtigkeit; wo sich die Fibrillen durchkreuzen, sitzen grössere Chromatinkörnchen, welche also Centren darzustellen scheinen, von welchen nach allen Richtungen Fibrillen ausgehen. Ausser dem grossen, runden, glattbegrenzten Körperchen, dem Nucleolus, treten hie und da, indess durchaus nicht immer, am häufigsten noch an den Gallengangsepithelien des Meerschweinchens, unregelmässig gestaltete, nicht sehr deutliche Chromatinklümpchen auf, welche mit dem erwähnten Netz in Zusammenhang stehen.

Zehn bis vierzig Stunden nach der traumatischen Reizung treten an einigen Kernen, besonders deutlich an den Gallengängen des Meerschweinchens, folgende Veränderungen auf: die Menge des Chromatin hat stark zugenommen; es haben sich sehr grosse, zackige, stäbchenartige, unregelmässig gestaltete Chromatinklümpchen gebildet, welche ausschliesslich die äusseren Kernschichten einnehmen und sehr häufig durch feine Chromatinfortsätze mit einander in Verbindung stehen [2]) (Tafel XII, Fig. 69 *a*[1]). In anderen Kernen verschwinden allmählich diese Klümpchen und ebenso alle gröberen Chromatinkörnchen, so dass der ganze Kern von einer ungeheueren Masse gleichmässiger, feinster Chromatinkörnchen ausgefüllt wird, zwischen denen das ungefärbte Netz nicht mehr wahrnehmbar ist; der glattrandige Nucleolus hebt sich von den Körnchen scharf ab (Tafel XII, Figur 69 *b*). Die Abbildung vermag nur einen annähernden Begriff von der Menge und Kleinheit dieser regelmässigen Chromatinkörnchen zu geben. Man erhält bei der Untersuchung derartiger Kerne den Eindruck, als ob die grössern Körnchen und Klümpchen des Chromatins zerfallen und zur Bildung der gleichmässig feinen Körnchen verbraucht werden.

An weiteren Kernen, welche bereits diese regelmässige Structur der Körnchen angenommen haben, zeigt sich eine Gruppirung derselben in Reihen, welche nach und nach auf sämmtliche Körnchen sich erstreckt. Die Reihen selbst sind aus-

1) Ueber Zelltheilung, Morph. Jahrb. Bd. X. 1885; p. 214—330.

2) Vergleiche über ähnliche Klümpchen Leydig: Zelle und Gewebe. Bonn 1885, pag. 23–26, welcher in Kernen von Urodelen beschrieben hat; ferner Balbiani, Zoologisch. Anzeiger 1881, Korchelt, Ibidem 1884, Carnoy, La Biologie cellulaire. I. 1884, W. Flemming und Rabl, Op. cit. pag. 318.

serordentlich zahlreich, geschlängelt, verlaufen in allen Richtungen, und man bemerkt hie und da, dass manche von ihnen parallel zu einander treten. Die Chromatinkörnchen in den einzelnen Reihen sind noch deutlich von einander getrennt (Tafel XII, Fig. 69 b^1). In manchen Kernen fliessen solche parallel gerichteten Reihen allmählich zusammen, so dass sich ein dickerer körniger Faden bildet, dessen Körner gröber geworden und zu einem continuirlichen Ganzen verschmolzen sind (Pfitzner-Balbiani'sche Körnchen). Dies sind die ersten Fäden der dichten Knäuelform.

Einige Kerne besitzen erst wenige solche fertigen Chromatinfäden, in andern hat sich schon die ganze Chromatinsubstanz zu Fäden organisirt; man hat die erste Kerntheilungsfigur der Autoren, den dichten Knäuel, vor sich; die grobkörnigen Fäden derselben sind im Vergleich zu den zahlreichen früheren feinkörnigen Reihen so spärlich, dass sie leicht gezählt werden können. Der Nucleolus wird zu dieser Zeit allmählich verbraucht, vielleicht zur Bildung neuer Fäden, vielleicht zur Verstärkung der schon vorhandenen; er verliert seine glatten Ränder, schickt körnige Fortsätze aus, er wird zackig, immer kleiner und verschwindet endlich ganz. Das achromatische Netzgerüst des ruhenden Kernes wird wahrscheinlich zur Bildung der achromatischen Spindelfigur verwendet; es würde dies gut zu den Angaben von Rabl und Anderen stimmen, nach welchen letztere während der Dauer der dichten Knäuelform auftritt, solange der Kern noch seine scharfen Conturen behalten hat.

Die gleichmässig feinkörnige Anordnung des Chromatins stellt einen morphologisch ganz bestimmten Zustand der kinetischen Processe dar, welche sich am Kern abspielen; man wäre somit wohlberechtigt, denselben als erstes Stadium der Kerntheilung aufzustellen, welches der bisherigen ersten Form der Autoren, dem dichten Fadenknäuel, zeitlich noch vorangeht; allerdings handelt es sich noch nicht um eine eigentlich fadenartige — mitotische — Umwandlung, doch kann man immerhin in der ursprünglichen reihenartigen Anordnung den Uebergang zur Fadenbildung erkennen. Der Kern bleibt offenbar nur sehr kurze Zeit in diesem Zustande, den man bloss zur Wahrnehmung zu bringen vermag, wenn man ganz kleine Stückchen der noch lebenden Leber momentan fixirt. Mag man nun auch an der einmal eingebürgerten Bezeichnung der dichten Knäuelform, welche ziemlich lange dauert, als erstem Stadium der mitotischen Kerntheilung

festhalten, so möchte ich doch nochmals scharf hervorheben, dass demselben zwei morphologisch ganz bestimmte Zustände voraufgehen: die gleichmässig feinkörnige Beschaffenheit des Kernes und die reihenartige Gruppirung der Chromatinkörperchen.

Die gleichen Bilder habe ich auch als Beginn der Kerntheilung an den Bindegewebszellen und den Gefässendothelien der Leber gesehen; am schönsten allerdings doch an den Gallengangsepithelien des Meerschweinchens.

Der morphologisch ruhende Kern der zelligen Elemente des Lebergewebes besitzt also noch keine primären und secundären Chromatinfäden, wie sie Rabl [1]) bei einigen Kaltblütern nachgewiesen hat; wenn Waldeyer [2]) diese Darstellung verallgemeinert, so trifft das nicht zu: an unserem Material ist der ruhende Kern von einem engmaschigen achromatischen Netzgerüst durchsetzt; die demselben anhaftenden Chromatinkörner liegen getrennt, so dass man von Chromatinfäden nicht reden darf. Die Gruppirung der gleichmässig gewordenen kleinen Chromatinkörner zu Reihen, welche bei schwächeren Vergrösserungen den Eindruck feinster Chromatinfäden machen, muss schon als Anfang der Kinese und als beginnende fadenartige Umwandlung der Chromatinsubstanz aufgefasst werden.

3) Wucherung der Gallengangsepithelien. Neubildung der Gallengänge. Bildung der Vasa aberrantia. Weiteres Schicksal der neu entstandenen Gallengänge.

Das Epithel der Gallengänge zeichnet sich, im Gegensatz zu den hinfälligen Leberzellen, durch eine grosse Lebensthätigkeit aus, die es insbesondere durch seine Widerstandsfähigkeit gegenüber dem unmittelbaren traumatischen Eingriff sowohl als auch den nachfolgenden Störungen der Circulation und Ernährung gegenüber an den Tag legt; regressive Veränderungen geht dasselbe nicht ein, während die Leberzellen in grosser Zahl zu degeneriren pflegen. Es kommt den Gallengangsepithelien eine sehr charakteristische, ich möchte sagen, active Reizbarkeit zu, welche eine lebhafte Reaction im Sinne der Wucherung in die Erscheinung treten lässt, wie sie den mehr passiv empfindlichen Leberzellen in diesem Grade nicht

1) l. c. p. 314.

2) Ueber Karyokinese, Deutsche med. Wochenschr. 1886 Nr. 1. p. 2.

eigen ist. Am ausgeprägtesten finden sich diese Eigenschaften beim Kaninchen und Meerschweinchen; hier antworten gerade die Gallengänge in der Umgebung der Wunde, welche also unmittelbar von der ganzen Stärke des mechanischen Reizes und der Ernährungsstörungen getroffen werden, durch eine raschere und üppigere Wucherung ihres Epithels, als die weiter entfernten Canäle, so dass schon nach 24—36—40 Stunden dieselben zahlreiche Mitosen besitzen, während an gleicher Stelle die Leberzellen in Degeneration begriffen sind.

Die Folgen der Wucherung der Gallengangsepithelien, die Ausstülpungen der Wandungen der alten Canäle, die Umbildung zu neuen Gallengängen und ihr Einschieben in die Bindegewebsspalten, stellen sich hier in gleicher Art und Weise wie bei der Katze und Ratte, nur viel üppiger und in weit grösserer Ausbreitung dar. Je schwerer die Verletzung, desto ausgedehnter ist auch die Wucherung der interacinösen Gallengänge der Nachbarschaft; am stärksten fällt sie auch hier an der Leberoberfläche, besonders am Rande des linken Lappens aus.

Ueberall, wo sich Raum bietet, drängen sich die wuchernden Gallengänge vor; schon am 7.—8.—10. Tage findet man an Stelle des früheren Leberparenchyms, welches unterdessen degenerirt und zu Grunde gegangen ist, ganze Netze neugebildeter Gallengänge, die nach allen Richtungen verlaufend, die Bindegewebsschicht zwischen dem Blutcoagulum und dem erhaltenen Lebergewebe vollständig durchsetzen; sie stammen theils von den interacinösen Gallengängen des letztern, theils von den interacinösen Canälen des verloren gegangenen Parenchyms, welche nunmehr dem Blutcoagulum nahe liegen und in spätern Perioden sich vielfach cystisch erweitern.

Gleichzeitig mit den Gallengangsepithelien wuchert auch das Bindegewebe, und liefert so für die neugebildeten Gallencanäle das Stützgewebe. Schon am 3.—4. Tage sieht man nämlich auch an den Bindegewebszellen und den Gefässendothelien im Gebiete der entarteten Leberzellen, von denen nur noch da und dort eine Anzahl, trüb, diffus gefärbt, mit geschrumpften ungefärbten Kernen, vorhanden ist, zahlreiche Kerntheilungsfiguren. Gerade an diesen Stellen der Degeneration und des Absterbens des ursprünglichen Parenchyms erfolgt die regenerative Thätigkeit des Bindegewebes und der Gallengänge am lebhaftesten. An den vorgeschobenen Gallengängen, welche allmählich mächtiger werden und eine Lichtung

erhalten, bilden sich neue Fortsätze entweder als kolbige Ausstülpungen der Wandung oder es treten nach verschiedenen Richtungen nur einzelne Gallengangsepithelien aus; letztere stehen dann mit den zerfallenden Leberzellen in unmittelbarer Berührung, und es macht den Eindruck, als ob dieselben die Producte des Zerfalles in sich aufnehmen würden; bei allen untersuchten Thierarten enthalten nämlich derartige Epithelien, sogar solche mit verschiedenen Stadien der Kerntheilung, zahlreiche ungleich grosse Fetttröpfchen. Möglicherweise werden letztere von den jungen energisch wuchernden, verhältnissmässig protoplasmaarmen Zellen wenigstens theilweise als leicht verbrennbares Material verbraucht (vergl. Fig. 65, Taf. XI).

Den Ersatz des absterbenden Parenchyms durch neugebildete Gallengänge kann man am schönsten an Stellen verfolgen, die mit der Pincette gedrückt oder zerquetscht wurden. Auf Tafel XII, Fig. 65 sieht man, wie an zwei Stellen (4 Tage nach der Operation beim Meerschweinchen) die Gallengänge in das degenerirte Parenchym hineinwachsen; auf Figur 66 ist das alte Gewebe fast vollständig verschwunden und durch wuchernde Gallengänge ersetzt.

Etwas später, am 6.—10. Tage, schieben sich die epithelialen Züge in Folge der fortdauernden Wucherung an den schon gebildeten Gallengängen auch in das sich organisirende Blutcoagulum vor; die bald kleinen, bald grössern Spalten in demselben setzen diesem Vordringen ungleichmässigen Widerstand entgegen; erreicht der Gallengang einen grösseren Zwischenraum, so vergrössert sich seine Lichtung, die Epithelien der hinteren Partieen gerathen in noch stärkere Wucherung und es kleidet sich nun die ganze Lücke mit einschichtigem Epithel aus; die Wandung des Gallenganges schmiegt sich dicht den Begrenzungen der Lücke an und dringt in alle seitlichen Ausläufer derselben ein; der Gallengang zeigt demgemäss einen unregelmässig welligen Contur und sendet Fortsätze verschiedener Form aus; er macht den Eindruck einer kleinen Cyste, die an den hintern älteren Abschnitten mit cylindrischem Epithel ausgekleidet ist. Die Gallengänge neuer Bildung dringen von verschiedenen Seiten in das Gerinsel ein, sie verlaufen in wechselnder Richtung; man findet deshalb auch mit Epithel ausgekleidete Lücken, welche, ganz isolirt, mit den Gallengängen in keiner Verbindung zu stehen scheinen. — Das Epithel der cystisch ausgedehnten Gallengänge enthält ebenfalls zahlreiche Fetttröpfchen, die in dem zerfallenden Blutgerinsel sich gebildet hatten. Fig. 103,

Tafel XV stellt einen senkrechten Schnitt des Lebergewebes an beiden Seiten des Gerinsels 13 Tage nach einer keilförmigen Excision am Kaninchen dar; man erkennt die hereingewucherten Gallengänge; die Bindegewebsschicht um das Gerinsel herum ist von sehr zahlreichen kleinen neugebildeten Gallengängen durchsetzt und enthält ausserdem noch die ursprünglichen interacinösen Gallengänge.

Mit der fortschreitenden Organisation des Blutcoagulums werden die ursprünglichen, demselben anliegenden interacinösen Gallengänge mehr und mehr durch junges Bindegewebe und Gallengänge neuer Bildung von ihm abgetrennt. Anderthalb bis zwei Monate nach der Verletzung, wenn das Coagulum schon verschwunden ist, kann man in den äussern Schichten der Narbe diese isolirten, stark ausgedehnten, mit Cylinderepithel ausgekleideten Gallengänge erkennen, umgeben von einer Menge kleiner neugebildeter Canäle (Fig. 70 *b*, Tafel XIII). Es scheint indessen, als ob einige derselben nicht von den alten interacinösen Gängen herstammen, sondern von neugebildeten Formen, welche sich in der erwähnten Weise unter Anpassung an grössere Lücken ausgedehnt haben; die manchmal recht erhebliche Zahl der cystisch erweiterten Gänge auf einem verhältnissmässig kleinen Raume liesse sich auch nicht wohl ausschliesslich von den alten Canälen herleiten.

Alle diese in der Peripherie der Narbe liegenden weiten Gallengänge stehen später weder mit dem Parenchym noch mit irgendwelchen Ausführungscanälen der Leber in Verbindung; man kann sie demnach als vasa aberrantia ansprechen, welche sich unter experimentell gesetzten pathologischen Bedingungen entwickelt haben. Vergleicht man den geschilderten Entstehungsmodus mit den beiden anscheinend in Gegensatz zu einander stehenden Theorien der Autoren von der Bildung der vasa aberrantia unter physiologischen Verhältnissen während der Wachsthumsperiode der Leber, so wird derselbe eigentlich beiden gerecht; man kann sich nämlich kurz dahin aussprechen, dass sich die vasa aberrantia unter normalen (sowie unter pathologischen) Bedingungen in Folge einer und derselben Ursache bilden, d. h. in Folge von Untergang des Leberparenchyms an den betreffenden Stellen (durch Compressionsatrophie, durch Degeneration und Necrose), gemäss den Ansichten von Toldt und Zuckerkandl, Theile, Beale, Riess, Sappey u. A.; gleichzeitig aber können unter pathologischen Verhältnissen vasa aberrantia aus Resten unentwickelt gebliebener Gallengänge entstehen, wie es E.

Weber als normalen Process annimmt; letzteres gilt für die weiten Canäle, welche sich aus wuchernden Gallengängen entsprechend grösseren Lücken gebildet haben.

Die Masse neugebildeter Gallengänge in der Narbe wandelt sich im Ganzen in der früher beschriebenen Weise nach zwei Typen in Lebergewebe um.

Die Metamorphose, welche mit einem vorläufigen Zusammenfliessen der Gallengangsepithelien zu riesenzellenartigen Conglomeraten einhergeht, stellt sich beim Kaninchen, entsprechend der viel stärkeren Gallengangswucherung, in weit grösserer Ausdehnung ein, als bei der Ratte und der Katze. Vom 10.—15. Tage an findet man schon da und dort zahlreiche Gallengänge, die sich in den verschiedenen Stadien des Zusammenfliessens und der Abspaltung zu Leberzellen befinden.

Im Einzelnen wiederholen sich die Vorgänge, wie ich sie früher bei der Ratte beschrieben habe. Beim Kaninchen kann man sich sehr gut davon überzeugen, dass die Umwandlung des Epithels nicht nur an den neugebildeten, sondern auch an den alten interacinösen Gallengängen in der Nähe des Coagulums vor sich geht; am 20., 25., 30. Tage findet man ganze Gruppen derartiger Lacunen, welche zuweilen mächtige Klumpen mit 80—100 Kernen enthalten; daneben die Uebergänge in einzelne Leberzellen.

Verfolgt man den Process weiter, so gewinnt man die Ueberzeugung, dass der Inhalt des grössten Theils dieser conglomerathaltigen Gallengänge durch die oben beschriebene Pigmentablagerung mit nachfolgender Degeneration zu Grunde geht, dass also diese neugebildeten Gallengänge für die Regeneration ohne bleibende Bedeutung sind. Schon am 10.—13. Tage erscheinen viele derselben nur noch als Pigmenthäufchen zwischen dem Bindegewebe und den Gallengängen späterer Formation (Tafel XV, Fig. 103); viel erheblicher sind die Pigmentablagerungen später, am 30., 40. Tage, vorhanden [1]).

An grossen Schnitten, welche eine topographische Uebersicht gestatten, fällt auf, dass die riesenzellenartige Umwandlung der Gallengangsepithelien hauptsächlich in der Nachbarschaft des sich stets verkleinernden Blutcoagulums, viel weniger in den äusseren Schichten der Narbe, also in der Nähe des erhaltenen Parenchyms

1) In den neugebildeten Gallengängen treten beim Kaninchen, seltener beim Meerschweinchen und der Ratte, sehr häufig Coccidien auf. Das Aussehen der riesenzellenartig umgewandelten Gallengänge wird dadurch ein höchst eigenthümliches.

stattfindet. Die Mehrzahl der so metamorphosirten Gallengänge gehört demnach den interacinösen Canälen an, welche durch den Untergang ihres Parenchyms isolirt wurden und die schon sehr frühzeitig eine üppige Wucherung eingingen. Im weitern Verlaufe tritt mehr die Proliferation der interacinösen Gallengänge des benachbarten erhaltenen Lebergewebes in den Vordergrund. Man kann demnach, dem zeitlichen Auftreten entsprechend, zwei Systeme neugebildeter Gallengänge unterscheiden.

Es scheint nun, dass hauptsächlich die frühzeitig neugebildeten sowie auch einige der alten interacinösen Gallengänge im Gebiete des zerfallenden Parenchyms, also in den äusseren Schichten der Narbe, der riesenzellenartigen Umwandlung ihres Epithels unterliegen; die embryonalen Leberzellen indessen, welche aus diesem Umwandlungsprocess hervorgehen, verfallen der Pigmentdegeneration, deren Ursache vermuthlich darin zu suchen ist, dass ein Zusammenhang mit den Ausführungsgängen der Leber fehlt und somit die jungen Zellen ausser Stand gesetzt sind, das von ihnen erzeugte Pigment auszuscheiden. Für die Regeneration gehen also diese frühzeitigen Gallengangswucherungen verloren.

In directer Beziehung zum Wiederersatz des verlornen Parenchyms steht ausschliesslich das zweite viel üppigere System neugebildeter Gallengänge, welches sich in späterer Zeit von den interacinösen Gallengängen des erhaltenen normalen Lebergewebe her bildet und am 20., 25., 30., 40., 45. Tage seine grösste Mächtigkeit erreicht. Hier fehlt die riesenzellenartige Umwandlung des Epithels fast ganz; die Gallengänge erscheinen gewöhnlich sehr dünn, mit bloss 2—7 Zellen im Durchmesser um eine feine Lichtung herum, sie verlaufen sehr dicht netzartig nebeneinander, bald parallel, bald nach allen Richtungen sich durchschlängelnd; diese Netze umringen von den interacinösen Zwischenräumen und von der Narbenseite her die einzelnen der Narbe anliegenden Leberläppchen. Fig. 70, Taf. XIII zeigt einen derartig beschaffenen Theil einer Narbe, 1 Monat 22 Tage nach der keilförmigen Exstirpation beim Kaninchen.

An den neugebildeten Gallengängen dieses Systems findet nun die unmittelbare Umwandlung der Epithelien in Leberzellen in grosser Ausdehnung statt, so dass ganze Gallengangsstränge (blau in der Abbildung) in (rothe) Leberzellenbalken übergehen. Besonders schön differenzirt die Doppelfärbung mit Hämatoxylin und Eosin beide

Stadien des Epithels, namentlich an mit Müller'scher Flüssigkeit und Alcohol behandelten Präparaten. Die Einzelheiten verhalten sich gleich wie bei der Ratte und sind sehr gut sichtbar in Fig. 104, Taf. XV. An manchen Stellen gehen successive zahlreiche einander parallel verlaufende oder netzförmig angeordnete Gallengänge allmählich in Leberzellenbalken über, so dass sich den alten Läppchen seitens der Narbe und den verbreiterten interacinösen Zwischenräumen immer mehr etwas atypisch angeordnetes Lebergewebe anlagert. Die neuentstandenen Leberzellen sind gewöhnlich einkernig, so dass sie sich auch dadurch von den alten meist zweikernigen Zellen unterscheiden. Die Inseln neuen Parenchyms, welche bis zu mehreren Hunderten von Einzelzellen umfassen, liegen niemals isolirt, sondern entweder in innigem Zusammenhang mit dem alten Parenchym oder von diesem durch dichte Netze noch nicht umgewandelter Gallengänge getrennt. Die neuen Leberzellen verfallen nirgends der Pigmentdegeneration; es scheint demgemäss, dass sie ihr Secret ungehindert in die Gallencanäle ausscheiden können.

Später, im 2.—4. Monat, nimmt die Zahl der neuen Gallengangsstränge immer mehr ab, die verbreiterten interacinösen Zwischenräume verschmälern sich; nur sehr spärlich verlaufen noch da und dort an der Peripherie der Läppchen in der Nachbarschaft der Narbe einige Gallengangszüge; die Umwandlung zu Leberzellen, die dichte Anlagerung des neuen an das alte Parenchym hat sich vollzogen. In den äusseren Schichten der Narbe indessen finden sich noch bald breite mit Cylinderepithel ausgekleidete Gallengänge, bald Pigmenthäufchen, Reste des ersten Systemes der Gallengangsneubildung.

Beim Meerschweinchen und Kaninchen wird nach dieser Schilderung ein Theil des Defektes durch neugebildetes Leberparenchym ersetzt; ein weiterer Theil füllt sich durch gewuchertes Bindegewebe aus; trotzdem verschwindet der Defekt nur dann vollständig, wenn das excidirte Stück am Rande der Leber nicht breiter als $\frac{1}{4}$—$\frac{1}{2}$ Centim. war oder wenn die Verletzungsstelle mit dem Netz oder anderen Theilen der Bauchhöhle Verwachsungen einging. Im andern Falle bleibt, namentlich beim Kaninchen, immer noch ein kleinerer Defekt am Leberrande bestehen, wenigstens in den spätesten Perioden, die ich untersuchte, am 90., 102. und 118. Tage; ob sich die Formverhältnisse weiterhin noch ändern, muss ich dahingestellt lassen;

es ist das auch für die Frage der Regeneration nach traumatischen Eingriffen gleichgültig, welche schon in den geschilderten Stadien als vollendet bezeichnet werden darf. Bei der schwachen Regenerationsfähigkeit der alten Leberzellen beim Meerschweinchen und Kaninchen fällt es nicht auf, dass, in gewissem Gegensatz zu der Ratte und der Katze, der Ersatz des Defektes niemals vollständig eintritt, eine Leistung, welche die Wucherung der Gallengänge und des Bindegewebes allein nicht zu bewältigen vermag.

C. Ueber einige chromatinartige Gebilde in den Leberzellen. Prochromatin.

Mehr anhangsweise möchte ich noch einige Erscheinungen besprechen, welche offenbar mit den regenerativen Vorgängen an den Leberzellen in Zusammenhang stehen, die indessen eher zu Vermuthungen als zu bestimmten Schlüssen Gelegenheit geben.

Bei einigen gut gefütterten Katzen fanden sich am 3., 5., 7. Tage nach der Excision eines Leberstückchens, in der Umgebung der Wunde sowie an weit entfernten Stellen Leberzellen, deren Leib eigenthümliche Gebilde enthielt, welche den Eindruck grosser mit Chromatinklümpchen und Chromatinfäden gefüllter Höhlen machten (Tafel XIV, Fig. 91—93). Solche Zellen lagen meist an der Peripherie der Läppchen, seltener central, hie und da, besonders in der Nähe von Portalästchen, recht zahlreich, sogar zu 2—3 neben einander.

Die fraglichen Bildungen besitzen keine nachweisbare Membran; die äussere Form wird in der That dadurch bedingt, dass sich im Zellleib ein runder oder ovaler Hohlraum befindet; derselbe ist mit Klümpchen oder häufiger mit dicken geschlängelten Fäden durchsetzt, welche, ähnlich dem Chromatin des Kernes, im angesäuerten Alcohol die Safranin- oder Gentianaviolettfärbung beibehalten. Es kommen auch Zellen vor, welche nicht wie gewöhnlich diese Bildungen in Einzahl, sondern zu 2, 3, 4 enthalten, so dass die Zelle zum grössten Theil von ihnen eingenommen erscheint. Die Höhlen sind bald kleiner, bald ebenso gross, bald grösser als der Kern; letzterer befindet sich stets in derartigen Zellen in ruhendem Zustande, niemals bestanden Anzeichen der Kerntheilung. Zu dem Kerne stehen die beschriebenen Gebilde in keiner bestimmten räumlichen Beziehung; bald liegen sie ihm unmittelbar an, bald sind sie von ihm durch eine Protoplasmaschicht getrennt; ebenso wechselt ihr Sitz in der Zelle selbst, sie finden sich bald an der Peripherie, bald mehr im Innern derselben. In einigen Zellen scheint

ein enger Zusammenhang mit dem Kern vorhanden zu sein; man erhält nämlich den Eindruck, als ob einzelne Fäden der Gebilde unmittelbar in den Nucleolus übergehen würden, welcher dann nicht mehr glattrandig, sondern höckerig erscheint. Ein weiteres Verhältniss zum Kern zeigt sich darin, dass, je kleiner und besonders chromatinärmer der letztere ist, desto grösser die mit gefärbten Klümpchen und Fäden gefüllte Höhle erscheint; dies tritt sehr deutlich zu Tage, wenn die Höhle von dem Kerne durch Protoplasma getrennt wird. Ist die Höhle klein, grenzt sie dicht dem Kerne an, so ist letzterer in der Regel sehr chromatinreich. Alle derartigen Leberzellen enthalten in ihrem Protoplasma Fetttröpfchen in wechselnder Menge.

Die zahlreichen Fäden in der Höhle verlaufen gewunden in verschiedenen Richtungen und Ebenen, fliessen auch an einigen Stellen zu unregelmässigen Klümpchen zusammen; sie sind meist dicker als die Fäden des dichten Knäuels, indessen kommen auch Höhlen mit sehr feinen Fäden vor, die sich so intensiv färben, wie das Chromatin des Kerns. Die dicken Fäden dagegen färben sich weit schwächer, sie sehen trüb, dunkel schattirt, ölähnlich aus.

Ich dachte anfangs, es handle sich um eine dichte Knäuelfigur in zweikernigen Zellen, musste aber anderer Meinung werden mit Rücksicht auf die beschriebenen Eigenthümlichkeiten der Fäden und namentlich auf das Vorkommen mehrerer solcher Höhlen in einer Zelle und manchmal auch in zweikernigen Zellen. Es liegen offenbar Nebengebilde im Protoplasma oder besondere Umwandlungsproducte eines Theils desselben mit Bildung chromatinartiger Körper vor. Ausser bei der Katze konnte ich dieselben an Leberzellen in der nächsten Umgebung der Narbe am 8., 10. und 13. Tage beim Kaninchen nachweisen.

In der normalen Leber fehlen die fraglichen Bildungen durchaus; sie scheinen demnach mit den Regenerationsvorgängen an den Leberzellen in irgend welchem Zusammenhang zu stehen. Haben wir es nun vielleicht mit „Nebenkernen“ zu thun, wie sie schon vielfach bei Wirbellosen und Amphibien beschrieben worden sind? (Leydig, la Valette St. George, M. Nussbaum, Gaule, Platner, M. Ogata, W. Voigt u. s. w.) Oder haben dieselben zu den mitotischen Umwandlungen des Kernes Beziehungen?

Auf letztere Vermuthung brachte mich die neueste Arbeit von Platner [1]); zu Gunsten derselben sprechen drei Gründe: 1) Die

1) Gustav Platner, Ueber die Entstehung des Nebenkerns und seine Beziehung

Gebilde fehlen in Zellen mit Kerntheilungsvorgängen. 2) Ihre Grösse steht in bestimmtem Verhältniss zum Chromatingehalt des Kerns. 3) Einige Fäden fliessen zuweilen mit dem Kern, d. h. mit dem Nucleolus zusammen.

Man darf auf diese Thatsachen gestützt die Ansicht aussprechen, dass die fraglichen Gebilde die ersten wahrnehmbaren Anlagen der durch die Thätigkeit des Zellprotoplasma gebildeten chromatinartigen Substanzen darstellen, dass diese letztern allmählich von dem Kerne assimilirt und zur Vermehrung des Kernchromatins verwendet werden; die chromatinartige Substanz zieht sich auf dem Wege des Nucleolus in das Innere des Kernes. Ich möchte die Fäden und Klümpchen der Höhlen als Prochromatin bezeichnen, welches also nicht im Kerne selbst, sondern in dem Zellprotoplasma bereitet wird.

Bei der Ratte und beim Meerschweinchen fand ich die prochromatinhaltigen Höhlen nicht; wohl aber 2—3 Tage nach der Verletzung Leberzellen mit kleinen Höhlen im Protoplasma, welche ähnliche Chromatinkörnchen enthalten, wie sie dem Kern selbst zukommen (Tafel XIV, Fig. 94—96), und mit einem achromatischen Netz durchsetzt sind, auf welchem die Chromatinkörnchen haften, ganz in der früher für den ruhenden Kern beschriebenen Weise; es scheinen dies Theilchen des Kernes zu sein, welche sich während der stürmisch verlaufenden mitotischen Umwandlung, während deren das Chromatin des Kernes stark zugenommen hat, von der Theilungsfigur, am häufigsten von der Sternform ablösen und vom Kern getrennt im Protoplasma verharren (Tafel VIII, Fig. 39); es kommt indessen auch vor, dass sie dem Kerne ganz nahe bleiben und dann Sprossen desselben ähnlich sehen (vergl. Fig. 87). — Einige Male fand ich 3—4 solcher Häufchen in einer Zelle. Sie treten bei allen vier von mir untersuchten Thierarten auf.

Möglicherweise stehen diese Chromatinhäufchen in irgend welchen Beziehungen zu den zweikernigen Leberzellen (bei der Ratte, besonders aber beim Kaninchen), deren Kerne an Grösse und Chromatingehalt durchaus nicht gleichwerthig sind; ausserdem färbt sich der eine Kern öfter diffus, während der andere eine scharf differenzirte Färbung bloss der Chromatinkörnchen zeigt (Tafel XIV, Fig. 88—89). Der diffus gefärbte Kern besitzt sehr häufig eine breite Kernhülle, während der andere von dem Protoplasma dicht um-

zur Kerntheilung. (Arch. f. micr. Anatomie. Bd. 26. Heft III. 1886. p. 343—369.) Hier findet sich die gesammte Literatur über die Nebenkerne.

geben wird. Die beiden Kerne der einen Zelle befinden sich also in verschiedenen Zuständen der Thätigkeit. Der kleinere und chromatinärmere Kern ist nun möglicherweise nichts anderes als ein abgesprengtes Stück des eigentlichen Kerns, welches sich vergrössert hat, — ein unvollkommener Kern. Jedenfalls scheint auf diese Chromatinhäufchen im Innern des Zellprotoplasma viel eher die Bezeichnung „Nebenkerne" zu passen, als auf die oben von mir vor der Hand Prochromatingebilde genannten Höhlen mit chromatinartigem Inhalt.

Um über das Wesen und die Bedeutung der letztern einen klareren Begriff zu gewinnen, verfolgte ich am neugebornen Meerschweinchen, welches vollkommen entwickelt zur Welt kommt, die Veränderungen, die durch eine Verletzung an den Leberzellen hervorgerufen werden.

Bei 1—2 Tage alten Meerschweinchen besitzt das Protoplasma der Leberzellen noch eine bedeutende Menge von Dotterplättchen, welche mehr weniger regelmässig in dem Zellleib vertheilt liegen und sich mit Safranin und Gentianaviolett beinahe ebenso intensiv wie die Chromatinkörnchen des Kernes färben (Tafel XIV, Fig. 97); nur selten gruppiren sich die Dotterplättchen zu kleinen Häufchen (Fig. 98). Macht man nun einem 2 Tage alten Meerschweinchen unter schwacher Chloroformnarcose sehr vorsichtig eine Laparotomie und verletzt durch eine möglichst kleine Peritonealwunde die Leberoberfläche durch einen leichten Schnitt, so ändert sich in grosser Ausdehnung um die Wunde herum die Vertheilung der Dotterplättchen in den Leberzellen sehr merklich; 8—10 Stunden nach der Operation hat die gleichmässige Anordnung derselben aufgehört, vielfach sind sie ganz verschwunden, in anderen Zellen haben sie sich zu Häufchen gruppirt, die dem Kern mehr oder minder nahe liegen (Tafel XIV, Fig. 99, 105). Die Kerne dieser Zellen erscheinen vielfach vergrössert und reicher an Chromatin, während an sehr entfernten Leberpartieen die gewöhnlichen Verhältnisse der Dotterplättchen und des Kernchromatins bestehen. Es liegt also nahe, anzunehmen, dass unter der Wirkung des Eingriffes die Dotterplättchen, welche sich dem Kern nähern, von letzterem assimilirt und zur Bildung des Kernchromatins verwendet werden.

Die Bedeutung der Dotterplättchen für das Leben des Kernes und für die Bildung neuer Kerne mit gleichzeitigem Verschwinden der ersteren wurde zuerst von Török [1]) im Jahr 1877 hervorge-

1) A. v. Török, Ueber formative Differenzirung in den Embryonalzellen von

hoben. (Haut der Larven des Axolotl.) Lavdowski [1]) bestätigt neuerdings die Angaben Török's und erbringt weitere Beweise für die Betheiligung der Dotterplättchen an der Bildung des Kernchromatins und an den Erscheinungen der Karyomitosis: „Alle Thatsachen, sagt er, führen uns zu der Annahme von einer Verwandtschaft zwischen diesen beiden Bestandtheilen der Zellen, und sie zeigen, dass dem Dotterplättchen eine viel wichtigere Rolle in dem Organismus zufällt, als man es bis in die letzten Zeiten dachte [2])." Die Dotterplättchen färben sich nach Lavdowski mit Safranin, Dahlia, Gentianaviolett wie die Chromatinfäden der Kerntheilungsfiguren, nur etwas weniger intensiv, zugleich sehen sie etwas trüb aus.

Damit stehen meine obigen Befunde, die Annäherung der Dotterplättchen an den Kern und ihr allmähliches Verschwinden nach einer Verletzung der Leber, sowie die Bereicherung des Kernchromatins bei Verminderung der Dotterplättchen in Uebereinstimmung. Die Dotterplättchen scheinen für den Kern das Prochromatin darzustellen; der gesetzte Reiz beschleunigt die Assimilirung der Dotterplättchen seitens des Kerns, mit andern Worten, die Umwandlung des Prochromatins in Chromatin.

In den Leberzellen des ausgewachsenen Thieres sind in normalem Zustand keine Dotterplättchen mehr vorhanden; dagegen findet man 18—20—40 Stunden nach einer Verletzung, besonders bei gut gefütterten Katzen, an den stark hyperämischen Stellen im Protoplasma der Zellen mit ruhenden Kernen sehr häufig eine mehr oder minder grosse Menge von ganz kleinen gleichmässig vertheilten Körnchen, die sich mit Safranin oder Gentianaviolett intensiv färben; sie sind wohl nichts anderes, als neugebildete im Protoplasma entstandene, dotterplättchenähnliche Gebilde oder Körnchen von Prochromatin.

Diese Verhältnisse dürften überdies einen weitern Grund abgeben, die früher beschriebenen Höhlen im Zellinnern für grosse Prochromatingebilde zu erklären, welche eine den Dotterplättchen ähnliche Substanz enthalten. Ob diese Prochromatingebilde mit den „Nebenkernen" der Autoren gleichwerthig sind, ob ferner im Allgemeinen alle „Nebenkerne" nur während der Theilung vom Kern

---

Siredon pisciformis (Arch. f. micr. Anat. Bd. XIII 1877) und Rolle der Dotterplättchen beim Aufbau der Gewebe (Centralbl. f. d. med. Wiss. 1874. No. 17).

1) M. Lavdowski, Die Karyokinese und die Dotterplättchen . . . . (Wratsch 1885. No. 50—51. Russisch).

2) l. c. Nr. 51. p. 873.

abgerissene Stücke darstellen oder ob man sie als Prochromatin, als vom Protoplasma erzeugte Häufchen einer Dotterplättchen ähnlichen Substanz auffassen muss, das zu entscheiden, lag nicht im Plane dieser Arbeit.

Nachschrift.

Vorstehende Arbeit war schon abgeschlossen, als ich eine, durch meine vorläufige Mittheilung über die Regeneration der Drüsenepithelien [1]) hervorgerufene literarische Notiz von Bizzozero [2]) erhielt. Da von einigen italienischen Forschern im Jahre 1885 an einigen Drüsen sowie auch an anderen Geweben verschiedene Beobachtungen gemacht worden sind, welche vollständig mit den Ergebnissen meiner Untersuchungen übereinstimmen, welche indessen, da sie in wenig verbreiteten Journalen publicirt sind, im Auslande noch wenig bekannt sind, so hält es Bizzozero für angebracht, diese Beobachtungen der Italiener kurz zusammenzufassen.

Was die Leber betrifft, so theilt Bizzozero [3]) mit, dass Canalis [4]) zahlreiche Mitosen in den Zellen der Leber und der Gallengänge, sowohl nach traumatischer Verletzung des Organs, als auch nach einer Unterbindung des Ductus choledochus sah. Aus der Nota preventiva von Canalis, welche ich mir sogleich beschafft habe, ergibt sich, dass derselbe mit Kaninchen und mit Meerschweinchen experimentirte. Da die ausführliche Arbeit noch nicht erschienen ist, so enthalte ich mich einer Beurtheilung der Untersuchungen von Canalis.

1) W. Podwyssozki, Ueber die Regeneration der Epithelien der Leber, der Niere, der Speichel- und Meibom'schen Drüsen unter pathologischen Bedingungen, Fortschritte der Medicin 1885. No. 19.

2) G. Bizzozero, Ueber die Regeneration der Elemente der Gewebe unter patholog. Bedingungen, Centralbl. f. d. med. Wiss. 1886. No. 5.

3) l. c. p. 83.

4) Gazzetta delle Cliniche 1885. No. 9 (p. 129) und No. 24 (pag. 389).

BRITISH MEDICAL
ASSOCIATION

Fig. 1.



Fig. 2.

Fig. 3.

a

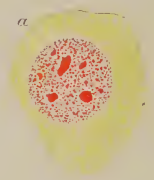

b

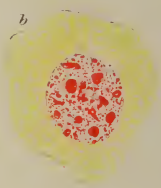

c

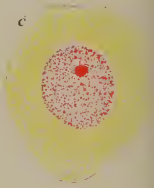

Fig. 4.



Fig. 5.



Fig. 6.



Fig. 7.



Fig. 8.

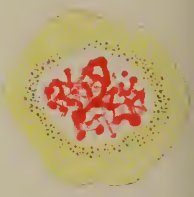

Fig. 9.

Fig. 10.

Fig. 11.

Fig. 12.

a

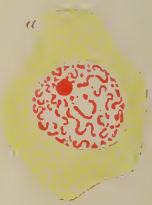

b

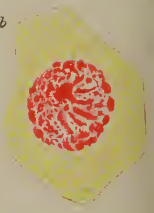

Fig. 13.

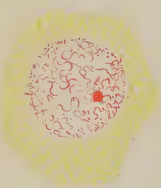

Fig. 14.

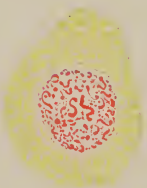

Fig. 15.

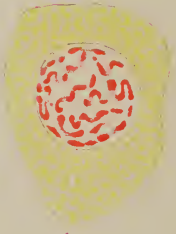

Fig. 16.

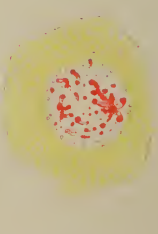

Fig. 17.

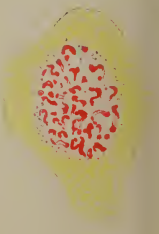

Erklärung der Abbildungen.

Tafel VI.

Alle Zellen stammen aus Leberstückchen, welche nach dem Ausschneiden aus lebenden oder frisch getödteten Thieren sofort in starker Flemming'scher Flüssigkeit (Chrom-Osmium-Essigsäure) gelegt wurden. Nachfolgende Härtung in Alcohol 60 % und ferner in Alc. abs. Färbung mit Safranin und Picrinsäure.

Alle Figuren, mit Ausnahme von 1, 2, 12 (*b*), 15, sind mit $\frac{1}{12}$ Oel-Imm.-System von Seibert und bei Beleuchtung mit dem Abbe'schen Condensor abgebildet. Die achromatischen Körnchen, sowie die Conturen der Kernhüllen sind mit Anwendung der mittleren Blende gezeichnet.

Fig. 1. Normale Leberzelle (Ratte), 24 Stunden nach der Mahlzeit (Hungerzustand).

Fig. 2. Leberzelle (Ratte), 10 Stunden nach der Mahlzeit. (Beide Figuren gezeichnet mit Hartnack, Ob. 9. Ocul. 3).

Fig. 3. Leberzellen aus der Umgebung der Wunde, Vergrösserung des Kernes und starke Zunahme der Chromatinkörnchen; Auftreten der Chromatinklümpchen. a) Ratte; b) Hund, 18 Stunden nach der Verletzung; c) Katze, 24 Stunden nach der Verletzung; Anfang der Kinese, Zustand der gleichmässig feinen Chromatinkörnchen.

Fig. 4. Leberzelle (Ratte), 18 Stunden nach der Verletzung. Zunahme des Chromatins; Auftreten von zwei parallelen Chromatin-Körnchen-Reihen zwischen den beiden Nucleolen.

Fig. 5—8. Leberzelle (Ratte), 24 Stunden nach der Verletzung. Ausserordentlich starke Zunahme der Chromatinkörnchen und reihenförmige Anordnung derselben auf dem Netzgerüste des Kernes. Zusammenfliessen der Chromatinkörnchen in ungleichmässig dicke Klümpchen und Fäden. Atypische Bildung von lockeren Knäueln ohne Bildung des dichten Knäuels, in Folge des stürmischen Verlaufs der ganzen Mitosis.

Fig. 9. Leberzelle (Katze), 30 Stunden nach der Verletzung. Verbindung der Nucleolen durch zwei parallele Reihen von feinsten Chromatinkörnchen. Die Nucleolen scheinen die Endknospen von einem und demselben achromatischen Strange zu sein.

Fig. 10. Leberzelle (Katze), 30 Stunden nach der Verletzung. Anordnung der gleichmässig fein gewordenen Chromatinkörnchen in Reihen, welche dem Kerne ein netzartiges Aussehen geben. Reihenartige Gruppirung der Chromatinkörnchen. Kernhülle um den Kern herum, mit scharfer Abgrenzung des Zellprotoplasma.

Fig. 11. Leberzelle (Katze), 48 Stunden nach der Verletzung. Dichte Knäuelform, bei erhaltenem Nucleolus, welcher indessen schon höckerig aussieht und in Chromatinfäden zu zerfallen im Begriffe ist. Kernhülle.

Fig. 12. Leberzelle (Katze), 48 Stunden nach der Verletzung, in a) mit $\frac{1}{12}$ Oel.Imm.-System, in *b*) mit dem trockenen System 9, Ocul. 3 von Hartnack abgebildet. In *b*) scheinen die einzelne Fäden zusammengeflossen zu sein. In *a*) sehen die Fäden körnig aus (Pfitzner-Balbiani'sche Körnchen). Kernhülle.

Fig. 13. Leberzelle (Ratte), 24 Stunden nach der Verletzung. Typischer dichter Knäuel, welcher bei der Ratte in den ersten Tagen und in der näheren Umgebung der Wunde nur selten auftritt. Enorme Grösse des Knäuels, aus welchem wahrscheinlich drei Kerne sich gebildet haben würden. Nucleolus erhalten. Kernhülle.

Fig. 14. Leberzelle (Katze), 48 Stunden nach der Verletzung. Dichter Knäuel mit Verdickung von einigen Fäden und Anfang des Ueberganges zum lockeren Knäuel. Fast vollständiger Schwund des Nucleolus durch Bildung von Chromatinfäden.

Fig. 15. Leberzelle (Katze), 48 Stunden nach der Verletzung. Dichter Knäuel. Chromatinfäden nur aus einer Ebene gezeichnet. Kernhülle. (Oel-Imm.-System $\frac{1}{20}$ Seib. Ocul. 2. Condensor).

Fig. 16. Leberzelle (Ratte), 24 Stunden nach der Verletzung. Lockerer Knäuel, Vermischung des Zellprotoplasma mit der Substanz des Kernes; Verschwinden der Conturen des letztern; Auftreten der achromatischen stärker lichtbrechenden Körnchen.

Fig. 17. Wie Fig. 16.

Tafel VII.

Härtung und Färbung wie in Taf. VI. Alle chromatischen Figuren, mit Ausschluss von 18, 19, 20, 26, 34 und 35, sind mit dem Oel-Imm.-Syst. $\frac{1}{12}$ von Seibert bei Beleuchtung mit dem Abbeschen Condensor gezeichnet. Achromatische Körnchen, Stränge und Spindelfiguren sind mit der Anwendung der mittleren Blende abgebildet. Im Uebrigen wurde Obj. 9 von Hartnack zum Zeichnen benutzt.

Fig. 18—19. Leberzellen (Ratte), 28 Stunden nach der Verletzung. Lockerer Knäuel.

Fig. 20. Leberzelle (Ratte), 24 Stunden nach der Verletzung. Lockerer Knäuel; Uebergang zur Sternform; Anfang einer radienartigen Anordnung der Chromatinfäden.

Fig. 21. Leberzelle (Ratte), 40 Stunden nach der Verletzung. Uebergang des lockeren Knäuels in die Sternform.

Fig. 18.

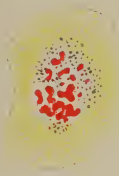

Fig. 19.

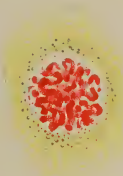

Fig. 20.

Fig. 21.

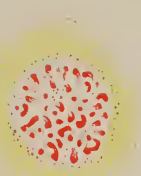

Fig. 22.

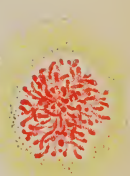

Fig. 23.



Fig. 24.

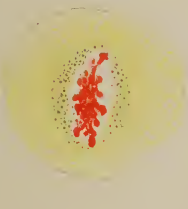

Fig. 25.

Fig. 26.

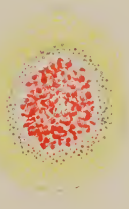

Fig. 27.

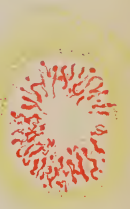

Fig. 28.



Fig. 29.

Fig. 30.

Fig. 31.



Fig. 32.

Fig. 33.

Fig. 34.

Fig. 35.

Fig. 36.



Fig. 37.

Verlag von Gustav Fischer in Jena

Fig. 38.

Fig. 39.

Fig. 40.

Fig. 41.

Fig. 42.

Fig. 43.



Fig. 44.

Fig. 45.

Fig. 46.

Fig. 47.



Fig. 48.

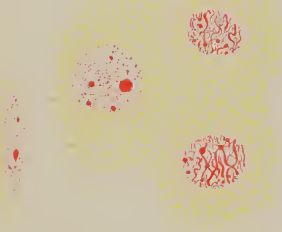

Fig. 49.

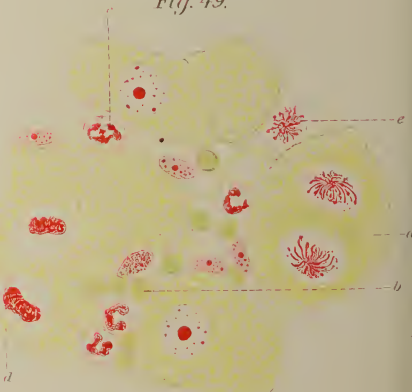

Fig. 50.

Fig. 51.

Fig. 52.



Fig. 53.



Fig. 22. Leberzelle (Ratte), 24 Stunden nach der Verletzung. Sternform, Polaransicht.

Fig. 23—24. Leberzellen (Ratte), 40 Stunden nach der Verletzung. Sternform, Aequatorialansicht.

Fig. 25. Leberzelle (Ratte), 3 Tage nach der Verletzung. Sternform. Längsspaltung der Fäden schon vorbei. Körnung der Fäden.

Fig. 26. Leberzelle (Katze), 35 Stunden nach der Verletzung. Kranzform.

Fig. 27—29. Leberzellen (Ratte), 3 Tage nach der Verletzung. Verschiedene Uebergangsformen der Kranzformen in die Sternform.

Fig. 30. Leberzelle (Katze), 2 Tage nach der Verletzung. Sternform mit schon gespaltenen Fäden. Spindelfigur und Polarkörperchen.

Fig. 31. Leberzelle (Katze), 3 Tage nach der Verletzung. Stadium der Metakinese. Spindelfigur und Polarkörperchen.

Fig. 32. Leberzelle (Ratte), 3 Tage nach der Verletzung. Tochtersterne noch nicht getrennt (Tonnenform).

Fig. 33. Leberzelle (Katze), 3 Tage nach der Verletzung. Tochtersterne (Tonnenform).

Fig. 34. Leberzelle (Ratte), 60 Stunden nach der Verletzung. Tochtersterne, Moment der Trennung, an einer Seite noch erhaltene Tonnenform. Gut sichtbare Polkörperchen mit radienartiger Anordnung.

Fig. 35. Leberzelle (Ratte), 3 Tage nach der Verletzung. Tochtersterne getrennt. Aequatorialansicht. Achromatische Stränge sichtbar.

Fig. 36. Leberzelle (Katze), 3 Tage nach der Verletzung. Tochtersterne. Polaransicht.

Fig. 37. Leberzelle (Katze), 3 Tage nach der Verletzung. Tochtersterne. Achromatische Spindelfigur sichtbar.

Tafel VIII.

Härtung, Fixirung und Färbung dieselbe wie bei den ersten 2 Tafeln. Alle Figuren (mit Ausschluss von Fig. 38 und 40) mit dem Oel-Imm.-System $\frac{1}{12}$ von Seibert gezeichnet, die chromatischen Stränge und Körnchen mit Anwendung von Blenden.

Fig. 38. Leberzelle (Ratte), 3 Tage nach der Verletzung. Tochtersterne in Polaransicht; stark ausgeprägte Polkörperchen (Hartnack Obj. 9. Ocul. 3).

Fig. 39. Leberzelle (Ratte), 3 Tage nach der Verletzung. Kranzform der Tochtersterne; abgetrennte Chromatinkörnchen im Zellprotoplasma.

Fig. 40. Leberzelle (Ratte), 3 Tage nach der Verletzung. Tochtersterne in Aequatorialansicht. Achromatische Stränge und Körnchen radienartig um die chromatischen Figuren angeordnet (Hartnack Obj. 9 Oc. 3).

Fig. 41. Leberzelle (Katze), 4 Tage nach der Verletzung. Tochtersterne in Polaransicht.

Fig. 42. Leberzelle (Katze), 4 Tage nach der Verletzung. Lockere Tochterknäuel; achromatisches Bündel noch erhalten.

Fig. 43. Leberzelle (Katze), 3 Tage nach der Verletzung. Theilung der Zelle selbst. Achromatische Spindelfigur.

Fig. 44. Leberzelle (Katze), 3 Tage nach der Verletzung. Theilung der Zelle, während die chromatischen Kernfiguren dichte Knäuel bilden; Spindelfigur; scharfe Abgrenzung des Zellprotoplasma um die Kerne herum und gut sichtbare Kernhülle. Ovale Kerne.

Fig. 45. Leberzelle (Ratte), 2 Tage nach der Verletzung. Stadium der lockeren (dickfadigen) Tochterknäuel; noch keine Kernhülle mit scharfen Grenzen. Reste von Polkörperchen. Ovale Kerne. Keine Theilung der Zelle selbst.

Fig. 46. Leberzelle (Ratte), 2 Tage nach der Verletzung. Phase der dichten (engfadigen) Tochterknäuel, mit der ersten Anlage der Nucleolen; scharf conturirte Kernhüllen. Keine Theilung der Zelle. Ovale Kerne.

Fig. 47. Leberzelle (Ratte), 2 Tage nach der Verletzung. Stadium der reihenartigen Gruppirung der gleichmässig gewordenen Chromatinkörnchen bei den Tochterkernen. Nucleolen schon gebildet. Kernhüllen gut sichtbar. Runde Kerne.

Fig. 48. Leberzellen (Ratte), 3 Tage nach der Verletzung. An einer Zelle Anfang der Karyokinese — characterisirt durch einen Zerfall der grösseren Chromatinkörner in gleichmässig feine Körnchen. — Theilung an anderen Zellen während der Phase der dichten Tochterknäuel.

Fig. 49. Leber einer Katze aus der Nähe eines Blutcoagulums an der Stelle eines exstirpirten Stückes, 3 Tage nach der Operation. *a* Leberzelle mit Tochtersternen, ohne Theilung der Zelle selbst; kaum sichtbare achromatische Spindelfigur. *b* Rothe Blutkörperchen. *c* Leucocyten mit polymorphen Kernen (wahrscheinlich Zustand des Zerfalles des Kernes). *d* Leberzelle mit Tochterknäueln und mit erhaltener achromatischer Spindelfigur; an einem Rande von der Seite der Capillaren macht sich eine Einstülpung bemerkbar, welche wahrscheinlich zur Zelltheilung führt und vielleicht durch den intracapillaren Druck bedingt wird.

Fig. 50. Leberzellen (Ratte), 40 Stunden nach der Verletzung. Die eine Kerntheilungsfigur (lockere Knäuelform) enthaltende Zelle besitzt ein viel helleres Zellprotoplasma als die andere Zelle, deren Kern im Ruhezustand sich befindet.

Fig. 51. Leberzelle (Ratte), 5 Tage nach der Verletzung. Dreitheilung des Kernes. Muttersternform mit noch nicht gespaltenen Fäden.

Fig. 52. Leberzelle (Ratte), 7 Tage nach einer schweren Verletzung. Dreitheilung des Kernes. Muttersternform mit gespaltenen Fäden und mit dem Anfang der Metakinese; starke Ausbildung der achromatischen Körnchen.

Fig. 53. Leberzelle (Ratte), 7 Tage nach einer schweren Verletzung. Dreitheilung des Kernes. Drei Tochtersterne (Triaster), mit sichtbaren Spindelfiguren.

Fig. 54.

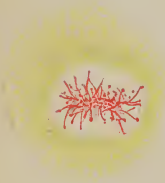

Fig. 55.



Fig. 56.

Fig. 57.

Fig. 58.

Fig. 59.

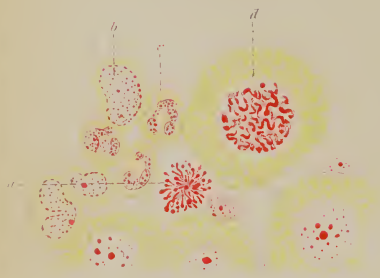

Fig. 60.

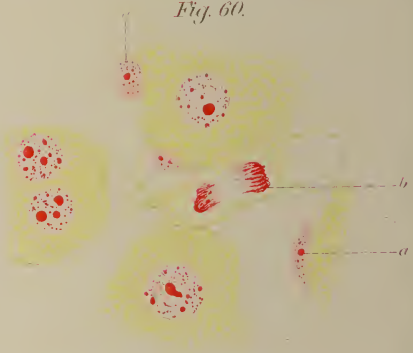

Fig. 61.

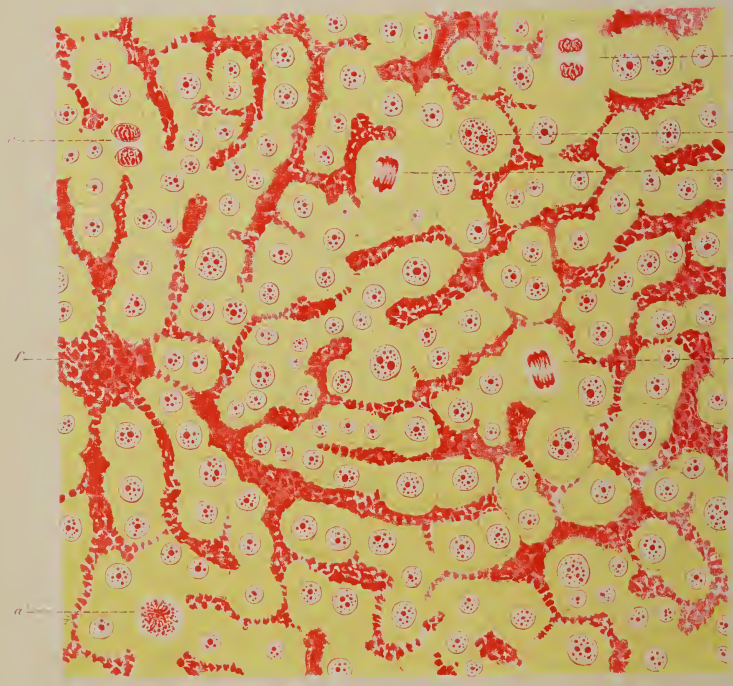

Fig. 62.

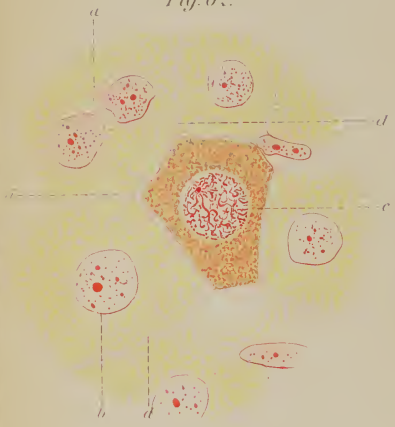

Fig. 63.

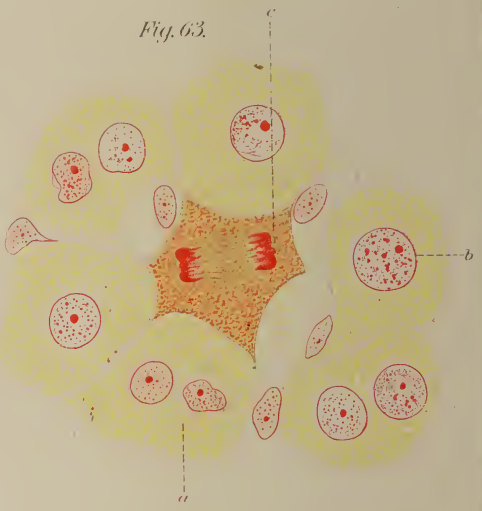

Fig. 64.

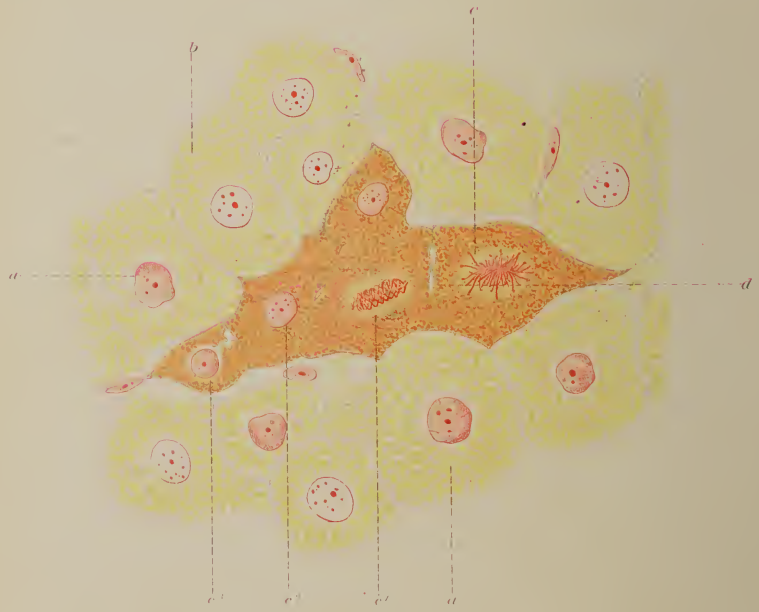

Gustav Fischer

Tafel IX.

Fixirung, Härtung, Färbung und Zeichnung wie bei den früheren Tafeln.

Fig. 54—58. Leberzellen (Ratte) aus anämischen Stellen der Leber, 7, 10 und 15 Tage nach Exstirpation eines Leberstückes. Alle Mitosen sind viel kleiner als während der ersten 2—3 Tage, zu welcher Zeit noch eine starke Hyperämie der Lebercapillaren vorhanden ist. Fig. 54 Sternform mit Anfang der Metakinese. Fig. 55 Sternform in Polaransicht mit noch nicht gespaltenen Fäden. Fig. 56 Sternform mit schon gespaltenen Fäden. Fig. 57 Metakinese mit gut sichtbarer Spindelfigur. Fig. 58 Tochtersterne in Tonnenform.

Fig. 59. Leberpräparat aus der Nähe der Stelle der Exstirpation eines Leberstückes (Katze), 3 Tage nach der Operation. *a* Sternform eines Endothelkernes. *b* Leucoblasten d. h. Leucocyten, deren Kerne nicht zerfallen, sondern sich vergrössern, und an Chromatin reicher werden. Aehnlich den Fibroblasten nehmen wahrscheinlich solche Leucocyten Theil an der Bildung des neuen Bindegewebes. *c* Leucocyten mit polymorphen Kernen (wahrscheinlich Zustand des Zerfalles). *d* Leberzelle mit einem lockeren Knäuel.

Fig. 60. Leberpräparat aus einer vom Orte der Exstirpation entfernten Stelle (Ratte), 4 Tage nach der Operation. *a* Endothelkerne; *b* Sternzelle mit einer Kerntheilungsfigur (Tochtersterne).

Fig. 61. Theil eines Leberläppchens aus der Nachbarschaft der Operationswunde, 48 Stunden nach der Operation (Ratte). — Starke Ausdehnung der Blutcapillaren durch Blut (intensiv mit Safranin gefärbt); hochgradige Unregelmässigkeit in der Grösse der Leberzellenkerne. *a* Grosse und chromatinreiche Kerne. a^1 Sternform. *b* Unvollkommene Trennung der Tochtersterne (Tonnenform). *c* Tochtersterne. *d* und *e* Tochterknäuel. *f* Vena centralis. (Hartnack, Obj. 7 Oc. 3).

Tafel X.

Fixirung, Härtung, Färbung und Zeichnung wie bei den früheren Tafeln.

Fig. 62. Leberpräparat aus der Nähe der Narbe, 7 Tage nach der Exstirpation eines Leberstückchens (Ratte). *a* Helle Leberzelle mit geschrumpften, diffus gefärbten Kernen und mit gut sichtbaren Kernhüllen. *b* Helle Leberzelle mit rundem, differenzirt gefärbtem Kerne, ohne Kernhülle. *c* Dunkel gefärbte Leberzelle (zweite Art von Leberzellen) mit dem Kerne im Zustand der Mitose (dichter Knäuel). *d* Ausgedehnte Gallencapillaren mit kolbenartigen Ausstülpungen.

Fig. 63. Leberpräparat aus derselben Ratte; andere Stelle. — Die Buchstaben *a* und *b* bezeichnen dasselbe wie in Fig. 62. *c* Dunkel gefärbte Leberzelle mit dem Kern im Zustand der Mitose (Tochtersterne) und mit sehr gut sichtbarer Spindelfigur.

Fig. 64. Leberpräparat aus der Nähe einer Narbe (Ratte), 12 Tage nach der Operation. c c^1 c^2 c^3 Gruppe von 5 dunkel gefärbten, abgeplatteten Leberzellen, welche von hellen Leberzellen umringt sind. c Zelle mit einer Sternform (gespaltene Fäden). c_1 Stadium der Metakinese. c_2 Zelle mit ruhendem Kerne ohne sichtbare Kernhülle. c_3 Zelle mit ruhendem Kerne, welcher von einer mit einer Gallencapillare sich verbindenden Kernhülle umgeben ist. d Ausgedehnte Gallencapillare. Bei a (links) ist die Kernhülle mit der ausgedehnten Gallencapillare mittelst zweier Gänge oder Spalten verbunden. a und b dasselbe wie in Fig. 62.

Tafel XI.

Fixirung, Härtung und Färbung wie oben. Beide Figuren stammen aus der Nachbarschaft eines Defektes in der Leber eines Meerschweinchens, 5 Tage nach der Verletzung. Sie zeigen den Ersatz des in verschiedenen Stadien der Degeneration und der Atrophie sich befindenden Leberparenchyms durch Wucherung der Gallengänge und des Bindegewebes. An den Stellen, wo die neugebildeten Sprossen der Gallengänge unmittelbar mit den Leberzellen sich berühren, findet eine starke Infiltration der Gallengangsepithelien mit Fetttröpfchen statt. Fig. 65 ist mit Obj. 7, Fig. 66 mit Obj. 9 von Hartnack gezeichnet. a Gallengangsepithelien, mit ruhenden Kernen. a_1 Knäuel- und Sternformen der Kerne der Gallengangsepithelien. a_2 Tochtersterne. a_3 Kolbenartige Ausstülpungen der Gallengänge in das atrophische Parenchym. b Necrotische Leberzellen, der Kern färbt sich nicht und bleibt blasser als das Protoplasma. b_1 Leberzellen mit noch färbbaren Kernen. c Neugebildete Bindegewebszellen. d Mitosen der Bindegewebszellen. e Lumen der Blutcapillaren.

Tafel XII.

Behandlung wie früher.

Fig. 67. Lebergewebe (Ratte) aus einer viermal verletzten Leber, 3 Monate nach der ersten, 15 Tage nach der letzten Verletzung (keilförmiger Defekt). Aus der Nachbarschaft der Verletzungsstelle. Die Structur des Lebergewebes ist vollkommen difformirt und kaum erkennbar. Man sieht verschiedene Uebergangsformen zwischen den grossen, abgerundeten, hellen Leberzellen und zwischen den verkleinerten, abgeplatteten und unregelmässig gedrückten dunklen Leberzellen. Viele von den hellen Leberzellen enthalten zwei Kerne. An einigen Stellen sind die Blutgefässcapillaren stark verengert und kaum sichtbar (Hartnack, Obj. 7, Ocul. 2. Vergrösserung 220).

Fig. 68. Interacinöser Zwischenraum aus der Nachbarschaft eines keilförmigen Defektes des Lebergewebes (Katze), 4 Tage nach der Verletzung. a Kolbenartige, mehrzellige und einzellige Ausstülpungen der epithelialen Wandung der Gallengänge in die Bindegewebsspalten der Capsula Glissonii. a^1 Kern einer Gallengangsepithelzelle im Anfange des Uebergangs aus dem Ruhezustand in den kinetischen Zustand. b Riesen-

Fig. 65.

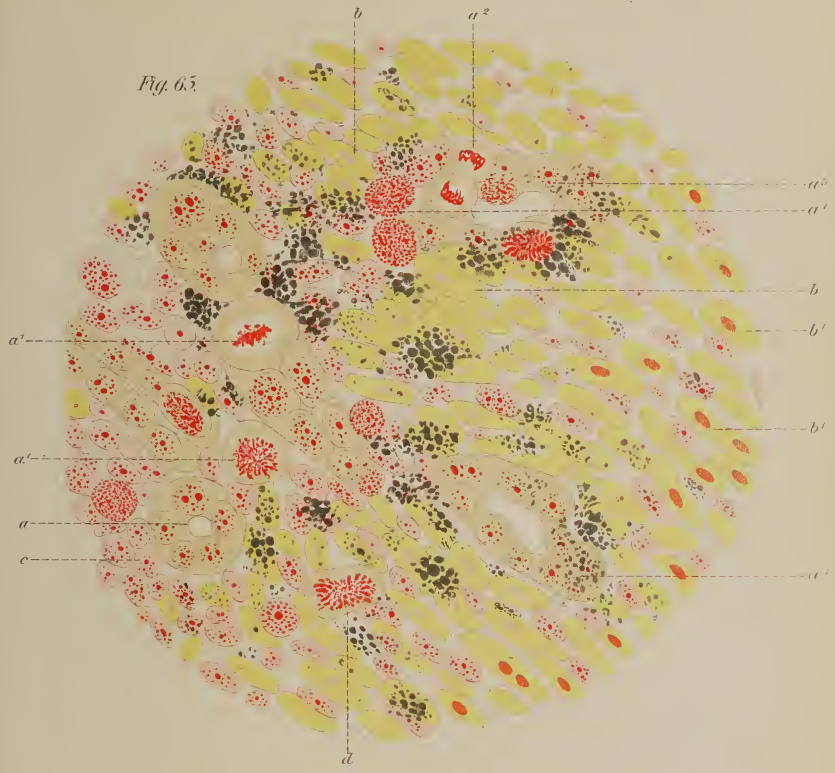

Fig. 66.



Gustav Fischer

Fig. 67.

Fig. 68.

Fig. 69.

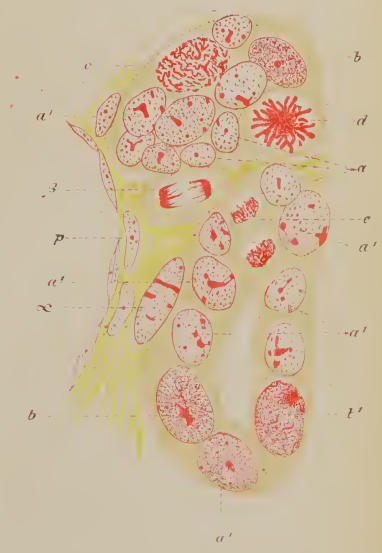

Gustav Fischer

Fig. 70

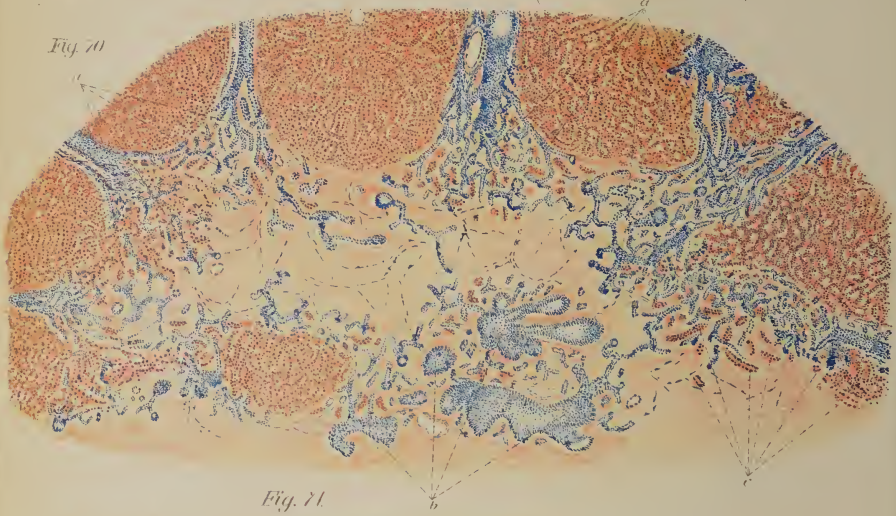

Fig. 71.

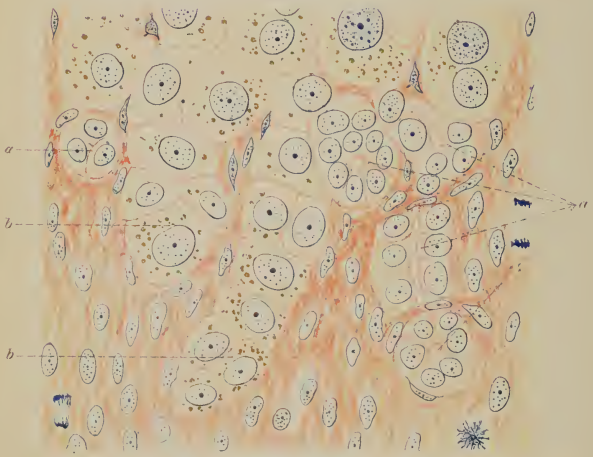

Fig. 72.

Fig. 73.

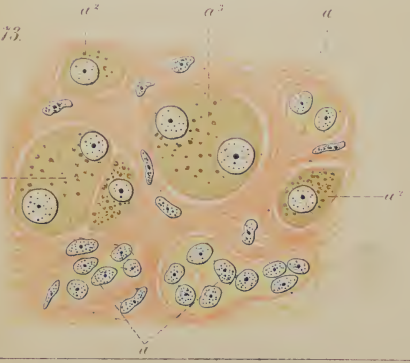

Fig. 74.

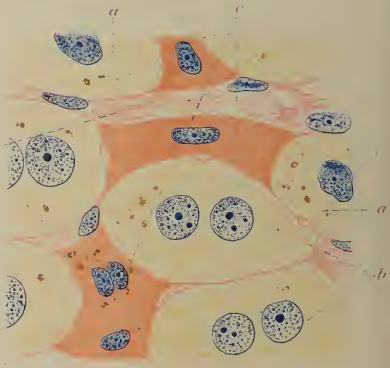

zellenähnliche Umwandlung der Gallengangsepithelien. b^1 Neugebildete Leberzellen aus dem riesenzellenartigen Conglomerate der Gallengangsepithelien. *c* Tochtersterne in einer Gallengangsepithelzelle (Hartnack, Obj. 8. Ocul. 4. Vergröss. 650).

Fig. 69. Theil eines unmittelbar an dem Defekte, resp. an dem in demselben liegenden Blutcoagulum befindlichen interacinösen Zwischengewebes mit Gallengängen im Zustande der thätigsten Wucherung der Kerne; 40 Stunden nach der Exstirpation eines keilförmigen Leberstückchens (Meerschweinchen). Der ganze Process des Uebergangs des Ruhezustandes des Kernes in den kinetischen Zustand ist leicht zu beobachten. *a* Ruhende Kerne; a^1 Bereicherung der Kerne an Chromatin und Auftreten von stäbchenartigen Chromatinklümpchen und Cylindern. *b* Zerfall der grösseren Chromatinkörnchen und Chromatinklümpchen. Stadium des gleichmässig feinkörnigen Zustandes der Chromatinkörnchen. b^1 Anfang der reihenartigen Gruppirung der gleichmässig klein gewordenen Chromatinkörnchen. *c* Dichter Knäuel. *d* Muttersterne. *e* Tochterknäuel. α Stark vergrösserter Kern einer Bindegewebszelle, im Zustande der Bereicherung an Chromatinkörnchen und des Auftretens von Chromatincylindern. β Tochtersterne in einer Bindegewebszelle. γ Wandung der Vena portarum (Oel-Imm.-System Seibert $\frac{1}{12}$, Ocul. 2).

Tafel XIII.

Fixirung und Härtung bei allen Figuren, mit Ausschluss von Fig. 70, dieselbe wie oben.

Fig. 70. Längsschnitt durch die Stelle eines Defektes, 1 Monat und 22 Tage nach der Exstirpation eines keilförmigen Leberstückchens (Kaninchen). Die Narbe ist in allen Richtungen mit Gallengängen (blau) durchsetzt. *a* System der neugebildeten Gallengänge, dessen Ursprung die interacinösen Gallengänge des erhaltenen Leberparenchymes sind. *b* Stark ausgedehnte Gallengänge mit einem System neugebildeter Gallengänge, welche hauptsächlich die äusseren Schichten der Narbe durchsetzen und aus den interacinösen Gallengängen des verschwundenen Leberparenchyms entstanden sind. *c* Leberzellenbalken (roth), welche durch eine directe Umwandlung der Gallengänge gebildet worden sind.

(Müllersche Flüssigkeit, Alcohol; Doppel-Färbung mit Hämatoxylin und Eosin. Vergrösserung 20.)

Fig. 71 und 72. Uebergang des Lebergewebes in die Narbe, 7 Tage nach der Exstirpation eines Leberstückchens (Ratte). *a* Neugebildete Gallengänge mit unveränderten Gallengangsepithelien. a_1 Anfang der Umwandlung der Gallengangsepithelien in Leberzellen; Auftreten der Pigmentkörnchen. a_2 Neugebildete Leberzellen, durch directe Umwandlung der Gallengangsepithelien entstanden. *b* Neugebildete Leberzellenbalken.

Manche von den Kernen des jungen lockeren Bindegewebes befinden sich im Zustande der Theilung.

(Doppelfärbung mit Gram'scher Methode und mit Eosin. Oel-Imm. Seibert $\frac{1}{12}$, Ocul. 2.)

Fig. 73. Aus einem in der Nähe einer Verletzungsstelle liegenden interacinösen Zwischenraum, 10 Tage nach der Exstirpation eines Leberstückchens (Ratte). *a* Neugebildete Gallengangszüge; a^2 neugebildete Leberzellen aus den einzelligen Strängen der Gallengangsepithelien; a^3 in Riesenzellen umgewandelte Epithelien der feineren Gallengänge. (Färbung und Vergrösserung wie bei Fig. 72.)

Fig. 74. Lebergewebe aus der Nähe der Stelle der Verletzung, 15 Tage nach der Exstirpation eines keilförmigen Stückchens (Ratte). Zwei Arten von Leberzellen: *a* und *b* grosse, hellere und meistens zweikernige, *c* kleinere, abgeplattete, dunkel gefärbte, meistens einkernige Zellen. Die Blutcapillaren verengt, die Gallencapillaren erweitert. (Färbung und Vergrösserung wie Fig. 72.)

Tafel XIV.

Fixirung und Härtung mit Flemming'scher Flüssigkeit. Färbung mit Safranin-Picrinsäure. Zeichnung mit $\frac{1}{12}$ Oel-Imm.-Sys. v. Seibert, Ocul. 2.

Fig. 75. Leberzelle vom Meerschweinchen aus der Nähe der Verletzungsstelle, 40 Stunden nach der Operation. — Anfang der Bereicherung des Kernes an Chromatin und Auftreten der Chromatinstränge.

Fig. 76. Idem. — Zerfall der grösseren Chromatinkörnchen in gleichmässige kleine, Stadium des gleichmässig feinkörnigen Zustandes des Chromatins.

Fig. 77. Idem. — Stadium der reihenartigen Gruppirung der gleichmässig feinen Chromatinkörnchen. Kernhülle.

Fig. 78. Idem. — Dichte Knäuelform. Allmählicher Verbrauch des Nucleolus zur Fadenbildung.

Fig. 79. Idem, 3 Tage nach der Operation. — Sternform mit noch ungespaltenen Fäden.

Fig. 80. Leberzellen eines Kaninchens von der unmittelbaren Nähe der Degenerationszone an der Stelle der Verletzung, 5 Tage nach der Exstirpation eines Leberstückchens. — Sternform mit Fäden im Zustande der Spaltung.

Fig. 81. Leberzelle von Meerschweinchen, 3 Tage nach der Verletzung. Sternform mit vollkommen zerspaltenen Fäden und Schleifen.

Fig. 82—84. Leberzellen von Meerschweinchen aus der Nachbarschaft einer Verletzungsstelle, 3, 8, 5 Tage nach der Operation. — Tochtersterne; achromatische Fäden und Polarkörperchen.

Fig. 85—86. Leberzellen einer Ratte, 2 Monate nach der Exstirpation eines Leberstückchens. Zusammenfliessen früher getheilter Kerne. Diffuse Färbung des Kerngerüstes. — Helle Zone zwischen dem Kerne und dem Zellprotoplasma.

Fig. 87. Leberzelle eines Meerschweinchens, 8 Tage nach einer Verletzung. Kern mit Einbuchtung (oder Sprossbildung).

Fig. 75.

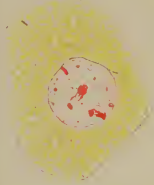

Fig. 76.

Fig. 77.



Fig. 78.

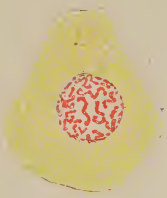

Fig. 79.

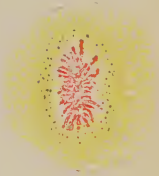

Fig. 80.

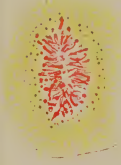

Fig. 81.

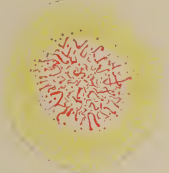

Fig. 82.

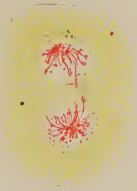

Fig. 83.

Fig. 84.

Fig. 85.

Fig. 86.

Fig. 87.

Fig. 88.

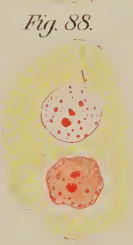

Fig. 89.

Fig. 90.

Fig. 91.



Fig. 92.

Fig. 93.

Fig. 94.

Fig. 95.



Fig. 96.

Fig. 97.

Fig. 98.

Fig. 99.

Fig. 100.

Fig. 101.

Fig. 102.

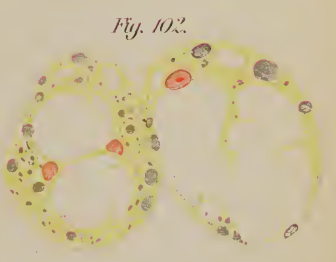

Fig. 103.

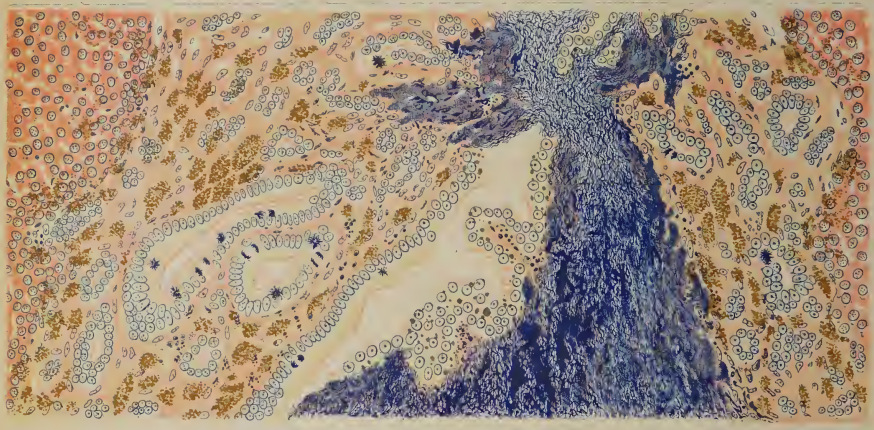

Fig. 104.

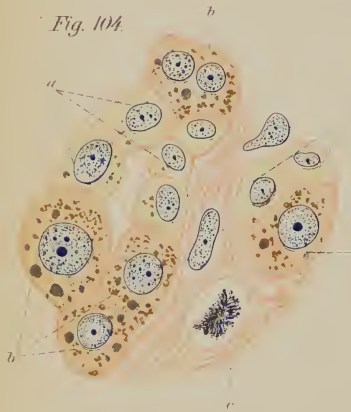

Fig. 105.

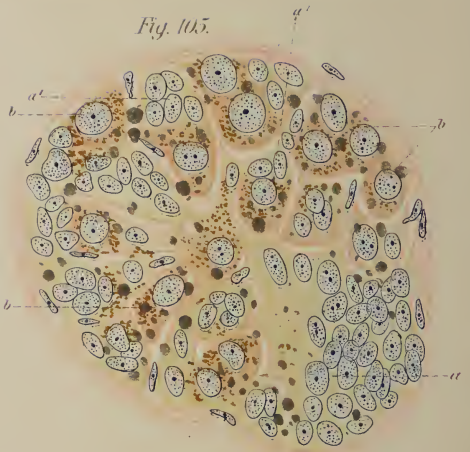

Fig. 106.

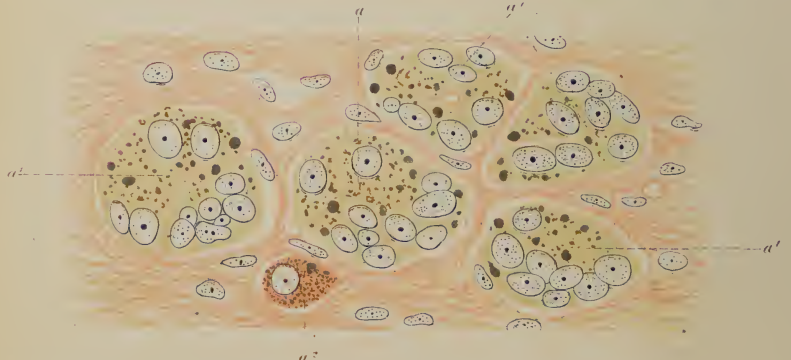

Fig. 88. Leberzelle vom Kaninchen, 18 Tage nach der Verletzung. Zwei verschiedene Kerne; der untere ist geschrumpft, diffus gefärbt, mit einer hellen Umgebung.

Fig. 89. Idem, 3 Tage nach der Verletzung. Kerne mit verschiedenem Gehalt an Chromatinkörnchen.

Fig. 90—92. Leberzellen einer Katze von verschiedenen Stellen der Umgebung einer Operationswunde, 5 Tage nach der Operation. Mit Chromatinfäden durchsetzte Höhlen im Zellprotoplasma. — Prochromatin (?).

Fig. 93. Leberzelle einer Katze, 8 Tage nach einer Verletzung. Nebenkernähnliches Gebilde.

Fig. 94—96. Leberzellen von Ratten, 3 und 5 Tage nach einer Verletzung. Nebenkernähnliche Gebilde, theils abgetrennt vom Kerne, theils verbunden mit ihm.

Fig. 97—98. Leberzellen eines 2 Tage alten Meerschweinchens, normal. Dotterplättchen im Zellprotoplasma.

Fig. 99. Leberzelle eines 2 Tage alten Meerschweinchens, 10 Stunden nach einer Verletzung, aus der Nähe des Beschädigungsortes. Dotterplättchen verschwunden, ein Theil derselben in ein nebenkernähnliches Gebilde eingelagert. Bereicherung des Kernes an Chromatinkörnchen.

Fig. 100. Idem. — Starke Vergrösserung des Kernes, mit Zunahme an Chromatinkörnchen; Annäherung des nebenkernähnlichen Gebildes an den Kern.

Fig. 101. Leberzelle vom Kaninchen, aus der Nähe einer Degenerationszone, 2 Tage nach der Exstirpation eines Leberstückchens. Enorme Kerntheilungsfigur (Sternform), welche wahrscheinlich zur Bildung einer 4—5 kernigen Zelle geführt haben würde.

Fig. 102. Leberzellen vom Kaninchen, aus der Nähe einer Verletzungsstelle. Hydropisch-fettige Degeneration.

Tafel XV.

Fixirung und Härtung mit Flemming'scher Flüssigkeit. — Färbung nach der Gram'schen Methode und mit Eosin.

Fig. 103. Senkrechter Schnitt durch die Stelle eines Defektes, 13 Tage nach der Exstirpation eines Leberstückchens (Kaninchen). *A* Normales Lebergewebe zu beiden Seiten des Defektes. *B* Neugebildete bindegewebige Schicht an der Stelle des verschwundenen Parenchymes. *C* Reste des Fibringerinsels mit Schollen von atrophischen und degenerirten Leberzellen.

Die bindegewebige Schicht ist in allen Richtungen mit wuchernden Gallengängen durchsetzt; manche von diesen (hauptsächlich die interacinösen Gallengänge des verschwundenen Parenchyms) sind stark ausgedehnt und wachsen in die freien Lücken des Fibringerinsels hinein.

Im Bindegewebe findet sich noch eine grosse Menge von braunen Häufchen der durch Pigmentatrophie zu Grunde gegangenen riesenzellenähnlich metamorphosirten Gallengänge. (Vergrösserung 120.)

Fig. 104. Aus der Grenze einer Narbe, 5 Tage nach der Ope-

ration (Kaninchen). — Directe Umwandelung der Gallengangsepithelien in Leberzellen. *a* Gallengangsepithelien. *b* Neugebildete Leberzellen. *c* Kerntheilungsfigur einer Bindegewebszelle ($\frac{1}{12}$ Oel-Imm.-System Seibert, Ocul. 2).

Fig. 105. Riesenzellenähnliche Umwandlung der stark vermehrten Epithelien eines grossen Gallenganges (vas aberrans) aus der Nachbarschaft der Stelle der Exstirpation eines Leberstückes, 15 Tage nach der Operation (Ratte). *a* Riesenzelle. a^1 Bildung von neuen Leberzellen. *b* Neugebildete Leberzellen. Starke Ablagerung von Pigment und von Fetttröpfchen ($\frac{1}{12}$ Oel-Imm.-Sytem Seibert, Ocul. 2).

Fig. 106. Neugebildetes Bindegewebe an Stelle eines exstirpirten Leberstückes, 7 Tage nach der Operation (Ratte). — Senkrechter Schnitt durch die riesenzellenartig metamorphosirten neugebildeten Gallengänge. In einigen riesenzellenartigen Conglomeraten (a^1 oben) ist der Lumen des Gallenganges noch erhalten. a_2 Einkernige, stark pigmentirte neugebildete Leberzelle. (Vergrösserung wie in Fig. 105.)

IX.

Können erworbene pathologische Eigenschaften vererbt werden und wie entstehen erbliche Krankheiten und Missbildungen?

Von

Dr. Ernst Ziegler.

In der neuesten Auflage meines Lehrbuches der pathologischen Anatomie habe ich die Anschauung vertreten, dass im Einzelleben eines Menschen erworbene pathologische Eigenschaften sich nicht vererben, und dass erbliche in einer Familie vorkommende Missbildungen oder Krankheiten auf Variationen des Keimes jenes Individuums zurückzuführen seien, bei welchem das Leiden in der Familie zuerst auftritt. Mit dieser Darstellung habe ich Anschauungen Ausdruck gegeben, welche sich im Laufe der letzten Jahre immer mehr bei mir Eingang verschafft, welche indessen erst durch die neuesten Publicationen über die Vorgänge bei der Befruchtung und über Vererbung einen sicheren Boden bekommen haben.

Unter den Arbeiten, welche in diesen Fragen Klärung gebracht haben, führe ich namentlich diejenigen von O. Hertwig [1]), von Weismann [2]) und v. Kölliker [3]) an, und ich bemerke von vorneherein, dass die nachfolgenden Erörterungen sich zu einem grossen Theil auf die Arbeiten dieser Drei stützen.

Bei den Anhängern der Descendenzlehre hat die Anschauung,

---

1) O. Hertwig, Das Problem der Befruchtung und der Isotropie des Eies, eine Theorie der Vererbung, Jena 1884 und Welchen Einfluss übt die Schwerkraft auf die Theilung der Zellen? Jena 1884.

2) Weismann, Ueber die Vererbung, Jena 1883; Ueber Leben und Tod, Jena 1884; Die Continuität des Keimplasma's als Grundlage einer Theorie der Vererbung, Jena 1885; Die Bedeutung der sexuellen Fortpflanzung für die Selectionstheorie, Jena 1886; Zur Frage nach der Vererbung erworbener Eigenschaften, Biolog. Centralbl. VI, 1886, Nr. 2.

3) v. Kölliker, Die Bedeutung der Zellkerne für die Vorgänge der Vererbung, Zeitschr. f. wiss. Zool. XLII.

dass erworbene Eigenschaften sich vererben, bis in die neueste Zeit allgemeine Geltung gehabt, und man glaubte, eine solche Annahme nicht entbehren zu können, um die fortschreitende Entwickelung der Lebewelt zu erklären. Soweit dies aus der Literatur ersichtlich ist, sind auch die Aerzte und Pathologen in ihrer grossen Mehrheit bis zur heutigen Stunde der Ansicht, dass erworbene Missbildungen und Krankheiten sich vererben können, und es hat Virchow [1]) diesen Standpunkt noch in allerneuster Zeit vertreten.

Die Anhänger der Vererbbarkeit erworbener Eigenschaften lassen sich, sofern man wesentlich das Gebiet der Pathologie berücksichtigt, in zwei Gruppen eintheilen, von denen die Einen mit einer gewissen Rückhaltslosigkeit alle möglichen Organveränderungen, namentlich auch Verstümmelungen für vererbbar erklären, während die Andern nur einen Theil der krankhaften Zustände, d. h. namentlich solche, die sich unter dem Einfluss der äusseren Lebensbedingungen mehr allmählich entwickeln, unter Umständen auch erst im Laufe von Generationen durch fortgesetzt gleiche äussere Einwirkungen entstehen, für vererbbar halten.

Ch. Darwin [2]) lässt zunächst Variationen sich vererben, welche durch directe Einwirkung veränderter Lebensbedingungen verursacht werden, und betrachtet die Vererbung derselben als die Regel, die Nichtvererbung als Ausnahme. So wird z. B. das wilde Kaninchen durch die Domestication zahm, der Hund gewinnt durch den Umgang mit Menschen an Intelligenz, der Apportirhund lernt das Ergreifen und Bringen, und alle diese geistigen und körperlichen Fähigkeiten werden vererbt. Die domesticirte Ente fliegt weniger und geht mehr als die wilde Ente und ihre Flügelknochen sind in entsprechender Weise verkleinert und verschmächtigt im Vergleich mit denjenigen der wilden Ente. Von den ererbten und instinktiven Gefühlen nimmt Darwin an, dass sie wahrscheinlich zum grössten Theil durch die Gewohnheit und die Erfahrung ihrer Nützlichkeit in langsamem Schritte erworben worden sind. So ist z. B. die Furcht vor den Menschen von den Vögeln auf oceanischen Inseln, die von Menschen nicht bewohnt waren, allmählich angenom-

---

1) Virchow, Descendenz und Pathologie, sein Arch. 103. Bd.

2) Ch. Darwin, Das Variiren der Thiere und Pflanzen im Zustande der Domestication, Stuttgart 1868, Die Abstammung des Menschen, Stuttgart 1871 und Gesammelte kleinere Schriften von Ch. Darwin, herausgeg. v. L. Krause, Leipzig 1886.

men worden. Umgekehrt haben die domesticirten Thiere bei ihrer Domestication die Furcht vor den Menschen verloren.

Bezüglich der Vererbung von Verstümmelungen äussert sich Darwin reservirt, gibt indessen zu, dass solche Fälle vorkommen und führt z. B. folgenden Fall an. Einem Herrn war in den Knabenjahren in Folge von Kälte die Haut beider Daumen aufgesprungen, wonach sich eine Hautkrankheit entwickelte. Die Daumen waren lange Zeit geschwollen und als sie heilten, wurden sie verunstaltet und die Nägel blieben für immer schmal, kurz und dick. Dieser Mann hatte vier Kinder, von denen das älteste Sarah beide Daumen und Nägel wie ihr Vater hatte. Das dritte Kind, ein Mädchen, hatte einen ähnlich missbildeten Daumen, die beiden andern Kinder waren normal. Die älteste Tochter Sarah gebar vier Kinder, von denen das älteste und das dritte, beides Töchter, missbildete Daumen an beiden Händen hatten. In einem andern von Darwin erwähnten Falle verlor ein Mann fünfzehn Jahre vor seiner Verheirathung sein linkes Auge durch Eiterung und zeugte später zwei Söhne mit linksseitigem Mikrophthalmos.

Nach Haeckel [1]) kann der Organismus des Menschen unter Umständen alle Eigenschaften auf die Nachkommen übertragen, die er selbst während des Lebens erworben hat. Welche sich in einem gegebenen Fall übertragen und welche nicht, lässt sich nicht bestimmen. Als Beispiele von Vererbung erworbener Eigenschaften erwähnt er die Vererbung von 6 Fingern und 6 Zehen an Hand und Fuss, von Stachelbildungen auf der Haut, von Albinismus, von Schwindsucht, von Wahnsinn etc. Durch Abschneiden der Schwänze bei beiden Geschlechtern soll man eine schwanzlose Hunderasse gezogen haben. Ein Zuchtstier, der seinen Schwanz verloren hatte, erzeugte von da an schwanzlose Kälber. Das hornlose Rindvieh in Paraguay in Südamerika stammt von einem Stiere ab, welcher im Jahre 1770 von einem gehörnten Elternpaare gezeugt wurde, aber hornlos blieb. Im Jahre 1791 erhielt ein Landwirth in Massachussetts ein männliches Lamm mit auffallend langem Leib und kurzen Beinen von gesunden Eltern, seine Nachkommen haben diese Eigenthümlichkeiten beibehalten.

Bouchut [2]) führt folgende Fälle als Beispiele von Vererbung erworbener Verstümmelungen an. Ein Mann verletzt sich im Alter

1) Haeckel, Natürliche Schöpfungsgeschichte.

2) Bouchut, Nouveaux éléments de Pathologie générale, Paris 1882.

von fünfundzwanzig Jahren bei Einsturz eines Baugerüstes Hände und Füsse. Sein Sohn hatte an jeder Hand nur einen Finger und an jedem Fusse nur zwei Zehen. Von fünf Kindern war nur eines normal; vier hatten an Händen und Füssen ähnliche Missbildungen. Die Tochter Marguerite, welche an jedem Fusse zwei Zehen, einen Finger an der rechten und zwei an der linken Hand hatte, verheirathete sich mit einem normal gebauten Manne und gebar vier Kinder, von denen nur das älteste normal war, während die anderen ähnliche Missbildungen an Händen und Füssen hatten, wie die Mutter.

In einem zweiten Falle, in welchem ähnliche Defecte an den Fingern durch sechs Generationen verfolgt werden konnten, führt Bouchut die Missbildung darauf zurück, dass der Stammvater dieses Geschlechtes seine Frau während der Schwangerschaft in einem Zornesausbruch durch den Wunsch erschreckt hatte, dass ihr die Finger, die einen Apfel gegen sein Verbot abgepflückt hatten, abgeschnitten werden möchten.

Bollinger[1]) stellt für die erworbenen Anomalieen den Satz auf, dass vorübergehende und zufällige Verunstaltungen am Leibe der Eltern, welche die Individualität nicht wesentlich ändern, sich nicht vererben, glaubt aber doch, dass es erworbene pathologische Zustände gebe, die sich zu vererben vermögen. So glaubt er, dass die Verunstaltungen der Füsse durch schlecht gemachte Stiefel nicht ohne Einfluss auf die Ausbildung der Füsse der Kinder seien und führt als Beispiele sich vererbender Krankheiten die Zahncaries, die Tuberculose und die künstlich bei Meerschweinchen erzeugte Epilepsie an. Er ist ferner der Meinung, dass die mangelhafte Entwickelung der Brüste bei den Frauen der Dachauer Gegend darauf zurückzuführen sei, dass die seit langer Zeit bestehende Mode, enge und platt den Brüsten anliegende Schnürmieder zu tragen, Generationen hindurch die Ausbildung der Brüste verhindert habe.

Prosper Lucas[2]) erzählt mehrere Beispiele von Vererbung von Narben und anderen Abnormitäten und Volkmann[3]) theilt zwei Beobachtungen mit, wonach Frauen mit erworbenen Luxationen Kinder gebaren, welche angeborene Hüftgelenksluxationen hatten.

---

1) Bollinger, Ueber Vererbung von Krankheiten, Stuttgart 1882.

2) Prosper Lucas, Traité philos. et physiol. de l'hérédité naturelle, Paris 1850.

3) Volkmann, Handbuch der Chirurgie von v. Pitha und Billroth.

Henle [1]) hat in seiner Pathologie die Ansicht vertreten, dass sowohl erworbene Krankheiten als auch erworbene örtliche Abnormitäten sich vererben können und zwar namentlich dann, wenn sie vor der Geburt entstanden sind. In der weiteren Ausführung äusserte er sich darüber folgendermassen:

„Vorübergehende Anomalieen, welche schon an den Eltern vollkommen oder fast vollkommen wieder ausgeglichen werden, gehen niemals auf die Kinder über; von anderen, welche eine dauernde Deformität zurücklassen, dürfte man sagen, dass sie erst in der nächsten Generation ausgeglichen werden, oder sie werden es auch in dieser nicht; im letzteren Falle sind sie erblich". Ferner: „Man denke sich eine schädliche Potenz, welche den Körper oder ein Organ alterirt, aber nur äusserst langsam und allmälig: so könnte die dadurch im Verlauf eines Menschenlebens erzielte Veränderung der Beobachtung entgehen oder dürfte wenigstens nicht den Namen Krankheit verdienen; die Nachkommen der ersten Generation, welche solchen Potenzen ausgesetzt wäre, würden den Eltern gleichen und brächten also den Effect der ersten Reihe von Einflüssen als Erbtheil mit zur Welt, wozu sich während ihres Lebens der Effect einer zweiten Reihe von Einflüssen addiren und auf deren Nachkommen übergehen würde u. s. f., bis sich der Erfolg erst in einer späteren Generation zu einer wirklichen Krankheit steigern und als solche fortpflanzen würde; nicht anders, als ob das letzte Individuum die ganze Summe der Schädlichkeiten an seinem eigenen Leibe erfahren hätte".

Bezüglich der Ausbildung von Fertigkeiten und Talenten bei Thieren und Menschen sagt er: „was die Alten erworben haben, wird den Jungen schon als specifische Anlage mitgegeben und dadurch eine hohe Perfectibilität begründet".

Nach Virchow [2]) ist eine erbliche Variation in letzter Linie stets auf Causae externae zurückzuführen und er hält es für die Frage der Vererbung erworbener Eigenschaften für unerheblich, ob dieselben auf das Ei oder auf das wachsende oder ausgewachsene Individuum eingewirkt haben. Ein lebendes Wesen, unter andere Bedingungen versetzt, ändert seine Functionen und Gewohnheiten und was es erwirbt, kann es vererben. Eine Acclimatisation,

---

1) Henle, Handbuch der rationellen Pathologie I, Braunschweig 1846.

2) Virchow, Descendenz und Pathologie, sein Arch. 103 Bd. und Tagebl. der Naturforschervers. in Strassburg 1885.

eine Anpassung an die durch den Aufenthalt in einem andern Klima bedingten geänderten Lebensbedingungen kann nicht bestritten werden.

Virchow nimmt auch eine Vererbung von erworbenen Missbildungen an (Hasenscharte, abnorme Behaarung, Polydactylie, Myopie) und unterscheidet 3 Arten einer Theromorphie, nämlich eine selbst erworbene, eine aus einem erworbenen Individualverhältniss her ererbte und eine atavistische Theromorphie.

Roux [1]) hält die durch Uebung erworbenen Geschicklichkeiten und die geistige Vervollkommnung für vererbbar und macht nur die Einschränkung, dass jeweilen nur ein geringer Bruchtheil der erworbenen Eigenschaften vererbt wird und dass die functionelle Anpassung Generationen hindurch wirken muss, um die Eigenschaften so zu befestigen, dass sie sich vererben. Als zweifellose Beispiele von Vererbung functioneller Anpassung führt er an, dass nach Overzier [2]) die krummen Bäckerbeine sich vererben können, dass ein Kind die Muttersprache leichter erlernt als eine andere Sprache, dass die Coordination der Augenbewegungen bei dem Gebrauch der Augen schon in den ersten zehn Lebenstagen vorherrschend ist, dass aus Wasserthieren Land- oder Luftthiere wurden, wobei fast in allen Organen des Körpers gleichzeitig eine Vervollkommnung eingetreten sein muss.

Nach Roth [3]) unterliegt es keinem Zweifel, „dass im Laufe des individuellen Lebens erworbene locale Krankheiten als Dispositionen auf die Nachkommen vererbt werden und den Beweis liefern einer unmittelbaren Einwirkung der Theilgebilde des elterlichen Organismus auf die Specifität der Keimstoffe". „Auf Schritt und Tritt tritt uns die Thatsache entgegen, dass erworbene locale Krankheiten als Dispositionen auf die Nachkommen vererbt werden können, deren örtliche und zeitliche Entfaltung abhängig ist von dem Eintritt specifischer Entfaltungsreize."

Aus den mitgetheilten Citaten dürfte zur Genüge ersichtlich sein, dass die Annahme, dass sowohl erworbene nützliche Fähigkeiten und Eigenschaften als auch erworbene Krankheiten, locale Defecte und Verstümmelungen sich vererben, bis auf den heutigen Tag eine fast allgemein verbreitete ist. An Opposition gegen diese Lehre

---

1) Roux, Der Kampf der Theile im Organismus, Leipzig 1881.
2) Overzier, Kosmos, Zeitschr. f. monistische Weltanschauung I.
3) Roth, Die Thatsachen der Vererbung, Berlin 1885 pg. 14.

hat es zwar nicht ganz gefehlt und es hat sich namentlich His[1]) in bestimmter Weise dahin ausgesprochen, dass im individuellen Leben erworbene Eigenschaften sich nicht vererben. Es liegt nach ihm auch kein Grund vor, eine unmittelbare Einwirkung der Theilgebilde des elterlichen Organismus auf die specifischen Eigenschaften der entstehenden Keimstoffe anzunehmen. Vor einiger Zeit hat auch Pflüger sich dahin geäussert, dass er keine Thatsachen kenne, welche eine Vererbung erworbener Eigenschaften, d. h. solcher, welche ihren Grund nicht in einer eigenthümlichen ursprünglichen Organisation des Eies und des Samens haben, sondern durch spätere zufällige äussere Einwirkungen auf den Organismus entstehen, beweisen würden, und Hensen[2]) fasst in seiner kürzlich erschienenen Abhandlung über Vererbung seine Anschauung über die Vererbung erworbener Charaktere in folgende Worte zusammen:

„Ob der Gesammtzustand des Körpers mit seinen erworbenen Eigenthümlichkeiten einen derartigen Einfluss bei der Bildung der Samenkörperchen gewinnen könnte, dass er sich gleichsam, wenn auch nur theilweise, darin spiegelt, ist zweifelhaft, doch kann die Möglichkeit nicht in Abrede gestellt werden".

Bestimmte und eingehend begründete Opposition gegen diese Lehre ist indessen in neuester Zeit nur von Weismann[3]) erhoben worden und seine Argumente sind, so viel ich sehe, auch so zwingend, dass sie alleine schon genügen, die Lehre von der Vererbung erworbener physiologischer und pathologischer Eigenschaften und von Krankheiten als irrig erscheinen zu lassen.

Die Autoren, welche die Vererbung erworbener Eigenschaften lehrten, haben, soweit sie nicht einfach auf Angabe Anderer sich berufen haben, vielfach versucht, nun auch eine Erklärung d. h. eine mit unseren sonstigen Anschauungen von den Lebensvorgängen in Uebereinstimmung befindliche Hypothese von dem Geschehen dieses Processes zu geben.

Ch. Darwin hat eine von ihm selbst als provisorisch bezeichnete Hypothese aufgestellt, die er als Pangenesis bezeichnete. Das Wesentliche dieser Hypothese liegt darin, dass die Zellen des Körpers vor ihrer Umwandlung in völlig passive oder gebildete Sub-

---

1) His, Unsere Körperform, Leipzig 1874.

2) Hensen, Die Grundlage der Vererbung nach dem gegenwärtigen Wissenskreis, Landwirthschaftl. Jahrbücher XIV 1885.

3) l. c.

stanzen kleine Körnchen oder Atome oder „Keimchen“ abgeben, welche durch den ganzen Körper frei circuliren und welche, wenn sie mit gehöriger Nahrung versorgt werden, durch Theilung sich vervielfältigen und später zu Zellen entwickeln können, gleich denen, von welchen sie herrühren. Diese Keimchen werden von jeder Zelle nicht blos während ihres erwachsenen Zustandes, sondern während aller Entwickelungszustände derselben abgegeben, können von den Eltern den Nachkommen überliefert und meist in der Generation, welche unmittelbar folgt, entwickelt, aber oft in einem schlummernden Zustande viele Generationen hindurch überliefert und dann erst entwickelt werden. Ihre Entwickelung hängt von der Vereinigung mit anderen theilweise entwickelten Zellen oder Keimchen ab, welche ihnen in dem regelmässigen Verlauf des Wachsthums vorausgehen.

Bei Variationen, welche durch die directe Einwirkung veränderter Lebensbedingungen verursacht werden, werden die Gewebe des Körpers nach der Theorie der Pangenesis direct durch die neuen Bedingungen afficirt und geben demzufolge modificirte Keimchen aus, welche mit ihren neuerdings erlangten Eigenthümlichkeiten den Nachkommen überliefert werden. Es werden durch die veränderten Bedingungen gewisse Zellen nicht blos functionell, sondern der Structur nach modificirt und geben dann ähnlich modificirte Keimchen ab. Da die modificirten Keimchen sich durch die Keimzellen auf die Nachkommen übertragen und in denselben mit den ihrer Abkunft entsprechenden Zellen entwickeln, so werden die Modificationen in derselben Periode auftreten, in der sie bei den Vorfahren entstanden. Da ein Organismus meist, vielleicht sogar immer mehrere Generationen hindurch veränderten Bedingungen ausgesetzt sein muss, um irgend eine Modification in der Structur der Nachkommen folgen zu lassen, so muss man annehmen, dass Keimchen, welche von den Zellen nach Eintritt der Modification an die Geschlechtszellen abgegeben werden, erst dann zur Wirkung gelangen, wenn sie so zahlreich sind, dass sie die vor der Modification abgegebenen Keimchen überwinden und ersetzen können.

Brooks [1]) nimmt ebenfalls an, dass jede Zelle des Körpers höherer Organismen winzige Keimchen abwerfen könne, lässt dies

1) Brooks, The law of Heredity, a study of the cause of variation and the origin of living organismus, Baltimore 1883, citirt nach Weismann.

aber nur dann geschehen, wenn die Zellen unter neue ungewohnte Bedingungen gerathen, wenn ihre Functionen gestört sind und ihre Lebensbedingungen ungünstig werden. Die Keimchen können in alle Theile des Körpers gelangen, also auch in Ei und Sperma und Letzteres hat eine besondere Anziehungskraft auf dieselben.

Nach Haeckel [1]) hängen alle Formen der Fortpflanzung ab von Uebertragung der Plastidul- oder Plassonmolecülbewegung — d. h. von einer Bewegung der Molecüle des Protoplasma's, welches noch nicht sich in Zellleibsubstanz (Protoplasma) und Kernsubstanz (Coccoplasma) gesondert hat —, welche von den zeugenden Theilen des Körpers auf die erzeugten Plastiden oder Zellen direct übertragen wird und weiterhin vermöge des Gedächtnisses und der Arbeitstheilung der Plastidule die Wellenbewegung der Vorfahren in den Nachkommen ganz oder theilweise reproduciren kann.

Alle Organismen bestehen aus lebendigen Molecülen, die sich wie in Wellen bewegen. Die Plastidulbewegung wird von der Mutterzelle auf die Tochterzelle übertragen und ebenso auch auf die Keimzellen, und es genügt diese Uebertragung der Bewegungsform auf die organischen Molecüle, um die Vererbungsthatsachen zu erklären. Vererbung ist Uebertragung der Plastidulbewegung von Generation zu Generation (Perigenesis), vermittelt durch das unbewusste Gedächtniss der organisirten Materie. Erblichkeit ist Gedächtniss, Variabilität Fassungskraft der Plastidule.

Die Plastidulbewegung ist eine Wellenbewegung und indem sich die Molecularbewegung der Plastidule bei Vermehrung der Plastiden als Vererbung auf die neugebildeten Plastiden überträgt, gestaltet sie sich zu einer verzweigten Wellenbewegung und indem bei den verschiedenen Descendenten die mannigfachen Existenzbedingungen einen unmittelbaren Einfluss auf die verschiedenen Zweige ausüben, entstehen durch Anpassung neue Formen. Durch Vererbung dieser Anpassung d. h. der Abänderung der Plastidulbewegung auf die späteren Descendenten vererben sich auch die neuen Formen.

His [2]) betrachtet den Lebensprocess eines Individuums als eine Summe gesetzmässig untereinander verknüpfter Bewegungsvorgänge,

---

1) Haeckel, Die Perigenesis der Plastidule oder der Wellenzeugung der Lebenstheilchen, Berlin 1876.

2) His, Unsere Körperform, Leipzig 1874.

deren formbildende Aeusserung das Wachsthum ist. Die Frage nach der Erzeugung des Individuums fällt zusammen mit der Frage nach der Erregung und den Bedingungen des Lebens speciell nach derjenigen des Wachsthums. Wissenschaftliche Theorieen der Zeugung können keine andern sein als Theorieen der übertragenen Bewegung.

Das befruchtete Ei trägt die Erregung zum Wachsthum in sich. In der Wachsthumserregung liegt der gesammte Inhalt erblicher Uebertragung sowohl von väterlicher als von mütterlicher Seite. Nicht die Form ist es, die sich überträgt, noch der specifische Form bildende Stoff, sondern die Erregung zum Form erzeugenden Wachsthum, nicht die Eigenschaft, sondern der Beginn eines gleichartigen Entwickelungsprocesses.

Uebertragen wird der gesetzmässig geordnete Anfang des Processes, und daraus muss das Uebrige, bei Vorhandensein der günstigen äussern Bedingungen, als nothwendige Folge hervorgehen. Ist für die einzelnen Samenfäden das Gesetz gegeben, nach welchem ihre erregende Wirkung zeitlich und räumlich sich ausbreitet, ist ferner Ort und Zeit des Eintrittes in das Ei gegeben und für das Ei das Gesetz, nach welchem seine Erregbarkeit räumlich sich vertheilt, so bestimmt die Combination dieser gegebenen Bedingungen das Wachsthumsgesetz des Keimes und damit dessen gesammte Entwickelung. Zur Erregung eines gleichartigen Entwickelungsganges ist nicht das Vorhandensein irgend welcher verwickelter Uebertragungsmechanismen nöthig, sondern überhaupt nur ein gleicher Anfang.

Nach der Anschauung von Henle[1]) sind Eier und Samen nichts anderes als von dem mütterlichen und väterlichen Körper abgelöste Theile, welche in verschiedener Weise, aber beide gleichzeitig zur Entwickelung eines neuen Wesens beitragen. Das Ei, vom Samen berührt, oder mit einem Theile desselben verbunden, besitzt die Fähigkeit, durch Assimilation theils des Dotters theils äusserer Nahrungsstoffe zu wachsen und Organe zu bilden. Das Product dieses Assimilationsprocesses richtet sich nach der Constitution der Zeugungsflüssigkeit und diese nach den Bedingungen, welchen die elterlichen Körper unterworfen waren, oder, was dasselbe ist, nach den Veränderungen, welche durch jene Bedingungen in dem Körper der Eltern hervorgebracht worden sind.

---

1) Henle, Handb. d. rationellen Pathologie I, Braunschweig 1846.

„Diese Reflexionen erklären, warum sich die Wirkung alterirender Einflüsse auf die Nachkommenschaft ausdehnen kann, ja sie beweisen, dass sie sich auf die Nachkommenschaft ausdehnen muss. Sie erklären aber nicht, warum sich gerade die specifische Krankheit der Erzeuger in dem Erzeugten wiederholt, indem der Keim ja nur unter dem mittelbaren Einflusse der Schädlichkeiten, denen die Eltern sich aussetzten, entstanden ist. Er wird deshalb abnorm, aber scheint nicht nothwendig in der Weise abnorm werden oder sich zu der abnormen Form entwickeln zu müssen, zu welcher der Körper der Eltern durch die directe Einwirkung der Schädlichkeit gelangte".

Nach Roth [1]) können Aenderungen der chemischen Constitution eines grösseren Zellencomplexes Aenderungen der Diffusionsvorgänge im ganzen Körper zur Folge haben und es scheinen dabei die Keimzellen der Reproductionsorgane durch die leisesten Aenderungen der Diffusionsvorgänge alterirt zu werden und je nach dem Vorgang an der Peripherie verschiedene Modificationen zu erfahren, die ihrerseits zu bezüglichen Dispositionen der Nachkommen Veranlassung geben.

Die aufgeführten Vererbungstheorieen stammen grösstentheils aus einer Zeit, in welcher unsere Kenntnisse über die Vorgänge bei der Befruchtung und über die Bedeutung der am Befruchtungsacte betheiligten Gebilde noch in mehrfacher Hinsicht mangelhafte waren und sie können auch nur als Erklärungsversuche angesehen werden, zu deren Begründung in dem Bekannten nur wenige oder keine Anhaltspunkte gegeben waren. Die Annahme einer Bewegungsübertragung ist nur eine Umschreibung für die an der befruchteten Eizelle beobachteten Lebensvorgänge und die Annahme einer Uebertragung von Keimchen aus den Körperzellen in die Substanz des Eies und des Sperma konnte durch keine directen Beobachtungen gestützt werden.

Eine Theorie der Vererbung kann meines Erachtens nur dann als eine wissenschaftlich begründete angesehen werden, wenn sie sich auf die morphologischen Vorgänge bei dem Acte der Befruchtung stützt und wenn die Erscheinungen derselben in letzterem bis zu einem gewissen Grade eine Erklärung finden. Die neueste Zeit hat in dieser Hinsicht erhebliche Fortschritte zu verzeichnen und unsere Kenntnisse sind namentlich durch die Arbeiten von O. Hert-

1) Roth, Die Thatsachen der Vererbung, Berlin 1885.

WIG [1]), BÜTSCHLI [2]), FOL [3]), STRASBURGER [4]), VAN BENEDEN [5]), WEISMANN [6]), BALFOUR [7]), NUSSBAUM [8]), TRINCHESE [9]), FLEMMING [10]) und Anderer gefördert worden.

In neuester Zeit haben O. HERTWIG und WEISMANN in den eingangs erwähnten Abhandlungen es auch versucht, auf Grund der heutigen Kenntnisse über die Vorgänge der Ei- und Samenbildung und der Befruchtung eine neue Vererbungstheorie aufzustellen, und ebenso hat auch NÄGELI [11]) auf mehr theoretische Erwägungen und Deductionen gestützt eine neue mechanisch-physiologische Theorie der Abstammungslehre gegeben.

Ein Entscheid über die Frage, ob erworbene normale oder pathologische Eigenschaften sich vererben, lässt sich, wie ich glaube, nur auf Grund einer möglichst klaren Anschauung über die Vorgänge bei der Entstehung der Geschlechtszellen, bei der Befruchtung und bei der Entwickelung des Eies geben, und ich erachte es danach auch für nothwendig, in Nachstehendem in Kürze diese Vorgänge, soweit sie auf den Vorgang der Vererbung ein Licht zu werfen geeignet sind, zu schildern, wobei ich mich namentlich

---

1) O. HERTWIG, Beiträge zur Kenntniss der Bildung, Befruchtung und Theilung des thierischen Eies, Morphol. Jahrb. I 1875, III 1877, IV 1878.

2) BÜTSCHLI, Studien über die ersten Entwickelungsvorgänge der Eizelle etc. 1876.

3) FOL, Sur les phénomènes intimes de la fécondation, Comptes rend. 1877, Rech. sur la fécondation etc. 1879, Sur l'origine des cellules du follicule etc., Compt. rend. 1883.

4) STRASBURGER, Ueber Befruchtung und Zelltheilung 1878, Ueber den Bau und das Wachsthum der Zellhäute 1882, Neue Unters. über den Befruchtungsvorgang etc., Jena 1884.

5) VAN BENEDEN, La maturation de l'oeuf., la fécondation etc., Bullet. de l'acad. royale de Belgique 2me sér. t. XL 1879 und Rech. sur la maturation de l'oeuf etc., 1883.

6) WEISMANN, Beitr. zur Naturgeschichte der Daphnoiden, Leipzig 1876—79, Beitr. zur Kenntniss der ersten Entwickelungsvorgänge im Insectenei, Bonn 1882, Die Entstehung der Sexualzellen bei den Hydromedusen, Jena 1883 und Biolog. Centralblatt IV 1885.

7) BALFOUR, Handbuch der vergleichenden Embryologie I.

8) NUSSBAUM, Ueber die Veränderung der Geschlechtsproducte bis zur Eifurchung, Arch. f. mikr. Anat. XXIII 1884.

9) TRINCHESE, J. primi momenti dell' evoluzione nei molluschi, Roma 1880.

10) FLEMMING, Arch. f. mikr. Anat. XVIII 1880 und XX 1881, und Zellsubstanz, Kern- und Zelltheilung, Leipzig 1882.

11) v. NÄGELI, Mechanisch-physiologische Theorie der Abstammungslehre, München 1884.

den Angaben von O. Hertwig und Weismann anschliesse. Zuvor scheint es mir indessen noch nöthig, etwas näher zu definiren, was ich unter Vererbung erworbener Eigenschaften verstehe.

Geht man die Literatur über die Vererbung erworbener Charactere durch, so fällt es sehr bald auf, dass darunter sehr verschiedene Vorkommnisse verstanden werden, welche in keiner Weise als gleich und häufig auch nicht als Erscheinungen einer Vererbung erworbener Eigenschaften angesehen werden können. So werden z. B. von manchen Autoren als Beispiele einer solchen das erbliche Auftreten von sechs Fingern und sechs Zehen, von Haemophilie, von Farbenblindheit angeführt und Haeckel hat dazu auch den oben erwähnten Fall gezählt, in welchem ein gehörnter Stier und eine gehörnte Kuh ein Kalb erzeugten, das ungehörnt blieb und zum Stammvater einer ungehörnten Rindviehrasse wurde.

Derartige Fälle sind indessen gar keine erworbenen Affectionen. Als erworben kann doch nur dasjenige gelten, was im Laufe des Einzellebens zur Zeit der Entwickelung oder später ausschliesslich unter dem Einfluss äusserer Bedingungen zu Stande gekommen ist, in keiner Weise aber Zustände, die, wie man sagt, von selbst aufgetreten sind und deren Anlage daher schon im Keime gegeben gewesen sein muss.

Eine zweite Incorrectheit, welche Verwirrung anzurichten geeignet ist, ist die, dass vielfach die Uebertragung von Infectionskrankheiten auf die Nachkommenschaft mit der Vererbung gleichgestellt wird. Da man aber unter Vererbung die Uebertragung der Eigenschaften eines Individuums auf seine Nachkommen versteht, so wäre es korrekter, die Uebertragung einer Infectionskrankheit auf die Nachkommen nicht eine Vererbung zu nennen, indem hierbei nicht die krankhaften Zustände selbst, sondern nur die Krankheitsursachen von den Eltern auf das Kind übergehen und zwar entweder in der Weise, dass die Geschlechtszellen oder das befruchtete Ei inficirt werden, oder aber so, dass erst der in Entwickelung begriffene Embryo inficirt wird, worauf dann beim Kinde dieselbe Infectionskrankheit auftritt wie bei den Eltern. Die Uebertragung von Infectionskrankheiten auf die Nachkommen berührt danach die Vererbungsfrage im engeren Sinne nicht und steht mit derselben nur insofern in Zusammenhang, als durch Vererbung einer besonderen Constitution bald eine Immunität bald eine Disposition zu dieser oder jener Infectionserkrankung gegeben sein kann, wobei natürlich zur Ent-

stehung der Krankheit stets auch noch die Krankheitsursache auf den Körper übertragen und zur Wirkung gebracht werden muss.

Die Entwickelung eines neuen Individuums beginnt in dem Momente, in welchem ein Spermatozoon sich mit einem zur Befruchtung reifen Ei vereinigt, und in dem Momente, in welchem sich die Vereinigung vollzogen hat, ist auch schon die Individualität des nunmehr zur Entwickelung gelangenden Individuums bestimmt, ist die erbliche Uebertragung der Individualität der Eltern auf den Keim gegeben.

Das Ei ist eine verhältnissmässig grosse Zelle, deren Masse die Masse des Spermatozoon um ein Vielfaches übertrifft. Gleichwohl wird durch die Vereinigung der Beiden annähernd gleich viel vom Vater wie von der Mutter auf das Kind übertragen. Betrachtet man die Befruchtung, wie dies bis in die letzte Zeit geschehen ist, als einen chemisch-physicalischen Vorgang, bei welchem die Masse des Spermatozoon sich mit der Masse des Eies vereinigt, in derselben sich auflöst und dadurch den Anstoss zur Furchung gibt, so bleibt es völlig räthselhaft, wie durch diese Vorgänge eine Lebensbewegung von den Eltern auf den Keim übertragen wird, welche dazu führt, dass ein beiden Eltern ähnliches Kind erzeugt wird. Weder die Darwinsche Theorie der Uebertragung von Keimchen, noch die Theorieen der Bewegungsübertragungen von His oder von Haeckel können hierüber eine befriedigende Vorstellung erwecken und für denjenigen, welcher in den Keimzellen von dem elterlichen Organismus sich ablösende Zellen sieht, an welche die Eigenschaften des letzteren in irgend einer Weise potentia gebunden sind, ist es sicherlich höchst befremdlich, dass an die kleine Masse des Spermatozoon annähernd dieselbe Summe von Eigenschaften gebunden ist wie an die grosse Masse des Eies.

v. Nägeli [1]) hat für diese Thatsachen dadurch eine Erklärung zu geben versucht, dass er annahm, dass in den Zellen des Körpers und damit auch im Eie und im Sperma zweierlei Plasmaarten enthalten seien, die er als Idioplasma und als Stereoplasma bezeichnet. Nur das erstere soll Träger der erblichen Eigenschaften sein und dieselben auf die Nachkommen übertragen können, während dem letzteren die Rolle zufällt, die Beziehung der Zellen zur Aussenwelt zu regeln, die Ernährung und die Gewebebildung zu besorgen.

---

1) v. Nägeli, Mechanisch-physiologische Theorie der Abstammungslehre, München 1884.

Untersuchungen von HAECKEL[1]), O. HERTWIG[2]), FOL[3]), VAN BENEDEN[4]), v. KÖLLIKER[5]), FLEMMING[6]), GRUBER[7]), NUSSBAUM[8]), PFLÜGER[9]), ROUX[10]), STRASBURGER[11]), welche der neuesten Zeit angehören, lassen es als sicher erscheinen, dass in den einzelnen Zellen des Körpers der Kern es ist, welcher die erblichen Eigenschaften von Generation zu Generation überträgt, während dem Protoplasma die Aufgabe zufällt, die Beziehung zur Umgebung zu regeln, Nahrung aufzunehmen und Gewebe zu bilden. Was aber für die Körperzellen gilt, gilt auch für die Geschlechtszellen, ja es sind gerade die Untersuchungen über die Befruchtungsvorgänge gewesen, welche die Lehre, dass die Kerne die Träger der erblichen Eigenschaften sein müssen, fest begründet haben.

Als Beweis für diese Anschauung wird von O. HERTWIG namentlich die von PFLÜGER entdeckte und von ROUX bestätigte Isotropie des Eies angeführt, d. h. jene Erscheinung, dass die Dottertheilchen im Ei nicht von Anfang an in der Weise gesetzmässig angeordnet sind, dass die einzelnen später entstehenden Organe auf diesen oder jenen Theil derselben zurückgeführt werden können.

Bringt man Froscheier in Zwangslagen, so zeigt sich, dass die ersten Furchungserscheinungen an verschiedenen Theilen des Eies auftreten und dass die einzelnen Organe sich an verschiedenen Punkten der Dotteroberfläche anlegen können, die jeweilen durch die Lagerung des Eies bestimmt werden. Da bei den in Zwangslage befindlichen Eiern der befruchtete Kern seine Lage wechselt (ROUX) und hierdurch abnorme Theilungserscheinungen veranlasst, so muss die Kraft, durch welche die Or-

1) HAECKEL, Generelle Morphologie der Organismen I, 1866.

2) O. HERTWIG, l. c. und Welchen Einfluss übt die Schwerkraft auf die Theilung der Zellen, Jena 1884.

3) FOL, l. c.

4) VAN BENEDEN, l. c.

5) v. KÖLLIKER, Die Bedeutung der Zellkerne für die Vorgänge der Vererbung, Zeitschr. f. wiss. Zool. XLII.

6) FLEMMING, l. c.

7) GRUBER, Biolog. Centralbl. IV und V.

8) NUSSBAUM, Arch. f. mikrosk. Anat. XXVI.

9) PFLÜGER, Ueber den Einfluss der Schwerkraft auf die Theilung der Zellen und auf die Entwickelung des Embryo, Arch. f. d. ges. Physiol. XXXI 1883, XXXII 1883.

10) W. ROUX, Beiträge zur Entwickelungsmechanik des Embryo, Jena 1884.

11) STRASBURGER, Neue Untersuchungen über den Befruchtungsvorgang bei Phanerogamen, Jena 1884.

ganisation des Thieres bestimmt wird, an die Kernsubstanz gebunden sein. Der Dotter dagegen ist nicht so organisirt, dass aus einer bestimmten Portion desselben ein bestimmtes Organ hervorgehen müsste. Nach O. Hertwig entscheidet die Stellung der ersten Kernspindel darüber, in welcher Richtung später die Eikugel durch die Furchungsebene halbirt wird.

Mit diesen Thatsachen stehen auch die neuestens gemachten Beobachtungen von Gruber und Nussbaum in vollkommener Uebereinstimmung, wonach Theilstücke von Infusorien, die man durch künstliche Theilung erhalten hat, nur dann wieder zu vollständigen Individuen heranwachsen, wenn sie Theile des Kerns einschliessen.

Nach Strasburger gehen bei Phanerogamen die generativen Zellenkerne in den Pollenschläuchen, sowie die Eikerne durch indirecte Theilung aus genuinen Mutterkernen hervor und es wird der befruchtende Pollenkern ohne Cytoplasma in die Eizelle eingeführt.

Der Kopf des Spermatozoon ist nichts anderes als Kernsubstanz, welche vom Kern der Samenmutterzelle (Flemming) stammt, während der Schwanz desselben umgewandeltes Protoplasma darstellt, das in dieser Form als Bewegungsorgan dient[1]). Dringt ein Spermatozoon in ein zur Befruchtung reifes Ei, so geht sein Bewegungsorgan durch Auflösung zu Grunde, während sein Kopf, der also einen Kern darstellt, sich mit dem Kern der Eizelle vereinigt.

Das Ei der Wirbellosen und der Wirbelthiere ist eine grosse Zelle, deren Kern, das Keimbläschen, ungleich grösser ist als der Kern des Spermatozoon. Vor der Befruchtung geht das Keimbläschen eine zweimalige Theilung ein und die Theilungsproducte treten bis auf einen kleinen Rest, der als Kern des zur Befruchtung nunmehr geeigneten Eies zurückbleibt, als sog. Richtungskörperchen aus der Masse des Eies aus.

Normaler Weise dringt in ein Ei nur ein einziges Spermatozoon und der aus seinem Kopf hervorgehende Spermakern hat annähernd dieselbe Grösse wie der Eikern. Spermakern und Eikern rücken nun sofort einander entgegen, bis sie sich treffen, worauf sie sich dicht aneinander legen, so dass sich die Berührungsflächen abplatten. Durch Verbindung der Beiden entsteht weiterhin der erste Keimkern, der sich gewöhnlich sofort unter Bildung von Kern-

1) Nach v. Kölliker ist auch der Schwanz des Samenfadens ein Produkt des Kernes, so dass also der Samenfaden ganz aus Kernsubstanz bestehen würde.

theilungsfiguren zu theilen beginnt. Nach VAN BENEDEN bildet jede der aneinander gelagerten Kernhälften bei Ascaris megalocephala je zwei Schleifen, und es erhält jeder Tochterkern bei der Theilung eine vom männlichen und eine vom weiblichen Kern stammende Chromatinschleife.

Ob weiterhin die Chromatinschleifen des männlichen und des weiblichen Geschlechtskernes getrennt in die Tochterzellen übergehen (VAN BENEDEN) oder verschmelzen (v. KÖLLIKER), ist noch streitig, doch scheint nach der Angabe der Autoren letzteres das Wahrscheinlichere zu sein.

Die Bedeutung des eben beschriebenen von zahlreichen Forschern untersuchten Vorganges liegt darin, dass die beiden Substanzen, welche wir als Träger der Vererbung ansehen, hochorganisirte Gebilde sind, welche sich auch als solche vereinigen und zu keiner Zeit ihre Organisation aufgeben und sich auflösen. Man hat früher geglaubt, dass das Keimbläschen zu Grunde gehe und das Ei ein kernloses Stadium durchmache, um erst später wieder einen Kern aus seiner Protoplasmamasse zu bilden, und ebenso liess man auch den Spermakern sich auflösen. Wäre dies der Fall, so würde die Befruchtung als ein chemisch-physicalischer Process anzusehen sein, bei welchem sich zwei in Lösung befindliche Substanzen vereinigen und durch einen Act der Urzeugung (PFLÜGER) einen neuen Kern produciren. Der Nachweis, dass die Kerne zu keiner Zeit sich auflösen (HERTWIG, BÜTSCHLI, FOL, STRASBURGER, VAN BENEDEN), beweist, dass hochorganisirte Gebilde, denen wir eine complicirte Organisation zuschreiben, bei der Befruchtung sich vereinigen und die Beobachtungen von VAN BENEDEN fügen dem noch hinzu, dass bei der Theilung der verschmolzenen Kerne die Tochterkerne von der organisirten Substanz der beiden Geschlechtskerne einen gleichen Antheil erhalten, sicherlich ein augenscheinlicher Beweis dafür, dass bei der Befruchtung sich nicht einfach Säfte mischen.

Es ist das Verdienst von O. HERTWIG, zuerst in bestimmter Weise den Satz formulirt zu haben, dass die Befruchtungsstoffe morphologische Theile sind und in organisirtem Zustande wirken, während man allgemein annahm, dass eine Auflösung und eine Neuorganisation der Befruchtungsstoffe stattfinde, so dass PFLÜGER[1]) noch im Jahre 1883 die Zeugung als einen Vorgang bezeichnete, bei

1) PFLÜGER, Untersuchung über die Bastardirung der anuren Batrachier.

dem es sich um specifische Wirkung der Molecüle und Atome aufeinander handelt, welche unabhängig von den Aggregatzuständen sind, und bei dem die organisirte Substanz des jungen Kernes sich direct von nicht organisirter, d. h. gelöster Materie ableitet und aus ihr heraus krystallisirt. Eine wesentliche Unterstützung hat O. Hertwig in den theoretischen Deductionen von v. Nägeli [1]) erhalten, indem derselbe es für eine physiologische Unmöglichkeit erklärt, dass eine Befruchtung durch gelöste Stoffe erfolgen könne, da Anlagen nur durch feste Substanzen übertragen werden könnten.

Es steht damit auch in Uebereinstimmung, dass nach Beobachtungen von Auerbach [2]) eine Entwickelung des Eies ausbleibt, wenn Eikern und Spermakern nicht zur Vereinigung kommen, und dass an der normalen Befruchtung sich stets nur ein einziges Spermatozoon betheiligt.

Die Träger der Vererbung kommen also in organisirter Form zur Vereinigung und wir müssen annehmen, dass die generellen und die individuellen Charactere, die in der Frucht zur Entwickelung gelangen, in der Molecularstructur der Kerne begründet sind. Aus der Vereinigung der beiden organisirten Substanzen entsteht der Kern des Keimes und indem die Kerne aller nachfolgenden Zellgenerationen in continuirlicher Reihenfolge aus dem Keimkern entstehen, so haben sie auch alle Theil an der im Keimkern vereinigten Erbschaft, und es kommen in den von ihnen gebildeten Geweben sowohl väterliche als mütterliche Eigenschaften zur Geltung.

Geht man von den morphologischen Vorgängen der Befruchtung und der Eifurchung aus und hält man an der Thatsache fest, dass in der Molecularstructur des Kernes die besonderen Eigenschaften einer Zelle begründet sind, während das Protoplasma in Abhängigkeit von dem Kern die Beziehungen zur Aussenwelt regelt, so wird es im höchsten Grade unwahrscheinlich, dass Veränderungen irgend eines Körpergewebes eine solche Wirkung auf Ei und Sperma haben könnten, dass in dem entsprechenden Gewebe des späterhin sich entwickelnden Embryo eine der ursprünglichen gleiche Veränderung auftreten sollte.

Die Geschlechtszellen des Menschen sind in besondere Organe eingelagert und beziehen aus den Körpersäften ihre Nahrung. Die

1) C. v. Nägeli, Mechanisch-physiologische Theorie der Abstammungslehre, München 1884.

2) Auerbach, Organologische Studien II.

Ernährung der für den individuellen Charakter der Zellen allein maassgebenden Kerne wird durch das Protoplasma der Geschlechtszellen besorgt. Das Material, das den Zellen geboten wird, besteht aus gelösten organischen und anorganischen Substanzen, welche entweder aus der Aussenwelt stammen oder Producte des im Körper sich vollziehenden Stoffwechsels sind. Wie bei diesem Ernährungsvorgang Träger besonderer Eigenschaften dieses oder jenes Körpertheils auf den Kern der Geschlechtszellen übergehen und in demselben eine specifische Aenderung der Molecularstructur herbeiführen sollten, ist unfassbar.

Wenn der Mensch Milch und Fleisch geschlachteter Thiere in sich aufnimmt, so befürchtet er nicht, dadurch Antheil an den Eigenschaften der betreffenden Thiere zu erhalten, und wenn auch derartige Vorstellungen in Religionen uncultivirter und cultivirter Völker Eingang gefunden haben, so hat sich eine solche Anschauung doch niemals eine wissenschaftliche Berechtigung erworben. Was aber für die Ernährung der Körperzellen gilt, muss auch für die Geschlechtszellen Geltung haben.

Die Darwin'sche Hypothese der Pangenesis, wonach Keimchen als Träger der Eigenschaften der Körpergewebe nach den Geschlechtszellen wandern sollten, kann heute wohl als mit unsern Vorstellungen von dem Zellleben im thierischen Organismus unvereinbar und damit als beseitigt angesehen werden.

Wäre sie richtig, so müssten übrigens ganz andere Vererbungserscheinungen zur Beobachtung gelangen, als dies wirklich der Fall ist. Eine Vererbung erworbener pathologischer Eigenschaften müsste nach derselben ungleich häufiger vorkommen, als sie nach den gangbaren Anschauungen vorkommen soll. Mit erheblicher Structurveränderung verbundene Organerkrankungen, wie sie nach traumatischer Hirn- und Rückenmarkserweichung, bei Leber- und Nierencirrhose, bei cirrhotischer Lungeninduration nach Staubinhalation vorkommen, müssten sich nothwendig auch auf die Nachkommen übertragen und es müsste danach nach einer kurzen Reihe von Generationen die Zahl der gesunden Menschen auf ein Minimum reducirt sein.

Man könnte vielleicht in Rücksicht darauf, dass nach Beobachtungen an verschiedenen Thieren die zur Entwickelung gelangenden Eier in ihrer Nachbarschaft gelegene oder zugewanderte Zellen als Nahrung verzehren, annehmen, dass Zellen aus erkrankten Organen nach den Keimdrüsen wandern und dort sich mit den Keimzellen vereinigen. Allein abgesehen davon, dass von einem solchen Wan-

dern specifischer Gewebszellen nichts bekannt ist, könnte man sich ebensowenig wie bei den wandernden Keimchen eine Vorstellung darüber machen, wie dadurch jedem Ei und jedem Spermatoblasten das zur Uebertragung der Eigenschaften nöthige Material zugeführt werden könnte. Und selbst wenn schliesslich das nöthige Material an der betreffenden Zelle angelangt wäre, so würde nach meinen Anschauungen die Zelle dieses Material vielleicht als Nahrung assimiliren, aber man hat keine Anhaltspunkte für die Annahme, dass dabei organisirte Substanz zur Vereinigung mit den Kernen kommen würde.

Nach dem Mitgetheilten will mir scheinen, dass eine specifische Aenderung der Geschlechtszellen in Abhängigkeit von pathologischen Vorgängen an einer Gruppe von Körperzellen nicht denkbar ist, und man könnte danach höchstens vermuthen, dass in der Zeit der Bildung der Geschlechtszellen die einzelnen Theile des Organismus durch Substanzen, die sie an die Säftemasse abgeben, einen richtenden Einfluss auf die Organisation der Geschlechtskerne haben könnten. Ein solcher Einfluss wäre indessen nur in den ersten Entwickelungsstadien möglich und würde für die ganze extrauterine Lebensperiode wegfallen.

Die Eier, welche zur Reifung und Entwickelung kommen, sind bei der Geburt wohl alle schon vorhanden und wenn auch sich späterhin noch neue bilden und wenn auch die Bildung von Spermatozoen aus den Samenmutterzellen mit einer Kerntheilung verbunden ist, so ist doch das kernbildende Gewebe der Keimdrüsen schon frühzeitig von den übrigen Geweben scharf abgesondert und die zur Befruchtung gelangenden Geschlechtsproducte entstehen in ununterbrochener Reihenfolge aus den schon beim Embryo vorhandenen specifischen Geschlechtszellen.

Man kann die Geschlechtszellen nicht als Zellen betrachten, welche sich an beliebiger oder an bestimmter Stelle aus der Masse der Körperzellen als Producte derselben aussondern, sie sind vielmehr als Elemente anzusehen, deren spätere Ausscheidung gewissermaassen schon in der Organisation des befruchteten Eikerns vorgesehen war und welche sich früher oder später nach bestimmten Gesetzen von den Zellen des Organismus oder den somatischen Zellen als Zellen eigener Art absondern.

Nach Weismann[1]) ist eine Rückbildung von Körperzellen in

1) Weismann, Die Continuität des Keimplasma's, Jena 1885.

Geschlechtszellen undenkbar, indem die Structur der Kerne in jeder neuen Generation sich immer mehr vereinfacht, d. h. einen specifischen Character annimmt, so dass ihre Nachkommen nur noch die Träger eines beschränkten Theiles des im Ei überkommenen Erbes sind, somit nicht mehr die Fähigkeit haben, Zellen zu produciren, die gegebenen Falls sich zu einem Individuum mit allen Characteren der Species entwickeln können [1]).

Nach Weismann haben wir uns vorzustellen, dass das Keimplasma, d. h. das specifische Nucleoplasma der Geschlechtsdrüsen in ununterbrochener Continuität von dem Keimplasma der Eltern stammt. Da sich aber die Keimzellen nicht schon zu Beginn der Embryonalentwickelung von den Körperzellen absondern, so muss man ferner annehmen, dass ein kleiner Theil des Keimplasma's bei der Theilung des Furchungskernes unverändert dem Nucleoplasma der nachfolgenden Zellgenerationen beigemischt bleibt, bis im Verlaufe der Zellfolge zu irgend einer Zeit an irgend einer Stelle Zellen gebildet werden, deren Kern nunmehr wesentlich Keimplasma enthält, d. h. eine organisirte Substanz, die als nicht vereinfachter unveränderter Nachkomme der Kernsubstanz des befruchteten Eies die Fähigkeit besitzt, unter gegebener Bedingung, d. h. bei Eintritt von Befruchtung, einem neuen Individuum und einer neuen Generation von Keimzellen den Ursprung zu geben.

Weismann ist der Ansicht, dass im Keimbläschen der Eizelle neben Keimplasma noch histogenetisches Plasma, d. h. eine organische Substanz, unter deren Einfluss das Ei Nahrung aufnehmen, wachsen und Dottersubstanz bilden kann, enthalten ist. Die Theilung des Keimbläschens und die Ausstossung der Richtungskörper vor dem Eintritt der Befruchtung hat den Zweck, das histogene Kernplasma zu entfernen, so dass nunmehr das Keimplasma im Kerne und damit auch im Ei zur Alleinherrschaft gelangt. Wahrscheinlich ist auch in den Samenzellen zweierlei Kernplasma vor-

---

1) Ich kann der Ansicht von v. Kölliker (Zeitschr. f. wiss. Zool. XLII), dass der fertige Organismus neben den Geschlechtszellen noch embryonale Zellen enthält, welche sich mit den Eizellen und Samenfädenbildungszellen in eine Linie setzen lassen, nicht beipflichten. Ich hoffe, an einer anderen Stelle auf diese Frage eingehen zu können, und bemerke hier nur, dass sich Odontoblasten, Osteoblasten, Drüsenelemente, die Zellen bilden, lymphoide Zellen etc., welche v. Kölliker als embryonale Zellen bezeichnet, nicht mit den Geschlechtszellen vergleichen lassen, da sie auch, wenn sie wuchern, nicht mehr alle, sondern nur bestimmte Gewebe zu bilden vermögen.

handen, von denen aber nur das Keimplasma den Kopf des Samenfadens bildet.

Sind diese von Weismann vertretenen Anschauungen richtig, — und ich glaube, dass sie dem Stande unseres heutigen Wissens entsprechend gebildet und danach, so lange nicht Beobachtungsthatsachen ihnen widersprechen, als richtig anzusehen sind —, so erscheint das einzelne Individuum als ein Seitenspross der in ununterbrochener Continuität sich stets in neuen Generationen fortpflanzenden Keimzellen, welcher jeweilen die neu entstandene Generation der letzteren einschliesst und ihnen Schutz und Nahrung verleiht.

Der individuelle Character jedes Menschen ist in erster Linie abhängig von der Beschaffenheit des Keimes, kann aber durch äussere Einwirkungen Modificationen erfahren. Die meisten Einwirkungen modificiren, falls sie überhaupt einen Effect erzielen, nur die Körperzellen, welche sich dabei vorübergehend oder für die ganze Dauer des Einzellebens ändern. Wird dabei eine zweckmässige Modification dieses oder jenes Körpertheils oder des ganzen Organismus erzielt, wird z. B. bei einem Hand-Arbeiter die Musculatur kräftiger, oder gewöhnt sich der ganze Organismus an neue klimatische Verhältnisse, so sehen wir darin eine Anpassung des Körpers an die neuen Bedingungen für die Dauer des betreffenden Einzellebens.

Wird dagegen durch die Aenderung der äusseren Bedingungen die Function eines Körpertheils oder des ganzen Organismus in irgend einer Weise gestört, so bezeichnen wir den Zustand als ein erworbenes Leiden oder als eine Krankheit und unterscheiden je nach der Dauer derselben vorübergehende und bleibende Leiden und Krankheiten. Bei vorübergehenden Krankheiten kann der Organismus aus dem Zustande des Leidens in denjenigen der Anpassung gelangen, so dass danach die Schädlichkeiten, welche ursprünglich das Leiden herbeiführten, für den betreffenden Organismus nicht mehr schädlich sind.

Alle diese Leidens- und Anpassungsvorgänge an den Körperzellen sind sicherlich in den meisten Fällen ohne Einfluss auf die Geschlechtszellen, doch ist es sehr wohl möglich, dass die schädlichen Einflüsse auch gelegentlich direct, d. h. ohne zuvor auf den Körper eingewirkt zu haben, oder indirect, d. h. nach der und durch die Läsion von Körpergewebe auf die Geschlechtszellen verderblich einwirken. Es kann mit andern Worten ein schädliches Agens nicht nur die Körperzellen, sondern gelegentlich auch die Geschlechts-

zellen schädigen und damit auch Krankheit und Tod derselben herbeiführen. Bleiben die Geschlechtszellen trotz der Schädigung am Leben und wird auch bei Eintritt einer Copulation mit einem andersgeschlechtlichen Kern die Entwickelung zu einer Frucht nicht unmöglich gemacht, so tritt das erworbene Leiden als eine Missbildung oder als eine Krankheit des aus dieser Geschlechtszelle hervorgegangenen Individuums zu Tage. Vielleicht kann es sich auch erst an einer späteren Generation äussern; doch müsste man alsdann annehmen, dass in dem befruchteten Ei nur der dem später sich absondernden Keimplasma zukommende Theil des Kernes Aenderungen seiner Molecularstructur erlitten hat.

Man könnte vielleicht geneigt sein in Leiden der letztgenannten Art Beispiele von Vererbung erworbener pathologischer Zustände zu sehen, doch wäre dies insofern vollkommen falsch, als dabei sich ja nicht ein bestimmter Körperzustand Eines der Erzeuger auf den Nachkommen überträgt. Es handelt sich auch hier um ein erworbenes Leiden, das von anderen sich allerdings dadurch unterscheidet, dass seine Erwerbung schon vor den Beginn des Einzellebens fällt.

Aus dem Mitgetheilten ergibt sich, dass nach den Vorgängen, durch welche die Entwickelung der Geschlechtszellen und die Vereinigung der Geschlechtskerne zur Bildung einer neuen Frucht charakterisirt sind, die Vererbung im Verlaufe des Einzellebens erworbener Eigenschaften unmöglich erscheint und dass sonach Weismann im Rechte ist, dieselbe in Abrede zu stellen. Es bleibt danach nur noch die Frage zu beantworten übrig, ob aus der klinischen Erfahrung oder aus der experimentellen Beobachtung sich Thatsachen ergeben, welche dieser Annahme widersprechen.

Von Fällen von Vererbung erworbener Verstümmelungen und Missbildungen, welche in der Literatur verzeichnet sind, habe ich bereits Seite 365 Einige aufgeführt. Von Krankheiten, welche sich durch Vererbung durch mehrere Generationen in Familien erhalten können und welche theils nur durch pathologische Functionen theils auch durch anatomische Veränderungen von Organen des Körpers gekennzeichnet sind, sind namentlich psychopathische Zustände und andere Leiden des Centralnervensystems, ferner Myopie, Retinitis pigmentosa, Blindheit, Taubstummheit, Farbenblindheit, Albinismus, Haemophilie, Gicht, progressive Muskelatrophie, Arteriosclerose, Diabetes insipidus [1]) zu nennen.

---

1) Weil, Virch. Arch. 95. Bd. 1884.

Die erbliche Uebertragung geht dabei von Einem der Eltern oder von beiden Eltern direct auf die Kinder über oder lässt diese frei, um erst bei den Enkelkindern oder in noch späteren Generationen wieder zu erscheinen.

Hagen [1]) schätzt die Zahl der erblichen Geisteskrankheiten auf 28,9 %, Leidesdorff [2]) auf 25 %, Tigges [3]) über 40 % und Forel [4]) hält sogar 69—85 % für erblich belastet. Voisin [5]) nimmt an, dass es nur wenig Geisteskrankheiten gebe, bei denen Vererbung nicht nachweisbar sei und auch der neueste Autor Dejerine [6]), welcher das darüber vorliegende Material in vortrefflicher Weise zusammengestellt hat, legt ihr die grösste Bedeutung bei. Hierbei kann in der Descendenz sowohl die gleiche, als auch eine andere Geisteskrankheit oder ein anderes Hirn- oder Rückenmarks- oder Nervenleiden auftreten. Nicht selten treten auch von Generation zu Generation schwerer werdende Leiden des Nervensystems auf und man unterscheidet diese Form von der einfach erblichen Uebertragung eines Leidens als degenerative Vererbung [7]).

Bei Gicht sollen die hereditären Fälle 90 % betragen.

Grandidier [8]) zählte in 200 Bluterfamilien 609 männliche und 48 weibliche Bluter. Hössli [9]) konnte den Stammbaum einer Bündtnerfamilie nach den Kirchenbüchern 300 Jahre zurück verfolgen und fand unter 400 Gliedern dieser Familie 26 Bluter, von denen nur zwölf das zeugungsfähige Alter erreichten und nur sieben Nachkommen hatten. Lossen [10]) zählte in drei Generationen einer Familie mit etwas über 100 Gliedern 17 Bluter. Die Vererbung geschieht nicht selten vom Vater durch die Tochter auf die männlichen Enkel, ebenso ist auch die Vererbung von der Mutter durch die Tochter auf die männlichen Enkel häufig, selten dagegen die

1) Hagen, Statistische Untersuchungen über Geisteskrankheiten, 1876.

2) Leidesdorff, Wiener med. Wochenschr. 1877.

3) Tigges, cit. nach Schüle, Klinische Psychiatrie, Leipzig 1886.

4) Forel, Rechenschaftsbericht über die Zürcherische Irrenanstalt Burghölzli f. d. J. 1880, Zürich 1881.

5) Voisin, Leçons cliniques sur les maladies mentales, Paris 1876.

6) Dejerine, L'hérédité dans les maladies du système nerveux, Paris 1886.

7) Morel, Traité des dégénerescences etc., Paris 1857, Jung, Unters. über die Erblichkeit der Seelenstörungen, Allg. Zeitschr. f. Psych. 21. Bd., Sioli, Ueber directe Vererbung von Geisteskrankheiten, Arch. f. Psych. XVI 1885.

8) Grandidier, Die Haemophilie, 1876.

9) Hössli, Geschichte und Stammbaum der Bluter von Tenna, I. D. Basel 1885.

10) Lossen, Zeitschr. f. Chir. VII 1877.

Vererbung vom Vater auf den Sohn. Die weiblichen Descendenten von Blutern vermitteln die Uebertragung der Affection auf ihre Kinder, ohne selbst Bluter zu sein.

Bei Vererbung von Farbenblindheit haben die Söhne von Töchtern, deren Vater farbenblind war, am meisten Chancen farbenblind zu werden. Bei Vererbung von Augenfehlern wie rudimentäre Bildung des Auges, Mikrophthalmus, Retinitis pigmentosa kann der Fehler bei den Nachkommen ganz in derselben Form auftreten wie bei den Eltern. In anderen Fällen ändert sich bei der Vererbung die Form des Augendefectes [1]).

Nach einer Zusammenstellung von DE CANDOLLE [2]) haben von den in der americanischen Union in Instituten untergebrachten Taubstummen ungefähr 30 % noch andere taubstumme Familienglieder. Von den in Ehen von taubstumm geborenen Eltern gezeugten Kinder sind 30 % taubstumm. Ist nur Einer der Erzeuger von Geburt an taubstumm, so sinkt die Zahl auf 15 %.

Wenn man sich nach den Entstehungsursachen der sich direct oder indirect vererbenden Missbildungen und Krankheiten umsieht, so gelangt man sehr bald zu der Ueberzeugung, dass wir bei keiner derselben mit Bestimmtheit sagen können, dass sie bei ihrem ersten Auftreten lediglich durch äussere Einflüsse während des Einzellebens erworben sei. Wenn ein Kind mit einem Gefässnaevus oder einem Pigmentnaevus oder mit 6 Fingern an jeder Hand, oder mit einer Hasenscharte, oder mit verkümmerten Händen und Füssen geboren wird, oder wenn seine Haare stellenweise oder überall pigmentlos bleiben und wenn sich dann diese Missbildungen vererben, so wird man wohl schwerlich behaupten können, dass auch nur Eine von diesen Missbildungen unter der Einwirkung äusserer Einflüsse entstanden sei. Hasenscharten und Fingerdefecte können zwar gelegentlich durch pathologische Processe, welche sich secundär an dem ursprünglich normalen Fötus oder an den Eihäuten einstellen, verursacht werden, allein es ist mir nichts bekannt, dass bei nachgewiesenermaassen so entstandenen Fällen eine Vererbung constatirt wäre. Wenn die Zehen und Finger auf beiden Seiten eine gleichmässige Verkümmerung zeigen, wenn Hasenscharten, ohne dass sich pathologische Gewebsveränderungen an der betreffenden Stelle nachweisen lassen, auf-

1) MAGNUS, Die Blindheit, Breslau 1883.

2) DE CANDOLLE, Arch. des sciences physiques et naturelles XV ref. in Der Naturforscher, XIX. Jahrg. 1886.

treten und sich dann vererben, so erscheint mir nur die Annahme zulässig, dass die Ursache dafür in einer Keimesänderung zu suchen ist, die Anlage zu der Missbildung also schon im Keime gegeben war. Für erblich auftretende Muttermäler, für abnorme Behaarung, für universellen oder partiellen Albinismus wissen wir keine Ursache anzugeben und ebenso ist die Bildung multipler Neurofibrome, die gelegentlich als Familienkrankheit auftritt, sicherlich niemals rein auf äussere Einflüsse zurückzuführen, sondern in einer pathologischen congenitalen Anlage des betreffenden Gebietes des peripheren Nervensystemes zu suchen.

Wenn Jemand in mittleren Lebensjahren an einer umschriebenen Stelle der Kopfhaut das Pigment seiner Haare verliert und wenn sich das später vererbt, ein Fall, den Darwin als Beispiel einer Vererbung erworbener Eigenschaften aufführt, oder wenn in einer Familie ein frühzeitiges Ergrauen aller Haare auftritt und sich vererbt, so hat man sicherlich keinen Grund, den zuerst auftretenden Pigmentverlust lediglich auf äussere Einflüsse zurückzuführen. Dasselbe gilt auch für Fälle, in denen frühzeitiger Haarverlust in einer Familie erblich auftritt.

Ich habe Seite 365 einige Fälle mitgetheilt, welche in der Literatur als Beispiele von Vererbung erworbener Verstümmelungen aufgeführt werden. Wenn man dieselben ohne Voreingenommenheit betrachtet, wird man wohl schwerlich dazu kommen, einen derselben als beweiskräftig anzusehen. Von jenem von Bouchut erzählten Falle, in welchem eine Drohung des Mannes gegen seine schwangere Frau eine Verkümmerung der Finger des Kindes zur Folge hatte, die sich vererbte, kann ich wohl absehen, allein auch der andere von Bouchut mitgetheilte Fall kann nichts beweisen. Verletzungen an den Händen sind so enorm häufige Vorkommnisse, dass es gewiss nichts Auffälliges hat, wenn der Mann, der Kinder mit missbildeten Händen erzeugt, sich erinnert, Verletzungen an den Händen gehabt zu haben. Danach einen Zusammenhang zwischen beiden Veränderungen anzunehmen, ist schwerlich gerechtfertigt. Im Uebrigen ist zu bemerken, dass Bouchut nicht angibt, dass er dieselben Defecte hatte wie seine Nachkommen und dass Narben an den Fingern doch ganz andere Veränderungen sind als congenitale Defecte. Das letztere gilt auch für jene Fälle, in denen an Stellen von Narben Muttermäler sich in der Descendenz gebildet haben sollen, oder wo Verlust eines Auges durch Eiterungsprocesse Mikrophthalmie bei den Kindern zur Folge gehabt haben sollte.

Eine Narbe ist etwas ganz anderes als ein Muttermal, und ein vereitertes Auge ist nicht identisch mit einem Mikrophthalmus.

Wenn die hornlose americanische Rindviehrace von gehörnten Eltern abstammt, so kann dies in keiner Weise als ein Beweis von Vererbung einer erworbenen Abänderung angesehen werden, da nichts darauf hinweist, dass das erste ungehörnte Thier gehörnt war und seine Hörner erst später verlor. Auch die Angabe, dass bei Hunden durch Abschneiden der Schwänze man die Schwänze der Nachkommen kürzen könne, ist nicht im Sinne der Autoren, die sie gemacht haben, zu verwerthen, da, selbst wenn die Beobachtung, dass die Jungen eines Hundes mit gestutztem Schwanze ebenfalls einen verkümmerten Schwanz hatten, richtig und nicht nur eine Anekdote ist, die Möglichkeit vorliegt, dass die Hunderasse durch frühere Kreuzung mit anderen Rassen nicht rein war, oder dass ein anderer männlicher Hund an der Zeugung betheiligt war als man glaubte, oder dass eine zufällige Missbildung vorlag. Man sollte bei solchen zufälligen Befunden von Defectbildungen nach Verstümmelungen stets bedenken, dass verschiedene Völkerschaften seit Jahrhunderten, ja seit Jahrtausenden Verstümmelungen der Füsse oder der Köpfe oder der äussern Geschlechtstheile schon in früher Jugend vornehmen, ohne dass sich danach eine erbliche Uebertragung eingestellt hat. Man hat zwar behauptet [1]), dass bei Völkern, welche die Beschneidung üben, häufiger eine rudimentäre Entwickelung des Präputium vorkomme, allein es hat sich gezeigt, dass in dieser Hinsicht ein Unterschied zwischen Juden und Christen nicht besteht [2]) und dass bei Letzteren eine mangelhafte Entwickelung des Präputium ebenso häufig ist als bei Ersteren.

Solchen Thatsachen gegenüber muss man auch in der Beurtheilung von Experimenten, welche nur in einer beschränkten Zahl von Fällen zum Zwecke des Nachweises einer erblichen Uebertragung von Verstümmelungen oder von Krankheiten gemacht werden, sehr vorsichtig sein. Man pflegt sich zum Beweis des Vorkommens von Vererbung erworbener Affectionen mit Vorliebe auf Experimente von Brown-Séquard [3]) zu stützen, welcher Meerschweinchen durch ganze oder partielle Durchschneidung des Rückenmarkes oder durch Durchtrennung des Nervus ischiadicus epileptisch

1) Leidesdorff, Wiener med. Wochenschr. 1877 und Haeckel, Ziele und Wege der Entwickelungsgeschichte 1875.

2) Roth, Correspondenz-Blatt f. Schweizer Aerzte 1884.

3) Brown-Séquard, Arch. de phys. I 1868, II 1869, III 1870, IV 1872.

machte, wobei der einzelne epileptische Anfall einige Wochen nach der Operation durch Kneifen der Haut an den Seitentheilen des Kopfes und des Halses (epileptogene Zone) hervorgerufen werden konnte. Da nach Brown-Séquard bei den Jungen durch Nervendurchschneidung epileptisch gemachter Meerschweinchen ein ähnlicher Zustand wie bei den Eltern zur Beobachtung kommt, so scheint dadurch die erbliche Uebertragung eines erworbenen Leidens bewiesen.

Westphal [1]) hat die Brown-Séquard'schen Versuche bestätigt und gezeigt, dass man bei Meerschweinchen auch durch Hammerschläge auf den Kopf Epilepsie erzeugen kann, wobei der epileptische Zustand sich etwa in 4—5 Wochen ausbildet, so dass alsdann von der epileptogenen Zone der Haut an den Seitentheilen des Halses und Kopfes aus Anfälle hervorgerufen werden können. Auch Obersteiner [2]) hat die Angabe von Brown-Séquard im Allgemeinen bestätigt, erhielt aber unter 32 jungen Meerschweinchen, deren Vater oder Mutter oder deren beide Eltern durch Durchschneidung des Ischiadicus epileptisch gemacht waren, nur zwei epileptische und paretische, während elf nur schwach, drei paretisch waren.

Die Resultate der experimentellen Untersuchungen der eben genannten Autoren haben sicherlich etwas Ueberraschendes und sprechen bis zu einem gewissen Grade für die erbliche Uebertragung erworbener Krankheiten. Immerhin glaube ich, dass auch sie nicht beweisend sind.

Meerschweinchen, wie wir sie in unsern Ställen haben, sind pathologische und nervöse Thiere, welche offenbar sehr leicht in epileptische Zustände zu versetzen sind. Ich erinnere mich, dass ein anscheinend gesundes Meerschweinchen, bei dem ich am Halse eine kleine Operation vornehmen wollte, bei Ausführung eines kleinen Hautschnittes einen schweren epileptischen Anfall bekam.

Wenn Junge krank gemachter Eltern leicht zu Grunde gehen, elend und nervös sind und zum Theil auch ähnliche Zustände wie die verletzten Eltern zeigen, so erscheint es doch noch sehr fraglich, ob dabei von einer Vererbung einer bestimmten experimentell erzeugten Krankheit gesprochen werden kann und ob es sich nicht vielmehr um Erscheinung einer allgemeinen Decrepidität handelt, die sich

1) Westphal, Berlin. klin. Wochenschr. 1871.

2) Obersteiner, Med. Jahrbücher 1875.

bei Meerschweinchen eben besonders stark in nervösen Leiden äussert. Ich glaube, dass wir darin schon eine hinlängliche Erklärung für die eigenthümliche Erscheinung finden, will indessen nicht bestreiten, dass auch, wie Weismann meint, die Möglichkeit vorliegt, dass sich an die Operation eine übertragbare Infectionskrankheit des Nervensystems angeschlossen hat. Es wäre wünschenswerth, wenn neue Experimente hierüber sichern Aufschluss geben würden.

Aehnlich steht es auch mit den Angaben von Samelsohn [1]), Deutschmann [2]) und Brown-Séquard [3]), dass erworbene Augenaffectionen bei Kaninchen auf die Nachkommen übergehen. Samelsohn beobachtete bei 2 jungen Kaninchen, bei deren Vater das linke Auge enucleirt, das rechte durch Impfung tuberculös gemacht war und deren Mutter an beiderseitiger Iristuberculose litt, einen rechtsseitigen Mikrophthalmus mit entzündlichen Gewebsveränderungen und Knötchen. Deutschmann sah bei einem jungen Kaninchen, dessen Vater eine einseitige Impftuberculose der Iris besass und dessen Mutter mehrfache Verletzungen an einem Auge erlitten hatte, einen verkümmerten phthisischen Bulbus. Ein anderes von 6 gleichzeitig geworfenen Jungen hatte eine Chorioretinitis disseminata mit Sehnervenatrophie. Mit einem zweiten Weibchen, bei welchem durch Injection indifferenter Flüssigkeiten in den Glaskörper Glaskörperinfiltration und Retinalveränderungen hervorgerufen worden waren, erzeugte derselbe Bock vier Junge, von denen eines verkümmert war, während ein anderes auf beiden Seiten ein Colobom der Iris und der Chorioidea hatte. Brown-Séquard beobachtete in der Nachkommenschaft von verstümmelten Meerschweinchen, denen ein Bulbus exstirpirt worden war, bald Mangel eines Auges oder auch beider Augen bald Hornhauttrübungen. In der ophthalmologischen Literatur [4]) werden auch vereinzelte Beobachtungen an Menschen mitgetheilt, wonach Mikrophthalmus bei Kindern vorhanden war, deren Eltern ein Auge oder beide Augen an Blennorrhoea neona-

---

1) Samelsohn, Zur Genese des Mikrophthalmus congenitus, Centralbl. f. d. med. Wissensch. 1880.

2) Deutschmann, Ueber Vererbung von erworbenen Augenaffectionen bei Kaninchen, Zehender's klin. Monatsblätter f. Augenheilk. XVIII 1880.

3) Brown-Séquard, Transmission par hérédité de certains altérations des yeux chez les cobayes, Gaz. méd. de Paris 1880.

4) Fuchs, Die Ursachen und die Verhütung der Blindheit, Wiesbaden 1885; Magnus, Die Blindheit, Breslau 1883.

torum, oder durch Iridocyclitis verloren hatten. Für die Frage nach der Vererbung erworbener Eigenschaften sind alle diese Beobachtungen nicht verwerthbar, da es sich meistens um infectiöse Processe und Entzündungen handelt, deren Uebertragung auf die Nachkommen eine ganz andere Bedeutung hat als die wahre Vererbung. In Einzelnen von den aufgeführten beobachteten Fällen kann es sich auch um ein zufälliges Zusammentreffen gehandelt haben.

Mittheilungen von Masoin [1]), dass es ihm gelungen, durch Exstirpation der Milz eine Verkleinerung der Milz bei den Nachkommen der Entmilzten zu erzielen, sind ebenfalls nicht verwerthbar, da einmal nur ein einziges Experiment gemacht wurde und da Schwankungen in der Grösse der Milz auch sonst vorkommen und zum Theil vom Blutgehalt abhängen.

Die erbliche Haemophilie und die Farbenblindheit sind krankhafte Erscheinungen, welche ohne jegliche äussere Veranlassung in Familien auftreten und dann sich vererben können, danach in keiner Weise als Beispiele von Vererbung erworbener Krankheiten aufgeführt werden dürfen. Hämorrhagische Diathesen, welche durch Infectionen oder durch Intoxication oder durch allgemeine Ernährungsstörungen erworben worden sind, gehen mit dem Ablauf der die Erscheinung verursachenden Krankheit wieder vorüber und vererben sich nicht auf die Descendenten.

Etwas verwickelter liegen die Verhältnisse bei den Psychosen und andern vererbbaren Leiden des Nervensystems, doch finde ich auch hier keine Thatsachen, welche beweisen könnten, dass ein rein erworbenes Leiden des Nervensystemes auf die Nachkommen übergehen würde. Ich bin der Meinung, dass, wenn in Familien erbliche Leiden des Nervensystemes irgend welcher Art auftreten, stets schon das erste Leiden nicht rein erworben ist. Wenn bei einem Individuum, das lediglich unter dem Einflusse des täglichen Lebens steht, bei dem keine Infectionen, keine Intoxicationen, keine Traumen, keine Uebermüdung das Nervensystem in einen pathologischen Zustand versetzen, irgend ein Leiden des Nervensystemes wie Hysterie, oder Epilepsie, oder Melancholie oder Idiotie oder irgend ein Rückenmarksleiden auftritt, so haben wir alle Ursache, den Grund des Leidens in einer pathologischen Constitution des Nervensystemes zu suchen,

---

1) E. Masoin, Production artificielle d'atrophies congénitales de la rate, Bull. de l'acad. roy. de méd. de Belgique, 1879.

welche nicht im Einzelleben erworben, sondern schon im Keime gegeben war.

Das Individuum hat in diesen Fällen eine Schwäche, eine Disposition des Nervensystemes zu Erkrankungen ererbt und wir sind ja sogar mitunter in der Lage, die anatomische Grundlage dieses ererbten pathologischen Zustandes nachzuweisen.

Allein auch in Fällen, in denen eine äussere Veranlassung, ein Schreck, ein Trauma, eine Pneumonie, ein Wochenbett, der Eintritt der Menses oder Aehnliches den Ausbruch einer Psychose veranlasst hat, handelt es sich häufig genug um ein dazu vom Keime her beanlagtes Individuum und zwar nicht nur dann, wenn in der Ascendenz schon Psychose oder andere Leiden des Nervensystemes vorkamen, sondern auch, wenn die Ascendenz in dieser Hinsicht scheinbar ganz gesund war.

Man schreibt bekanntlich dem reichlichen Alcoholgenuss einen grossen Einfluss auf das Nervensystem zu und es bilden die als acuter und chronischer Alcoholismus und als Dilirium tremens bezeichneten Psychosen eine häufige Form von schweren Störungen der Hirnfunction. Da nach Angabe der Autoren Kinder von Säufern häufig an Leiden des Nervensystemes erkranken und nicht selten Idioten sind, so hat es den Anschein, als ob die Zerrüttung des Nervensystemes der Eltern durch Alcohol auf das Nervensystem der Nachkommen übertragen würde. Bedenkt man indessen, dass die Kinder von Säufern häufig genug von frühester Jugend an Alcohol als wesentlichen Bestandtheil ihrer Nahrung erhalten, so liegt die Erklärung für manche Fälle näher, dass Letzteres die Ursache der erwähnten Erscheinung birgt. Ueberdies kann vielleicht der Alcohol direct schädlich auf die Keimzellen und das befruchtete Ei einwirken, eine Möglichkeit, auf welche ich noch zurückkommen werde.

Endlich liegt auch noch die Möglichkeit vor, dass in einzelnen Fällen die Trunksucht des Vaters oder der Mutter bereits eine Aeusserung einer vererbten psychopathischen Disposition ist, welche in erblicher Uebertragung auf die Nachkommen selbst wieder in Trunksucht oder auch in anderen Formen psychischer Kränklichkeit oder in ausgebildeten Leiden des Nervensystemes sich äussert.

Kurzsichtigkeit ist ein abnormer Zustand des Auges, welcher einestheils im Einzelleben erworben werden kann, anderntheils aber auch erblich in Familien auftritt, und es hat den Anschein, als ob eine einmal erworbene Kurzsichtigkeit sich nun auch auf die Nach-

kommen übertragen würde. Betrachtet man aber die Sachlage genauer, so zeigt sich, dass einerseits die schädlichen Einflüsse, welche Kurzsichtigkeit zur Folge haben können, durchaus nicht bei jedem Individuum solche nach sich ziehen und dass andererseits Kurzsichtigkeit nicht in dem Sinne vererbt wird, dass das Kind nun schon kurzsichtig geboren wird. Eine Erklärung für dieses Verhalten scheint mir füglich nur darin gesucht werden zu können, dass bei dem Ersterkrankten eine Variation in dem Bau des Auges, welche zur Kurzsichtigkeit disponirt, schon ererbt wird und dass diese Variation, d. h. die Disposition, auch auf die Nachkommen übergeht, dass aber der erworbene Theil des Leidens, die Myopie selbst sich nicht vererbt.

Wenn in einer Familie Arteriosclerose bei zahlreichen Mitgliedern frühzeitig aufzutreten pflegt, so dass Hirn- und Rückenmarkserweichungen, Nierenschrumpfungen, Herzerweichungen und Herzrupturen und Herzaneurysmen einen Theil der Mitglieder frühzeitig dahinraffen, so kann man dafür zwei Erklärungen geben. Entweder befinden sich die Mitglieder dieser Familie Generationen hindurch unter Bedingungen, welche die Entstehung einer Arteriosclerose begünstigen, resp. sie herbeiführen, oder es vererbt sich in der Familie eine besondere Disposition des Gefässapparates zu Verdickungen und Degenerationen und sie ist die Ursache, dass die gewöhnlichen, d. h. auch andere, nicht erkrankende Familien treffenden Einwirkungen des Lebens auf die Gefässe genügen, sie in kranken Zustand zu versetzen. Wollte nun aber Jemand daraus schliessen, dass diese Disposition von einem Vorfahren etwa durch Syphilis oder durch Tuberculose oder Typhus erworben worden sei, so möchte ich bezweifeln, dass es ihm gelingen würde, dies aus einwandfreien Beobachtungen zu beweisen oder auch nur wahrscheinlich zu machen.

Aehnliches lässt sich auch von der Disposition zu Emphysem der Lunge sagen, die in manchen Familien sich vererbt. Das Emphysem hat sich vielleicht zufolge anhaltende oder häufig wiederholte Störungen der Athmung mit sich bringender Lebensweise zuerst bemerkbar gemacht, allein dies gestattet nicht daraus zu schliessen, dass nun auch der erworbene Theil des Leidens sich vererbt. Eine allzu häufig sich wiederholende oder von ungenügender Erschlaffung unterbrochene abnorme Dehnung des Lungengewebes ist ja sicherlich die wesentlichste Ursache des Emphysemes, aber es liegt kein Grund vor, anzunehmen, dass sich die dadurch gesetzten Veränderungen vererben. Wenn die Disposition zu Lungenemphysem

wirklich vererbt wird und nicht etwa nur die Aehnlichkeit der Lebensbedingungen, denen die Glieder einer Reihe von Generationen ausgesetzt sind, auch die Aehnlichkeit der Leiden der betreffenden Familienglieder bedingt, so bin ich der Meinung, dass auch hier wieder eine Keimesvariation den Ausgangspunkt der Krankheit bildet und dass es für die Vererbung der Disposition gleichgiltig ist, ob in der Reihe der Generationen Viele oder Wenige oder Keine durch äussere mechanische Einflüsse, durch Störung der Athmung bei Katarrh etc. auch wirklich eine emphysematöse Lunge erhalten.

Wenn in einer Familie Geisteskrankheiten erblich sind, so wird die Disposition dazu sehr häufig in einer Zeit übertragen, in der die Geisteskrankheit bei den Erzeugern noch nicht manifest geworden ist und es ist für die Vererbung gleichgiltig, ob äussere Einflüsse bei den Erzeugern eine schwere Erkrankungsform verursachen oder nicht, da der erworbene Theil des Leidens nicht vererbt wird.

Wenn die weissen Rassen für gelbes Fieber sehr empfänglich, Neger und Mulatten dagegen fast immun sind, oder wenn eine Familie zu Gelenkrheumatismus disponirt ist, eine andere nicht, so sind dies Varietäten der Rassen und Familien, welche durch Keimesänderungen entstanden, d. h. nicht durch eine bestimmte Einwirkung erworben und dann vererbt worden sind. Werden ganze Rassen gegen eine Infectionskrankheit immun, ohne dass sie dazu durch ein einmaliges Ueberstehen der Krankheit gemacht werden, so kann es sich unter Umständen auch um den Effect einer Naturzüchtung handeln, d. h. es sind im Laufe der Zeit die Glieder der empfänglichen Familien ausgestorben, die widerstandsfähigen Varietäten dagegen am Leben geblieben und haben eine immune Generation erzeugt.

Aus dem Mitgetheilten dürfte sich wohl zur Genüge ergeben, dass die klinische Beobachtungen der Annahme, dass erworbene pathologische Eigenschaften sich nicht vererben, nicht einen Gegenbeweis zu bieten vermögen, und wenn dieselben auch keine sichern Beweise für meine Annahme bringen, so glaube ich doch nicht zu irren, wenn ich, gestützt auf die Vorgänge bei der Befruchtung, dieselbe aufrecht erhalte und das Auftreten erblicher Krankheiten und Missbildungen durch Keimesvariationen erkläre.

Darwin, welcher die Uebertragung erworbener Eigenschaften auf die Nachkommen annimmt, sagt bezüglich der Erwerbung des Instinktes, dass, obwohl ein enger Parallelismus zwischen Gewohn-

heit und Instinkt bestehe und obwohl gewohnheitsmässige Handlungen und Geisteszustände vererbt und alsdann instinktiv genannt werden, dass es doch ein Irrthum wäre, alle Instinkte als durch Gewohnheit erworben und danach vererbt anzusehen. Er glaubt vielmehr, dass viele Instinkte das durch natürliche Züchtung angehäufte Resultat leichter und vortheilhafter von Gewohnheiten unabhängiger Abänderungen anderer Instinkte seien, und hält es für kaum zweifelhaft, dass, wenn eine instinctive Handlung durch Vererbung in einer modificirten Form überliefert wird, dies durch irgend eine leichte Veränderung der Organisation des Gehirnes verursacht wird. Was also Darwin für einen Theil der Fälle fortschreitender Entwickelung annimmt, glaubt Weismann für alle Fälle annehmen zu können, und ich bin der Meinung, dass es für die Entstehung erblicher pathologischer Zustände die einzige Erklärung bildet. Die früher erwähnte Beobachtung, dass auf oceanischen Inseln die Vögel Menschenscheu nicht kannten und erst im Laufe vieler Jahrzehnte menschenscheu wurden, wäre danach nicht in der früher von Darwin angegebenen Weise, sondern so zu erklären, dass unter den Vögeln sich die scheueren Varietäten erhielten, während die weniger scheuen zu Grunde gingen. Ebenso können wir Hunderassen mit besonderen Anlagen sehr wohl dadurch erhalten haben, dass eine bestimmte Varietät, die zufällig entstand, weiter gezüchtet und jeweilen zur Nachzucht diejenigen gewählt wurden, die sich bei der betreffenden Dressur in der bestimmten Hinsicht als die gelehrigsten erwiesen.

Wenn nach dem Bisherigen erbliche pathologische Zustände nicht von im Einzelleben erworbenen Krankheiten, sondern von Keimesvariationen hergeleitet werden müssen, so erhebt sich nun die hochwichtige Frage, in welcher Weise diese pathologischen Keimesvariationen zu Stande kommen.

In einem im Herbst vorigen Jahres in einer hiesigen Gesellschaft über Vererbung gehaltenen Vortrage habe ich die Ansicht ausgesprochen und vertreten, dass eine Hauptursache pathologischer Keimesvariationen in der Vereinigung zur Copulation ungeeigneter Geschlechtskerne zu suchen sei. Ich freue mich, aus den neuesten Mittheilungen von Weismann [1]) zu ersehen, dass sich eine derartige Anschauung auch für

1) Weismann, Die Bedeutung der sexuellen Fortpflanzung für die Selectionstheorie, Jena 1886.

die physiologische Variabilität der Descendenten von Thieren und Menschen vertreten lässt und dass Weismann selbst annimmt, dass gerade die sexuelle oder amphigone Fortpflanzung die Ursache von Keimesvariationen ist, deren sich die Selection bemächtigt, um schliesslich neue Arten zu erzeugen.

Bei der Copulation von Eikern und Spermakern verbinden sich hochorganisirte Substanzen, welche einander zwar ähnlich, aber doch nicht vollkommen gleich gebaut sind. Wie weit die Differenz in dem Bau derselben gehen kann, ohne die Möglichkeit einer Befruchtung d. h. der Entwickelung des Eies zu einem Embryo aufzuheben, ist schwer zu sagen. Allein man kann doch darauf hinweisen, dass erfolgreiche Copulationen verschiedener Thierspecies meist nicht möglich sind und dass auch da, wo sie zur Befruchtung führt, die Descendenten steril sind. Man darf wohl annehmen, dass unter Umständen auch bei Copulation zum Eheschluss scheinbar geeigneter Menschen die Geschlechtskerne sich zur erfolgreichen Vereinigung nicht eignen, so dass die Verbindung der betreffenden Individuen unfruchtbar bleibt, obgleich jedes derselben mit andern Individuen Nachkommen zu zeugen vermöchte.

Bei Eintritt von Befruchtung kann sicherlich je nach der Beschaffenheit der Geschlechtskerne, d. h. je nach Beschaffenheit des aus ihnen entstehenden Keimkerns eine sehr erhebliche Verschiedenheit unter den Nachkommen entstehen und wenn ich mir vergegenwärtige, wie verschieden oft gesunde Kinder einer Familie in ihrem Aeussern sowohl als nach ihrer geistigen Beanlagung sind, so scheint es mir nicht ungerechtfertigt, pathologische Variationen, welche nicht durch äussere Einflüsse zu Stande gekommen sind, auf eine Copulation zur Vereinigung nicht geeigneter Geschlechtskerne zurückzuführen.

Bedeutende Talente treten oft plötzlich in Familien auf, deren Mitglieder im Uebrigen bis dahin eine hervorragende Begabung nicht zeigten, und es kann dies wohl nur auf eine besonders günstige Verbindung von Geschlechtskernen, nicht aber auf günstige äussere Einflüsse im Einzelleben zurückgeführt werden. Was aber nach günstiger, kann auch nach verderblicher Richtung hin geschehen und es kann eine etwas anders beschaffene Organisation des Nervensystemes statt eines Talentes eine Geisteskrankheit oder eine Disposition zu einer solchen zur Folge haben. Genie, Talente und Geistesstörungen können in einer Familie vorkommen [1]).

1) Vergl. Hagen, Ueber die Verwandtschaft des Genies mit dem Irresein, Allg. Zeitschr. f. Psych. XXXIII.

Was sich für das Nervensystem anführen lässt, gilt natürlich auch in gleicher Weise für andere Systeme, gilt für die Apparate des Kreislaufes, gilt für die Athmungsorgane, die Haut, die Knochen etc. In ihrem Endeffect erscheint uns die pathologische Variation bald als eine mangelhafte Organisation, als eine Neigung zu Degenerescenz und zu Erkrankung, bald als eine örtliche Aenderung des histologischen Baues, z. B. in den Muttermälern, bald als Defectmissbildung, bald als ein überflüssiges Gewächs und nicht selten auch in Form multipler abnormer Gewebebildungen, welche entweder schon bei der Geburt vorhanden sind oder erst im späteren Leben sich entwickeln. Ich muss gestehen, dass ich mich des Eindrucks nicht erwehren kann, als ob man allzusehr bemüht wäre, für die Entstehung von Missbildungen stets Einwirkungen auf den schon in Entwickelung begriffenen Keim anzunehmen, welche von dessen Umgebung ausgehen. Wenn z. B. auch neuerdings wieder von mehreren Autoren der Versuch gemacht wird, die Mikrocephalie in der bekannten Familie Becker, welche vier Kinder der Familie betrifft, auf Störungen der Schwangerschaft zurückzuführen [1]), so kann ich solchen Anschauungen nicht beipflichten, bin vielmehr der Meinung, dass diese Missbildungen in der Familie Becker auf primäre pathologische Keimesvariationen zurückzuführen sind.

Sind pathologische Varietäten in einer Familie durch Keimesänderungen einmal entstanden, so können sie sich weiter vererben, doch ist es nicht nöthig, dass dies geschieht. Nicht jedes plötzlich auftretende Talent geht auf die Nachkommen über und es muss nicht jede im Keime erhaltene Geisteskrankheit auch den Nachkommen übermittelt werden und wenn sie auf die Nachkommen übergeht, so sind nicht alle davon betroffen. Ob eine Vererbung eintritt oder nicht, das hängt davon ab, ob das im Keimkern enthaltene Keimplasma, das sich später in Form von Geschlechtszellen ausscheidet, eine entsprechende Aenderung seiner Organisation erfährt. Tritt die Vererbung erst bei späteren Geschlechtern in die Erscheinung, nachdem ein oder vielleicht auch zwei Generationen ganz verschont sind, so muss man annehmen, dass in den ersten Generationen nur die Kerne der Geschlechtszellen, nicht aber die Kerne der somatischen Zellen an der Veränderung Theil nahmen, oder dass besondere Umstände, Beziehungen zu andern Ge-

1) Vergl. Flesch, Festschr. zur III. Säcularfeier der Universität Würzburg 1882 und Rüdinger, Münchner med. Wochenschr. 1886.

weben, äussere Verhältnisse etc. es verhinderten, dass in der ersten Generation der Descendenten das Leiden zur Erscheinung kam.

Man hat vielfach die Meinung ausgesprochen, dass ein Theil der Missbildungen des Menschen auf Atavismus, d. h. auf einen Rückschlag des Typus auf eine dem Menschen in der Phylogenese voraufgegangene Entwickelungsstufe zurückzuführen sei, und nahm dies z. B. von der Mikrocephalie und der Polydactylie an. Ich glaube indessen, dass dies, sofern das Wort Atavismus in diesem Sinne aufgefasst wird, nur für eine sehr beschränkte Zahl von Missbildungen Geltung hat, wie etwa für die Vermehrung von Rippen, für einzelne Muskelvarietäten, für Vermehrung der Wirbelkörper etc., dass sonach der Atavismus bei der Entstehung von eigentlichen Missbildungen und Krankheiten und krankhaften Dispositionen eine sehr geringe Rolle spielt. Jedenfalls hat die Mikrocephalie damit nichts zu thun.

Mit der Annahme, dass eine Copulation zur Verbindung ungeeigneter Keime die Ursache von Missbildungen und vererbbaren Krankheiten werden kann, will ich selbstverständlich nicht leugnen, dass Einwirkungen auf die Geschlechtszellen und auf den in der Entwickelung begriffenen Keim, sowie Störungen des Copulationsvorganges selbst nicht auch Missbildungen und Krankheiten hervorrufen können. Werden die Geschlechtskerne oder die Keimkerne von Schädlichkeiten getroffen, bevor eine Ausscheidung der Keimzellen stattgefunden hat, so ist denkbar und wahrscheinlich, dass daraus ein Leiden entstehen kann, das sich auch vererbt.

So ist es sehr wahrscheinlich, dass der Alcohol [1]), von den Erzeugern in übermässiger Menge genossen, eine deletäre oder wenigstens degenerirende Wirkung auf die Geschlechtskerne und die Keimzellen ausübt, doch ist nicht zu entscheiden, ob der Alcohol dabei direct auf die Geschlechtszellen einwirkt, oder ob der durch den Alcohol gesetzte krankhafte Zustand der Eltern die Geschlechtszellen in ihrer Ernährung beeinträchtigt und danach die Production einer decrepiden Nachkommenschaft zur Folge hat.

1) Vergl. Morel, Traité des dégénérescences, Paris 1857; Martin, Gaz. des hôp. 1879; Stark, Mittheil. über die Trunksucht, Arch. f. öffentl. Gesundheitspflege in Elsass-Lothringen V; Krafft-Ebing, Grundzüge der Kriminalpsychologie, Erlangen 1872; Schüle, Klinische Psychiatrie, Leipzig 1876; de Quatrefages, Unité de l'espèce humaine.

Der Stand unseres heutigen Wissens gestattet ja überhaupt nicht, hier in die Details einzugehen und bestimmte Angaben darüber zu machen, was schädlich wirkt und wie es wirkt. Es liegt meines Erachtens auch ausser dem Bereiche der Möglichkeit, zu sagen, wie viele der erblichen Leiden auf schädliche vom elterlichen Organismus ausgehende Wirkung auf die Geschlechtskerne und die Keimzellen und wie viele auf Copulation ungeeigneter Geschlechtskerne und auf Störungen dieses Vorganges zurückzuführen sind. Mit dem oben Angeführten hatte ich danach auch nicht die Absicht, hierüber bestimmte Behauptungen aufzustellen, wollte vielmehr nur auf die Möglichkeit hinweisen, wie pathologische Varietäten zu Stande kommen und welche darunter sich vererben können.

Durch Untersuchungen von Fol [1]) und Hertwig [2]) ist es höchst wahrscheinlich gemacht, dass auch eine Störung des Copulationsvorganges selbst Missbildung des Keimes zur Folge haben kann und dass z. B. dann, wenn zwei Spermatozoen in ein Ei eindringen, — ein Ereigniss, das nach Hertwig dann eintreten kann, wenn die Eier geschädigt sind — Doppelmissbildungen entstehen können.

In der Literatur sind über die Entstehung von Keimesvariationen verschiedene Anschauungen niedergelegt, die sich im Allgemeinen nach der Anschauung über die Entwickelung der Lebewelt richten. Ich will hier nicht auf das Historische dieser Frage eingehen [3]), sondern mich begnügen darauf hinzuweisen, dass jene, welche der Descendenzlehre und der Darwinschen Selectionstheorie anhängen, folgerichtig ihr Augenmerk wesentlich darauf gerichtet haben, in welcher Weise der Charakter eines Individuums während seines Lebens durch äussere Einflüsse wie Klima, Beschäftigung, Ernährungsweise etc. geändert wird und welche von den neuerworbenen Eigenschaften vererbt werden. Immerhin wird auch von diesen mehrfach erwähnt, dass äussere Einwirkungen die Keimzellen auch direct beeinflussen können, ohne zugleich erkennbare Veränderungen bei ihren Trägern herbeizuführen, und ebenso ist auch der Kreuzung verschiedener Formen, d. h. der Copulation ungleicher Kerne ein wesentlicher Einfluss auf die Entstehung neuer Formen zuerkannt worden.

---

1) Fol, Recherches sur la fécondation.

2) Hertwig, Morphol. Jahrb. I und IV.

3) Die ältere Literatur hierüber findet sich zusammengestellt in P. Lucas, Hérédité naturelle, Paris 1850, die neuere in Roth, Thatsachen der Vererbung, Berlin 1885.

Lamarck suchte die Umwandlung der Arten vom directen Einfluss der Lebensbedingungen, hauptsächlich von dem gesteigerten oder verminderten Gebrauch der Theile abzuleiten.

Nach Darwin [1]) wird Variabilität jeglicher Art in erster Linie direct oder indirect durch veränderte Lebensbedingungen verursacht und unter diesen sind namentlich übermässige Nahrungsaufnahme, Klima, Gebrauch und Nichtgebrauch von Theilen hervorzuheben.

Eine Variation organischer Wesen tritt namentlich dann ein, wenn sie mehrere Generationen hindurch irgend einer Veränderung in ihren Lebensbedingungen unterworfen werden. Die Art der Variation, welche hieraus erfolgt, hängt in viel höherem Grade von der Natur oder der Constitution des Wesens, als von der Natur der veränderten Bedingungen ab. Die Variabilität der verschiedenen Species von Thieren und Pflanzen ist eine sehr ungleiche.

„Einige Variationen sind durch directe Einwirkung der umgebenden Bedingungen auf die ganze Organisation oder nur auf gewisse Theile verursacht; andere Variationen werden indirect dadurch veranlasst, dass das Reproductionssystem in derselben Weise afficirt wird. Die Ursachen, welche Variabilität veranlassen, wirken auf den reifen Organismus, auf den Embryo und, wie wir anzunehmen guten Grund haben, auf beide Sexualelemente, ehe eine Befruchtung erfolgt ist."

Als eine weitere Ursache der Variabilität führt er Kreuzung an, von welcher frühere Naturforscher [2]) geglaubt hatten, dass sie die alleinige Ursache der Variabilität sei. Kreuzung distincter Formen, welche bereits variabel geworden sind, vermehrt in den Nachkommen die Neigung zu fernerer Variabilität und zwar durch die ungleiche Vermischung der Charactere beider Eltern, durch das Wiederauftreten lange verloren gegangener Charactere und durch das Erscheinen absolut neuer Charaktere. Geschlechtlich erzeugte Wesen variiren daher viel häufiger als ungeschlechtlich erzeugte.

von Baer [3]) nahm als Grund der Weiterentwickelung und Aenderung der Lebewesen eine Zielstrebigkeit der Natur an, so dass nach ihm das Ziel der Entwickelung durch Gesetze vorher bestimmt wäre und äussere Einflüsse nur einen modificirenden Einfluss hätten.

---

1) Darwin, Das Variiren der Thiere und Pflanzen etc. II, Stuttgart 1868 und Die Abstammung des Menschen etc., Stuttgart 1871—72.

2) Pallas, Acta Acad. Petropolit. 1780, citirt nach Darwin.

3) von Baer, Gesammelte Reden, Petersburg 1865.

v. Kölliker [1]) hält ebenfalls eine Weiterentwickelung der Organismen aus inneren Ursachen für wahrscheinlich und nimmt eine sprungweise Metamorphose nach längeren Ruhepausen an.

Auch Nägeli [2]) ist der Meinung, dass das den Fortschritt bedingende Princip im Innern des Organismus und zwar in dessen Idioplasma gelegen sei und dass äussere Einflüsse zwar Modificationen bewirken und einen Theil der Entwickelungsformen vernichten können, dass sie selbst aber nicht die Weiterentwickelung der Lebewesen bedingen. Variabilität und Vererbung genügen nach ihm nicht, um den Gang in der Entwickelung der Organismenwelt zu erklären. Letztere ist aus innerer Nothwendigkeit entstanden und aus niedersten Anfängen hervorgegangen, unabhängig im Grossen und Ganzen von den äusseren Einflüssen. Das Selectionsprincip ist nur ein Hülfsprincip, das Vorhandenes annimmt oder verwirft, aber nicht im Stande ist Neues zu schaffen.

Zur Erklärung der Anpassung nimmt Nägeli an, dass äussere Einwirkungen unter Umständen geringe bleibende Veränderungen zur Folge haben können, welche, falls sie lange Zeiträume hindurch in gleichem Sinne wirken, eine bemerkbare Grösse erreichen und in äusseren Merkmalen sich kundgeben können. Hierbei machen sich die äusseren Reize oft am Orte ihrer Einwirkung direct geltend; es entsteht ein Zudrang von Säften und damit Gewebsneubildung. Auf diese Weise erklärt Nägeli den Pelz der Säugethiere durch Einwirkung kalter Temperaturen auf die Haut; Hörner, Krallen und Stosszähne sollen da entstanden sein, wo bei Angriff und Vertheidigung auf bestimmte Stellen des Körpers ein Reiz ausgeübt wurde.

Roth [3]) nimmt als Ursache von Constitutionsanomalieen und Missbildungen, wo sie zum ersten Mal auftreten, Anomalieen des Samens und des Eies an, die entweder schon vor der Befruchtung bestanden oder in den ersten drei Monaten der Schwangerschaft sich ausgebildet haben.

Brooks [4]) ist der Meinung, dass die geschlechtliche Fortpflan-

---

1) v. Kölliker, Morphologie und Entwickelungsgeschichte des Pennatulidenstammes, Frankfurt 1872.

2) Nägeli, Mechanisch-physiologische Theorie der Abstammungslehre, München 1884.

3) Roth, Die Thatsachen der Vererbung, Berlin 1885.

4) Brooks, The law of Heredity, a study of the cause of variation an the origin of living organismus, Baltimore 1883, citirt nach Weismann.

zung Variationen hervorbringe und dass erworbene Veränderungen vererbbar seien. Variabilität entsteht nach ihm dadurch, dass bei der Befruchtung jedes Keimchen (vergl. pg. 8) der Samenzellen mit demjenigen Theil des Eies sich vereinigt, der bestimmt ist, im Laufe der Entwickelung zu derjenigen Zelle zu werden, welche der entspricht, von welcher der Keim stammt. Wenn nun diese Zellen im Nachkommen noch als Bastarde entwickelt sind, so haben sie als solche die Neigung zu variiren und bleiben so lange variabel, bis eine günstige Abänderung von der Naturzüchtung aufgegriffen wird. Sobald dies eintritt, hört die Keimchenproduction auf, der bevorzugte Character wird zum Rassencharakter und wird von nun an übertragbar.

Dejerine[1]) ist der Ansicht, dass Leiden des Centralnervensystemes namentlich durch Ueberanstrengung und Uebermüdung entstehen und dass die daraus hervorgehenden pathologischen Zustände sich auf die Nachkommen übertragen und dabei in verschiedene Leiden des Nervensystemes sich umwandeln können, so dass nach ihm die rein erworbene Neurasthenie die Wurzel für die verschiedensten Formen von Leiden des Nervensystemes bilden würde. Daneben schreibt er auch manchen Giften, wie dem Alcohol und dem Blei eine ähnliche Wirkung zu und hält, wie de Candolle und Lucas, auch den augenblicklichen geistigen Zustand und die Ernährung der Eltern zur Zeit der Begattung für einflussreich.

Weismann legt das Hauptgewicht darauf, dass in der Befruchtung die Vererbungstendenzen, welche in der Eizelle und in der Samenzelle schlummern, sich mischen und dass daraus ein neuer Organismus mit einem bisher noch nicht dagewesenen Gemenge individueller erblicher Charactere hervorgeht. Neue Arten entstehen dadurch, dass die Selection sich dieser Varietäten bemächtigt.

Ich will hier nicht auf die Frage eingehen, ob zur Entstehung höherer, d. h. complicirter gebauter Organismen im Keimplasma eine Tendenz zur Entwickelung complicirterer Formen angenommen werden muss oder ob die durch die geschlechtliche Zeugung und durch Einwirkung von aussen kommender Einflüsse auf die Geschlechtskerne und das befruchtete Ei bedingten Abänderungen genügen; für die Entstehung erblicher Missbildungen und krankhafter Zustände kann man der ersteren entbehren und es genügen zur Erklärung ihrer Entstehung vollkommen die zuletzt genannten Momente.

1) Dejerine, L'hérédité dans les maladies du systéme nerveux, Paris 1886.

In gewissem Sinne sind nach dem Mitgetheilten die erblichen pathologischen Zustände erworben, allein es sind Erwerbungen eigener Art, welche von dem, was wir gewöhnlich als erworben ansehen, wesentlich verschieden sind. Die im Einzelleben erworbenen Eigenschaften betreffen die Körperzellen; hier handelt es sich um Erwerbungen der Geschlechtszellen und der Keimzellen, welche keine directen Beziehungen zu dem erworbenen Besitz der Körperzellen haben. Wenn auch die Geschlechtszellen von Letzteren Nutzen ziehen oder Schaden nehmen können, so erben sie doch niemals die von ihnen erworbenen Eigenschaften.

Die durch Copulation zur Verbindung ungeeigneter Keime entstandenen pathologischen Variationen können bei der unendlichen Zahl der möglichen Combinationen sehr verschieden sein und sind uns sicherlich nur zum geringsten Theil bekannt.

Die von aussen kommenden Einflüsse gelangen aus der Aussenwelt durch Vermittelung des elterlichen Körpers zu den Geschlechtskernen oder sind Producte eines pathologischen Zustandes des Vaters oder der Mutter und verursachen bei dem Keime eine Variation beliebiger Art, welche mit der Beschaffenheit des elterlichen Leidens in keiner Weise übereinzustimmen braucht.

Die zahlreichen statistischen Untersuchungen über die Frage, ob vielleicht Heirath zwischen nahen Verwandten einen degenerirenden Einfluss auf die Nachkommen hat, haben etwas Bestimmtes nicht ergeben [1]), doch wird vielfach ein schädlicher Einfluss derselben behauptet und es sollen namentlich Taubstumme [2]) und an Retinitis pigmentosa Leidende [3]) in Ehen von Blutsverwandten vorkommen. Ohne Letzteres bestreiten zu wollen, glaube ich doch aus dem vorliegenden Material den Schluss ziehen zu dürfen, dass bei consanguinen Heirathen in gesunden Familien die Wahrscheinlichkeit,

---

1) Vergl. G. H. Darwin, Die Ehen zwischen Geschwisterkindern und ihre Folgen, Leipzig 1876 und Roth, Die Thatsachen der Vererbung, Berlin 1885.

2) Bemoss, North-Americ. med. chir. Rev. I 1858; Uhle und Wagner, Handb. der allg. Pathologie; Boudin, Dangers des unions consanguines etc., Paris; de Candolle, Der Naturforscher, XIX. Jahrg. 1886.

3) Derigs, Ueber Retinitis pigmentosa, Bonn 1882; Fienzal, Dict. encyclop. T. XIX art. consanguinité; Fuchs, Die Ursachen und die Verhütung der Blindheit, Wiesbaden 1885; Magnus, Die Blindheit, Breslau 1883; Mooren, Fünf Lustren ophthalm. Wirksamkeit, Wiesbaden 1882.

dass zur Verschmelzung ungeeignete Geschlechtskerne zur Vereinigung gelangen und pathologische Nachkommen hervorbringen, nicht erheblich grösser ist als bei Heirathen zwischen Nichtverwandten. Kommen dagegen hereditäre Leiden in den betreffenden Familien vor, so steigt die Wahrscheinlichkeit, dass die Nachkommenschaft sie erbt. Magnus, der die Frage nach dem Einfluss der Consanguinität auf das Auge eingehend erörtert, kommt zum Schluss, dass Schädlichkeiten sich für das Auge aus consanguinen Ehen zwar ergeben können, dass aber das procentarische Vorkommniss derselben von dem für nicht consanguine Ehen gültigen nicht so erheblich abweicht, um das fragliche Verhältniss zu einem typischen und charakteristischen stempeln zu dürfen.

Hohes Alter der Erzeuger scheint nicht selten zur Folge zu haben, dass die Kinder eine schwächliche Constitution erhalten, wobei es sehr wohl möglich ist, dass eine Abnahme der Lebensenergie der Geschlechtskerne die Ursache der Decrepidität der Erzeugten ist.

Wenn bei Pflanzen oder Thieren Variationen entstehen, so kann sich deren die Selection bemächtigen und das Gesetz, das zum Fortschritt der organisirten Lebewesen führt, lautet: „Mehret euch, verändert euch, die Starken seien dem Leben geweiht, die Schwachen dem Tode".

Beim Menschen tritt die Wirkung der Selection lange nicht in dem Maasse hervor wie bei den Thieren und zwar im Allgemeinen um so weniger, je höher die Kulturstufe desselben steht und je mehr Wohlhabenheit ihn in den Stand setzt, auch mit Leiden behaftet eine Familie zu gründen.

Bei Thieren verschwinden Variationen, die schädlich sind, wieder, indem die Nachkommen der betreffenden Individuen, falls sie dieselben ererben, zu Grunde gehen. Günstige Variationen dagegen erhalten und befestigen sich durch fortgesetzte Vererbung, indem hauptsächlich die in dieser Weise variirten Individuen sich erhalten und sich fortpflanzen. Vererbbare Leiden des Menschen, welche das Leben und die Fortpflanzungsfähigkeit nicht aufheben, welche auch den Erwerb und die Gründung einer Familie nicht hindern, wie z. B. Kurzsichtigkeit, Farbenblindheit, Haemophilie geringeren Grades, Nervosität, Hysterie, Epilepsie und andere leichtere oder von grossen freien Intervallen unterbrochene Psychosen, Disposition zu Arteriosclerose, multiple Neurofibrome, Muttermäler etc. können sich Generationen hindurch in Familien erhalten und verschwinden erst dann wieder, wenn die Geschlechtskerne die Bedingungen ihrer

Entstehung bei ihrer Bildung nicht mehr erhalten, oder dieselben durch Verbindung mit anders organisirten Geschlechtskernen verlieren, oder wenn die Träger des pathologischen Erbes keine Nachkommen mehr erzeugen.

Bei nicht domesticirten Thieren sind erbliche pathologische Zustände jedenfalls seltener als beim Kulturmenschen, doch wäre es irrig, anzunehmen, dass sie ganz fehlen und sich nicht auch längere Zeiträume hindurch erhalten können. Ist eine pathologische Varietät, die entsteht, gleichgültig für die Art, d. h. ist sie dem Träger weder nützlich noch schädlich, so stellt sich keine Selection ein, sondern es kommen sowohl Individuen mit als auch ohne diese Varietät zur Fortpflanzung und es ist danach vom Zufall abhängig, ob die Träger der abweichenden Eigenschaft den Untergang ihrer Varietät durch Copulation mit Ihresgleichen vermeiden oder durch Copulation mit Andern beschleunigen. Früher oder später wird freilich eine solche Varietät wohl stets verschwinden, da eine Kreuzung mit anders gearteten Individuen unvermeidlich ist und da keine Selection für die Befestigung der Varietät wirkt.

Aehnlich verhält es sich beim Menschen mit vielen vererbbaren Leiden. Ist auch die natürliche Zuchtwahl nicht ganz ausgeschlossen, so kommt sie doch nur bei relativ schweren Erkrankungsformen zur Geltung und es pflanzt sich der mit erblichen Gebrechen Behaftete oft in derselben Stärke fort wie ein Gesunder. Wo die Vererbung auch latent erfolgen kann und gesunde mit kranken Generationen wechseln, wird die Verbreitung des Leidens noch besonders gefördert.

Ein Correctiv bildet, soweit ein solches nicht durch freien Verzicht auf die Erzeugung einer Nachkommenschaft oder durch äussern von der menschlichen Gesellschaft ausgeübten Zwang gegeben ist, das Auftreten neuer Keimesvariationen, durch welches die krankhafte Anlage erlöschen kann. Es kann sich mit andern Worten eine erbliche Familienkrankheit in der Descendenz in ähnlicher Weise wieder verlieren wie sie in der Ascendenz entstanden ist. Leider vermögen wir auch hier wieder nicht im Voraus zu sagen, unter welchen Verhältnissen diese Bedingungen gegeben sind.

X.

Ueber Chorea.

Von

Dr. C. Nauwerck.

Das Wesen der Chorea minor nach Art und Sitz der geweblichen Veränderungen des Nervensystems, welche das eigenthümliche Krankheitsbild für die Mehrzahl der Fälle vorauszusetzen zwingt, ist vollständig unbekannt: darin stimmen fast alle Darstellungen aus der neuesten Zeit überein[1]).

Das bessere anatomische und klinische Wissen hat die Einsicht gebracht, dass viele Befunde, welche man mit der choreatischen Krampfform in ursächlichen Zusammenhang bringen zu dürfen glaubte, gar nicht in das Gebiet krankhafter Vorgänge gehören oder dass ihnen höchstens eine ganz untergeordnete Bedeutung zukommt[2]). Eine Reihe von Beobachtungen ferner ist in ihrer klinischen Auffassung unsicher oder durch mehr weniger zufällige Ereignisse getrübt. Zu den letzteren darf man wohl auch die embolischen Processe, besonders im Gebiete der basalen Ganglien des Grosshirns

---

1) Man vergleiche namentlich den Aufsatz Eulenburg's, Realencyklopädie d. g. H. 2. Aufl., Artikel „Chorea". Dass Mangels an Begriffen man zu Worten seine Zuflucht nimmt, darf nicht Wunder nehmen; so redet man neuerdings mit Vorliebe von einer „Reflexneurose", sogar bei der Chorea, die im Verlauf von Infectionskrankheiten auftritt (vgl. u. A. Peiper, Deutsche medic. Wochenschrift 1885 Nr. 8). — Ein treffliches Beispiel, wie man mit tönenden Worten ein Nichts umschreiben kann, gibt Joffroy (Le progrès médical, 1885, 30 Mai): „— Tous les désordres que je viens de vous indiquer, trouveraient une facile explication si l'on pouvait supposer que la chorée est une maladie générale infectieuse. Mais cette hypothèse soutient difficilement l'examen: entre autres raisons, elle ne rend point compte de ce fait que la chorée survient seulement à une période déterminée de l'existence. Il est plus satisfaisant à mon sens de considérer la chorée comme une maladie d'évolution atteignant l'axe cérébro-spinal, et liée, non à la puberté, ainsi que le disaient Sydenham et Bouteille, mais à une condition plus fondamentale, la croissance, dans son acception la plus générale. Elle est, si vous le voulez, au système nerveux, ce que la chlorose est au système circulatoire. Je l'appellerai une névrose cérébro-spinale d'évolution." (!)

2) Schultze, Zur pathol. Anatomie der Chorea minor etc., D. Arch. f. kl. Med. XX, 1877.

rechnen: Chorea kommt auch ohne dieselben vor, und ihr Vorhandensein lässt keinen Rückschluss zu, dass während des Lebens Chorea bestanden haben muss. Die zahlreichen Angaben, dass die Chorea durch capilläre Embolieen des Gehirnes hervorgerufen werde, eine Meinung, welcher neuerdings Money[1]) durch Thierversuche eine festere Stütze zu verleihen suchte, halten überdies vielfach bei schärferem Zusehen der Kritik nicht Stand.

Man hat des Weitern, insbesondere das Vorkommen der prae- und posthemiplegischen Chorea bei anderweitigen Hirnleiden vergleichsweise zu Rathe ziehend, Schlüsse auf den Ort der anatomischen Veränderungen bei Chorea minor ziehen wollen und durch das Thierexperiment zu begründen getrachtet[2]); dieselben lassen aber beweisende Controluntersuchungen bei der Chorea minor des Menschen ebenso wohl vermissen, als die Anschauung, welche, die choreatische Krampfform als Coordinationsstörung auffassend, die Läsion bestimmter Centren, so des Thalamus opticus, als Krankheitsursache hinstellen möchte.

Die Hoffnung, aus der Untersuchung choreakranker Thiere Aufschlüsse zu erhalten, besitzt wenig Halt; nach Quincke[3]) gleicht die Chorea beim Hunde mehr dem Krampf bei Athetose und bei Paralysis agitans. — Eine sehr berechtigte Kritik der besonders Seitens der Franzosen angestellten Thierversuche gibt Eulenburg.

So darf man es denn fast als eine Pflicht bezeichnen, bei jedem zur Section gelangenden Fall von Chorea eine möglichst vollständige mikroskopische Untersuchung des Nervensystems vorzunehmen. Ich habe mich dieser Aufgabe um so lieber unterzogen, als die mitzutheilende Beobachtung sich dadurch auszeichnete, dass die Kranke nach ganz kurzer Dauer des Krampfes starb und dass grobe Veränderungen am Gehirn und Rückenmark, welche die Beurtheilung der Befunde hätten trüben können, vollständig fehlten; man verliess den Sectionstisch mit dem Gefühl, durch die Nekroskopie, welche am Centralnervensystem nur Ödem und da und dort vermehrten Blutreichthum feststellte, über die anatomische Grundlage des klinischen Bildes nicht im Mindesten aufgeklärt worden zu sein.

---

1) Lancet 1885.

2) Raymond, Etude anat., physiol. et clin. sur l'hémichorée, Paris 1876.

3) Ueber sog. „Chorea" beim Hunde, Archiv f. exp. Pathol. u. Pharmak. 1885 Bd. XIX.

Krankheitsgeschichte [1]).

Pauline S., 7 Jahre alt, aufgenommen auf die medicinische Klinik in Tübingen am 6. Juni 1884; hat einmal „Halsbräune", viermal „Lungenentzündung" gehabt, war immer etwas kränklich. Seit 3 Wochen klagt Pat. über Müdigkeit und Abgeschlagenheit; das sonst lebhafte Kind wurde still und etwas träge in seinen Bewegungen. Seither soll starke Abmagerung eingetreten sein. Die Grossmutter, von der die Anamnese aufgenommen wird, spürte vor 3 Tagen, als sie das Kind zu sich ins Bett nahm, dass dessen Herz auffallend stark und rasch schlug; viel Durst; keine fortgesetzte Bettruhe. — Gestern (5. VI.) Abend bemerkten die Angehörigen zum ersten Mal, dass Pat. am ganzen Körper stark zitterte; immerwährendes Schütteln des Kopfes, Herumfuchteln mit den Armen, überhaupt grosse Unruhe. Pat. konnte keinen Augenblick Arme, Beine oder Kopf ruhig halten. Intelligenz und Bewusstsein nicht gestört. Die ganze Nacht war das Kind im höchsten Grade unruhig, schlief nicht, wälzte sich im Bette umher, schrie viel. Vor 8—10 Tagen einmal Erbrechen. Kein Kopfweh.

7. Juni. Pat. etwas blass aussehend, fühlt sich nicht heiss an. Pat. befindet sich in beständiger Unruhe, kann auf Geheiss die Hände und Beine nicht ruhig halten, auch der Kopf wackelt beständig hin und her. Beim Ergreifen eines Gegenstandes macht Pat. unzweckmässige Bewegungen, fährt oft mit den Händen neben dem Ziel vorbei, erreicht es jedoch auf Umwegen. Je mehr die Aufmerksamkeit der Pat. in Anspruch genommen wird, um so mehr werden fahrige Bewegungen ausgeführt. Bei der Aufnahme waren häufig Grimassen zu bemerken. Beim Gehen werden mit den Beinen hie und da schleudernde Bewegungen gemacht, doch ist der Gang ziemlich sicher; Hände und Arme machen Mitbewegungen, wie wenn Pat. in grosser Verlegenheit wäre. Beim Schreiben werden Augenblicke der Ruhe benutzt, um die verlangten Buchstaben mit möglichster Schnelligkeit hinzuschreiben, was auch in den meisten Fällen gelingt, doch wird auch manchmal der Ansatz verfehlt. Je mehr Pat. schreibt und je grösser der Eifer dabei, um so ungeschickter und unzweckmässiger werden die Bewegungen, so dass die Bleifeder aus dem Bette geschleudert wird. Die Intelligenz scheint nicht nothgelitten zu haben.

Schwellung oder Schmerzhaftigkeit irgend eines Gelenkes ist nicht zu constatiren.

Lunge nichts Besonderes.

Herzspitzenstoss sichtbar und fühlbar im 5. Intercostalraum in der linken Papillarlinie. Herzdämpfung nicht auffallend verbreitert. Pulsation im Bereich des rechten Ventrikels. Undulation im Epigastrium.

An der Herzspitze ein lautes blasendes systolisches Geräusch. Diastole rein. Leichte Verstärkung des 2. Pulmonaltones; auch an

1) Für die Erlaubniss, die Krankengeschichte benutzen zu dürfen, bin ich Herrn Professor Liebermeister zu bestem Dank verpflichtet.

der Pulmonalis systolisches Geräusch, doch schwächer als an der Herzspitze.

Unterleib nichts Besonderes.

Temp. am 6. Abends 38, 1. Puls 128, regelmässig.

7. Klinische Vorstellung; Diagnose: Chorea minor. — T. 37, 5; 37, 9; 37, 4.

9. Klinische Vorstellung. Der Zustand hat sich trotz Salicylsäurebehandlung wesentlich verschlimmert; die Mitbewegungen sind häufiger und intensiver; am Essen ist Pat. nicht gehindert. Exquisites Krankheitsbild. T. 37, 5; 37, 7; 37, 2.

12. Pat. ist noch unruhiger geworden. Seit gestern früh ist eine auffallende Respirationsfrequenz vorhanden, doch ohne positiven Lungenbefund. Heute früh sehr starke Unruhe; blutiges Sputum; von Mittags an steigert sich Husten und Auswurf. Abends 6 Uhr Puls 132, Resp. 56, keine Cyanose, kein Fieber; Somnolenz, dazwischen heftige Unruhe, Husten, Schreien. Auf der Lunge vorn links oben bis zur Herzdämpfung tympanitischer Schall, daselbst reichliche kleinblasige feuchte Rasselgeräusche; kein Bronchialathmen; ebenso links hinten oben bis zur Spina. Im Spucknapf etwas reines Blut, nebst etwas pneumonischem Sputum. Abends $8^1/_2$ Uhr ist die Unruhe noch stärker; Apathie in den Zwischenpausen; Zähneknirschen; keine Kopfwehfalten; gellendes Schreien. Rapider Verfall der Kräfte. Kein Exanthem. Hinten rechts unten Knisterrasseln. Keine Milzschwellung. Pat. macht den Eindruck, als hätte sie eine schwere Infectionskrankheit; dabei fehlt Fieber. Beginnendes Trachealrasseln. Resp. keuchend, 56—60, Flankenschlagen. Puls stets über 120. — Urin ohne Eiweiss. — T. Mittags 37, 8; Abends 37, 1.

13. Bis gegen Morgens 1 Uhr gesteigerte Unruhe; dann wird das Bewusstsein gestört, Pat. reagirt nicht mehr; öfters gellendes Schreien. Lungenödem. T. Nachts $12^1/_2$ Uhr 37, 2; 3 Uhr 36, 5. Tod 4 Uhr Morgens. Keine postmortale Temperatursteigerung.

Leichenbefund, 5 Stunden nach dem Tod. (Professor Ziegler): Rigor. Ausgedehnte Todtenflecken. Im Herzbeutel eine geringe Menge einer leicht getrübten, mit spärlichen Fibrinfäden vermischten Flüssigkeit. Starke Füllung der Pericardialgefässe. Das Epicard zeigt zarte Fibrinauflagerungen, am reichlichsten über dem linken Vorhof. Von oben betrachtet, erscheint die Mitralis weit; nach Eröffnung derselben zeigt sich, dass am Schliessungsrande der Klappen sowie auch weiter nach deren Basis hin kleinste z. Th. kaum noch erkennbare Efflorescenzen sitzen; reichlicher finden sich letztere an den Insertionsstellen einzelner Sehnenfäden, besonders am Aortensegel, welches dadurch beträchtlich verdickt wird. Die übrigen Klappen unverändert. Der Herzmuskel von röthlich brauner Farbe; an der Spitze des linken Ventrikels eine umschriebene, 1, 5 cm lange Stelle, welche auffallend blass und mehr graugelb aussieht. (Mikroskopisch Herzschwiele).

Linke Lunge gross, über der Spitze des Oberlappens durch alte Adhäsionen verwachsen. Glatte, glänzende Pleura; das Parenchym

schimmert marmorirt durch, indem blaurothe etwas zurückgesunkene Läppchen und Läppchengruppen mit hellen und prominenten abwechseln. Oberlappen theils luftleer, theils schwach lufthaltig; das Gewebe im Allg. intensiv roth, die atelektatischen Stellen mehr blauroth. Bei Druck entleert sich blutige, schaumige Flüssigkeit. Unterlappen ebenso. — Blutig schaumige Flüssigkeit in den Bronchien, deren Schleimhaut stark fleckig geröthet ist. — Bronchialdrüsen etwas geschwellt; in einer derselben ein verkalkter Käseherd mit schiefriger Umgebung.

Rechte Lunge voluminös; alte Verwachsungen über dem Oberlappen, dessen Parenchym die gleichen Veränderungen wie der linke O. L. aufweist. Der Unterlappen im Ganzen schwach lufthaltig, äusserst blutreich, dunkelroth; der obere Theil fast vollkommen luftleer; auf der abgestrichenen Schnittfläche eine leichte pneumonische Körnung erkennbar.

Halsorgane nichts Besonderes.

Milz nicht geschwellt, Pulpa braunroth, ziemlich derb;

Nieren, Harnblasen, Genitalien,

Leber,

Magen,

Darm ohne nennenswerthe Veränderungen.

Rückenmark: Epidurales Gewebe durch Senkung blutreich; die venösen Gefässe an der Hinterseite des R. M. ziemlich stark gefüllt und geschlängelt. Aeusserlich am R. M. nichts Abnormes zu erkennen. Auf Querschnitten des Halsmarks erscheint die Substanz der Vorderhörner ziemlich stark geröthet, deutlich abgegrenzt; auf einem Schnitt im medialen Theil des rechten Vorderhornes zwei rothe Punkte (Blutung? gefüllte Vene?). Auch im obern Dorsalmark und im Lendenmark Röthung der grauen Substanz.

Gehirn: Schädeldach dünn, mit blutreichen Nähten. Dura ziemlich stark gespannt. Im Sinus longitudinalis ziemlich reichlich geronnenes Blut und Faserstoffabscheidungen. Dura an der Innenfläche links etwas trocken, nur wenig glänzend; Arachnoidea mattglänzend; Gyri durchgehends sichtlich abgepattet, Sulci verstrichen; sehr wenig Subarachnoidealflüssigkeit. Die grössern venösen Gefässe der Pia sind nur mässig gefüllt, die kleinern über der Höhe der Gyri z. Th. vollkommen blutleer, z. Th. schwach gefüllt. Auf der Höhe der Windungen erkennt man hie und da eine diffuse, vom Hirn herrührende Röthung. Rechts der gleiche Befund. In der Pia der hintern Centralwindung eine frische, kleine Blutung.

Balken und Gewölbe etwas stärker gewölbt.

In den Sinus der Basis reichliches th. geronnenes th. flüssiges, mit Faserstoffabscheidungen vermischtes Blut.

An der Hirnbasis weder an den Häuten noch an den Nerven irgend welche Veränderung erkennbar. Blutarme Pia; wenig Subarachnoidealflüssigkeit.

Seitenventrikel in geringem Grade erweitert. Substanz der Grosshirnhemisphäre feucht, besonders die Rinde, welche durch ungleichmässige Blutvertheilung th. geröthet, th. blass erscheint.

Die Substanz der grossen Ganglien ist feucht, etwas vorquellend, blass, stellenweise etwas geröthet. Kleinhirn feucht. An der Medulla oblongata lassen sich ausser unregelmässiger Blutvertheilung und starker Durchfeuchtung keine besondern Veränderungen nachweisen.

Mikroskopische Untersuchung[1]).

Für die mikroskopische Untersuchung wurden sofort bei der Section das Gehirn und Rückenmark, sowie die Nerven der Arme in Müller'sche Flüssigkeit gebracht; Stücke des Centralnervensystems, der Lungen, der Nieren, des Herzens kamen in absoluten Alcohol. Das Nervensystem wurde nach 6 Monaten mikroskopirt; Rückenmark und Medulla oblongata wurden mittelst des Gefriermikrotoms, welches sich für ausgehärtete Präparate dieser Theile vorzüglich eignet, in Schnittreihen zerlegt; Färbung mit Haematoxylin und neutralem Karmin, sowie mit Ueberosmiumsäure; endlich nach der Weigert'schen Markscheidentinction. Das Gehirn wurde z. Th. ebenfalls gefroren geschnitten, meist aber mittelst des Thoma'schen Schlittenmikrotomes nach vorheriger Behandlung mit Celloidin. — Die in Alcohol gehärteten Präparate wurden auf Spaltpilze untersucht, nach der Gram'schen Methode, sowie insbedere auf die Friedländer'schen Pneumococcen, nach dessen Angaben.

Das periphere Nervensystem, untersucht an den Nerven beider Arme, erweist sich als unverändert; ebenso die Rückenmarkswurzeln.

Am Centralnervensystem bestehen sehr ausgebreitete krankhafte Veränderungen.

1) Entzündungsherde, z. Th. in Form perivasculärer Anhäufung von kleinen Rundzellen, deren Kerne sich sehr stark färben; die Gefässlichtung enthält meist zahlreiche weisse Blutkörperchen; in der Mehrzahl indessen gesellt sich eine dichte zellige Infiltration des umgebenden Gewebes hinzu, manchmal auf ziemlich grosse Strecken hin; indessen sind die Herde niemals so mächtig, dass man sie an kerngefärbten Schnitten von blossem Auge entdecken würde. Eine eitrige Einschmelzung des Gewebes lässt sich auch an den umfangreichsten Entzündungsherden nicht erkennen.

Die Entzündung ist am stärksten am verlängerten Mark ausgesprochen und hier wieder in dessen oberer Hälfte, namentlich am Boden der Rautengrube; ferner an der Brücke, insbesondere an den Brückenarmen. Auf Querschnitten durch Mark und Brücke findet man an einem Schnitt 10—20 Herde, auf beiden Seiten

1) Die mikroskopischen Präparate wurden am 21. Februar 1885 in der Medicinisch-Naturwissenschaftlichen Gesellschaft in Tübingen vorgewiesen.

ziemlich gleichmässig vertheilt, ohne Beziehung zu bestimmten Formationen; nur liegen die Herde weitaus häufiger im Bereich der Leitungsbahnen als der Centren. Die untere Hälfte des verlängerten Markes ist fast, das gesammte Rückenmark völlig frei von Entzündung. Spärliche Herde, meist nur als perivasculäre Zellanhäufung, sind im Gebiet des weissen Marklagers des Grosshirns, vorzüglich des Centralhirns, ferner in der innern Kapsel, allenthalben auf beiden Seiten, vorhanden. Sie fehlen gänzlich im Kleinhirn, an den basalen Ganglien des Grosshirns, insbesondere im Thalamus opticus, in den Hirnstielen, in den Vierhügeln, in der Grosshirnrinde.

2) Blutungen: Dieselben sind am zahlreichsten in den Hirnstielen, in der innern Kapsel beiderseits, sowie in den entzündeten Theilen des verlängerten Markes und der Brücke. Sie sind meist sehr klein, nur in der innern Kapsel erreichen sie eine Länge von 1—2 mm, so dass man sie an Schnitten als gelbliche Streifen schon makroskopisch erkennt. Das ausgetretene Blut ist meist so reich an weissen Blutkörperchen, dass man öfters füglich von haemorrhagischer Entzündung reden dürfte. „Capilläre Embolieen“ fehlen durchaus. Die Gefässe, insbesondere Capillaren und Venen, erscheinen vielfach, dem Sectionsbefund entsprechend, erweitert und prall mit Blut gefüllt.

3) Degeneration der Nervenfasern: Im Rückenmark befinden sich sehr zahlreiche Axencylinder der weissen Substanz im Zustande der sogenannten „Hypertrophie“; sie sind geschwollen, auf Längsschnitten zeigt sich, dass die Schwellung eine ungleichmässige ist, sodass kolbige Partieen mit annähernd cylindrischen abwechseln; an Balsampräparaten erscheinen sie meist von einem weiten hellen Hof umgeben, den gequollenen und degenerirten Markscheiden entsprechend; die „hypertrophischen“ Axencylinder färben sich mit neutralem Carmin schlechter, verlieren allmählich ihre Conturen, sodass man stellenweise nur noch Lücken sieht, da auch von den Markscheiden dann an Balsampräparaten nichts mehr sich erkennen lässt. Dergleichen veränderte Nervenfasern liegen nicht selten gruppenweise um Gefässe herum, und man erhält dann den Eindruck kleinster Zerfallsherde.

An mit Ueberosmiumsäure behandelten Längsschnitten erscheinen die gequollenen Axencylinder häufig von reihenweise angeordneten schwarzgefärbten Fetttröpfchen eingescheidet oder man erkennt an Stelle der Nervenfasern überhaupt nur noch eine Reihe

von Fetttröpfchen. Dieser fettige Zerfall der Markscheiden, z. Th. wohl auch der Axencylinder mag frisch viel stärker gewesen sein; bekanntlich geht bei längerer Aufbewahrung in Müller'scher Flüssigkeit immer ein erheblicher Theil des Fettes verloren. Die Entartung der Nervenfasern prägt sich am reichlichsten im Halsmark aus; sie nimmt nach abwärts allmählich ab, sodass im Lendenmark nur noch vereinzelte Fasern degenerirt sind. Es betheiligt sich an derselben der gesammte Rückenmarksquerschnitt, vorwiegend indessen das Gebiet der Vorderstränge und der Seitenstränge.

In den übrigen Theilen des Centralnervensystems treten diese Degenerationszustände fast völlig zurück; nur in der innern Kapsel und im Marklager besonders des Centralhirns finden sich vereinzelte „hypertrophische" Axencylinder; Verfettung lässt sich nirgends nachweisen.

Weitere anatomische Veränderungen von Belang sind am gesammten Centralnervensystem nicht vorhanden.

Für den beschriebenen Fall wird man die Entstehung der Chorea auf eine entzündliche Reizung des Centralnervensystems beziehen dürfen, und ich denke, dass diese Annahme wohl überhaupt für die Chorea zutrifft, welche sich an Infectionskrankheiten anschliesst, wie Gelenkrheumatismus, Typhus, Scharlach, Pocken u. s. w. Die Art und Weise allerdings, wie der entzündliche Zustand die eigenthümliche Krampfform erzeugt, bleibt ohne Aufklärung; ebenso versage ich es mir, Vermuthungen darüber auszusprechen, an welchen Stellen des Genaueren der Reiz eingewirkt haben mag; genug, dass man mit Wahrscheinlichkeit die Hirnrinde ausschliessen kann; ebenso spricht der anatomische Befund dagegen, dass es sich um Reizung eines bestimmten Centrums im Gebiete der basalen Grosshirnganglien gehandelt habe.

Die Möglichkeit einmal zugegeben, dass die Entzündung des Centralnervensystemes im Stande ist, die Symptome der Chorea hervorzurufen, würde das wechselnde Krankheitsbild sehr wohl dem Verständniss zugänglich werden. Die Entzündung braucht keineswegs, wie in unserm Falle, sehr ausgebreitet zu sein (denn auch die bei der Section gefundene ödematöse Durchtränkung möchte wohl als eine entzündliche aufzufassen sein); sie kann mehr herdweise, vielleicht auch einseitig, auftreten; sie kann die Hirnrinde

stärker befallen oder auch frei lassen. Je nachdem wird man mehr herdartige motorische und sensible Symptome, z. B. Hemichorea erhalten, die Zeichen Seitens der Psyche werden mehr oder weniger ausgesprochen sein.

Welche Rolle den Degenerationsprocessen an den Nervenfasern zukommt, bleibe dahingestellt; ich bin sehr geneigt, denselben eine grosse Bedeutung für die Bewegungsstörung zuzuschreiben, da sie im Stande sind, die Leitung zu beeinträchtigen oder sogar einen Theil der Bahnen völlig zu zerstören. Immerhin liegt auch die Möglichkeit vor, dass die Veränderung an den Nervenfasern an und für sich wenigstens dazu beiträgt, den Krampf in die Erscheinung treten zu lassen.

Es liegt nahe, daran zu denken, dass jene Fälle von Chorea, welche nach plötzlichen psychischen Einflüssen in der Regel bei disponirten Individuen entstehen, wenigstens zum Theil durch ähnliche Entartungen der Leitungsbahnen entstehen, welche noch am ehesten durch Ernährungsstörungen (Anaemie in Folge Gefässkrampfes) verursacht sein könnten.

Derartige kleine Entzündungsherde des Centralnervensystems, wie sie oben beschrieben wurden, können ohne nennenswerthe bleibende Veränderungen heilen; man denke an die Erfahrungen bei der epidemischen Cerebrospinalmeningitis, bei welcher sie wohl niemals ganz fehlen; ebenso liegt wohl nichts im Wege, dass die in Degeneration befindlichen Nervenfasern wenigstens in früheren Stadien wieder zur Norm zurückkehren; oder es treten beim Untergang derselben andere Bahnen für sie ein. So stimmt der anatomische Befund mit der klinischen Erfahrung überein, dass die Chorea in der Mehrzahl der Fälle in Genesung ausgeht.

Andererseits können die Entzündungsherde verharren und endlich zur Bildung sklerotischer Stellen Veranlassung geben; in diesem Sinne dürfte der Fall Eisenlohr's[1]) zu deuten sein. Oder die Entartung der Nervenfasern trifft Leitungsbahnen in grösserer Ausdehnung, für die ein Ersatz nicht oder nur unvollkommen geschaffen werden kann. Diese Möglichkeiten müssen zur Erklärung bleibender Störungen, namentlich in der Motilität (Parese, Spasmus) sowie im psychischen Verhalten wohl im Auge zu behalten werden.

1) Centralblatt f. Nervenheilkunde 1880. Congenitale allgemeine Chorea, später zutretende Contractur der Beine. Tod im 14. Jahr. Sklerotischer Herd im rechten Seitenstrang. — Eisenlohr redet ebenfalls von einem „Residuum eines foetalen Entzündungsprocesses."

Die entzündlichen und degenerativen, weit verbreiteten Veränderungen am Centralnervensystem lassen sich kaum anders erklären, als durch die Annahme einer Ernährungsstörung in Folge einer vorübergehenden oder andauernden Blutverunreinigung, vermuthlich infectiöser Natur; ich habe indessen die verschiedenen Organe ohne Erfolg auf Spaltpilze untersucht. Der Erwähnung werth ist es, dass Degeneration und Entzündung wesentlich verschieden localisirt waren, dass eine Abhängigkeit der letzteren von ersterer demnach durchaus nicht vorhanden ist.

Ich nehme an, dass das beschriebene Krankheitsbild, die Pericarditis, Endocarditis, die Veränderungen am Centralnervensystem, die schliessliche Pneumonie, auf einer einheitlichen Infection beruht; die Chorea ist nur der Ausdruck dafür, dass der Krankheitserreger oder seine Produkte in Hirn und Rückenmark zur Wirkung gelangt sind.

In diesem Sinne glaube ich auch, dass es eine Gruppe von infectiöser Chorea gibt, bei welcher das Inficiens ausschliesslich im Centralnervensystem sich localisirt. Ich kenne eine Familie, wo im Zeitraume weniger Wochen ein Mitglied an Pericarditis, ein zweites an Gelenkrheumatismus mit Endocarditis, ein drittes endlich an uncomplicirter Chorea erkrankte.

Frommannsche Buchdruckerei (Hermann Pohle) in Jena. — 207

WELLCOME LIBRARY INSTITUTE

BRITISH MEDICAL
Library
ASSOCIATION

BRITISH MEDICAL
Library
ASSOCIATION